MBL WHOI Library - Serials
5 WHSE 00853

ARCHIV

für

Mikroskopische Anatomie

I. Abteilung

für vergleichende und experimentelle Histologie und Entwicklungsgeschichte

II. Abteilung

für Zeugungs- und Vererbungslehre

herausgegeben

von

O. Hertwig und **W. Waldeyer**
in Berlin

Siebenundsiebzigster Band

I. Abteilung

Mit 21 Tafeln und 83 Textfiguren.

BONN

Verlag von Friedrich Cohen

1911

MARINE BIOLOGICAL LABORATORY WOODS HOLE LIBRARY

F157

1455

Inhalt.

Abteilung I.

Erstes Heft. Ausgegeben am 12. Mai 1911.

Seite

Über Regeneration und Transplantation des Pankreas von Amphibien. Von H. Fischer. (Aus dem biologischen Laboratorium der Universität Bonn.) Hierzu Tafel I und 2 Textfiguren 1

Beiträge zum Studium des Zentralnervensystems der Wirbeltiere. 1. Ein Faserzug am Boden des Recessus praeopticus (Tractus praeopticus) bei den Amphibien. Von Dr. med. Paul Röthig. (Aus dem Anatomischen Institut der Universität Berlin.) Hierzu Tafel II 48

Zur Entwicklung des Musculus stapedius und des Stapes. Von Prof. Rud. Eschweiler in Bonn. (Aus dem biologischen Laboratorium der Universität Bonn.) Hierzu Tafel III 52

Über eine feine Struktureigentümlichkeit der Epithelzellen der Gallenblase. Von Dr. G. D'Agata, Ehren-Assistenten am Institut für allgemeine Pathologie und Histologie zu Pavia. (Vorstand Prof. C. Golgi.) Hierzu 2 Textfiguren 78

Der Einfluss der Spermatozoiden auf die Blastula II. Von J. H. F. Kohlbrugge. Hierzu 2 Textfiguren 82

Zweites Heft. Ausgegeben am 30. Juni 1911.

Über die Entstehung des melanotischen Pigmentes im Auge der Wirbeltierembryonen und in Chorioidealsarkomen. Von Dr. Aurel v. Szily. (Aus der Universitäts-Augenklinik in Freiburg i. Br. Direktor: Geh. Prof. Dr. Th. Axenfeld.) Hierzu Tafel IV—VII 87

Drittes Heft. Ausgegeben am 30. August 1911.

Beiträge zur Kenntnis des Baues und der Funktion der Lamellenkörperchen. Von Prof. Siegmund v. Schumacher. (Histologisches und embryologisches Institut der k. u. k. tierärztlichen Hochschule in Wien.) Hierzu Tafel VIII und 4 Textfiguren . . 157

Studien über den Bau und das Wachstum der Nervenzellen. Von M. Mühlmann. (Aus der Prosektur des Krankenhauses Balachany [Baku].) Hierzu Tafel IX 194

Zur Frage über den Bau des Plexus chorioideus. Von W. Hworostuchin. (Aus dem anatomisch-histologischen Laboratorium der Universität St. Petersburg.) Hierzu Tafel X 232

Betrachtungen über den tatsächlichen Bau und die künstlich hervorgerufenen Deformationen der markhaltigen Nervenfaser. Von J. Nageotte. Hierzu Tafel XI und 4 Textfiguren 245

Die Entwicklung und Bedeutung der Zonulafasern, nach Untersuchungen am Hühnchen. Von M. v. Lenhossék, Budapest. Hierzu Tafel XII 280

Beiträge zur Biologie der Zelle (Mitochondrien, Chromidien, Golgisches Binnennetz in den Samenzellen). Von Dr. A. Perroncito, Pavia. (Roma, 1910, Reale Accademia dei Lincei.) Hierzu 6 Textfiguren 311

Seite

Viertes Heft. Ausgegeben am 21. Oktober 1911.

Über das Vorkommen von Fett und fettähnlichen Substanzen im Thymusparenchym. Von Ruben Holmström. (Aus dem Anatomischen Institut in Upsala.) Hierzu Tafel XIII 323

Über feinere Strukturen und die Anordnung des Glykogens im Magen und Darmkanal. Von Prof. Dr. Julius Arnold in Heidelberg. Hierzu Tafel XIV 346

Über Genesis und Morphologie der roten Blutkörperchen der Vögel. Von Dr. Wilhelm Venzlaff. (Aus dem Zoologischen Institut der Universität zu Berlin.) Hierzu Tafel XV und 3 Textfiguren 377

Über die peripherische Schicht von Nervenzellen und Nervenfasern im Rückenmark höherer Wirbeltiere. Von Anton Nemiloff, Assistenten am anatomisch-histologischen Institut der Universität St. Petersburg. Hierzu Tafel XVI und XVII und 3 Textfiguren 433

Gesammelte Studien an den roten Blutkörperchen der Amphibien. Von Friedrich Meves in Kiel. Hierzu Tafel XVIII—XX und 52 Textfiguren 465

Über die Entstehung der Panethschen Zellen. Von Harry Kull. (Aus dem Institut für vergleichende Anatomie der K. Universität Jurjew, Dorpat. Direktor Prof. Dr. P. A. Poljakoff.) Hierzu Tafel XXI und 5 Textfiguren 541

Aus dem biolog. Laboratorium der Universität Bonn.

Über Regeneration und Transplantation des Pankreas von Amphibien.

Von

H. Fischer.

Hierzu Tafel I und 2 Textfiguren.

Die im folgenden geschilderten Versuche wurden zugleich mit einer Reihe anderer, die dem Studium der Langerhansschen Inseln des Pankreas dienten, ausgeführt. Bezüglich der Frage nach der Regeneration und Transplantation des Pankreasgewebes, ganz abgesehen von ihrem Wert für die Frage nach dem Wesen der Langerhansschen Inseln, ergaben sich manche Abweichungen von den bisher veröffentlichten Versuchen dieser Art und manches Neue. Ich habe mich daher entschlossen, diese Ergebnisse ausführlicher und getrennt von dem übrigen Teil der Untersuchung zu besprechen. Inwiefern die Versuche für die Frage nach dem Wesen der Langerhansschen Inseln zu verwerten sind, soll in einer weiteren Veröffentlichung zusammen mit denübrigen von mir zum Studium des Wesens der Langerhansschen Inseln angestellten Experimenten erörtert werden.

I. Regeneration.

Die Regenerationskraft drüsiger Organe ist wohl in erster Linie an der Leber und der Niere studiert worden; dann auch an der Schilddrüse, der Mamma, den Speicheldrüsen, an Hoden und Ovarien. Am Pankreas sind nur ganz vereinzelt derartige Versuche vorgenommen worden.

Für den Ersatz des verlorengegangenen Gewebes kommen nach der heutigen Auffassung von der Spezifität der Gewebe nur Zellen derselben Art wie die verlorenen, oder ganz nahe verwandte Zellen in Betracht. Als solche sieht man bei drüsigen Organen die Epithelien der Ausführungsgänge an, und zwar geht nach fast allgemeiner Auffassung die Regeneration der drüsigen Organe mit einer einzigen Ausnahme von den Ausführungsgangsepithelien aus. Diese Ausnahme macht die Schilddrüse, die ja keine Aus-

führungsgänge besitzt, trotzdem aber gut regeneriert. Die Parenchymzellen kommen nach den meisten Autoren bei den Drüsen mit Ausführungsgängen über einige Mitosen nicht hinweg. Eine derartige, von den Ausführungsgängen ausgehende Regeneration ist in den meisten Fällen quantitativ sehr ergiebig, qualitativ aber nicht zufriedenstellend. Es wird zwar der entstandene Defekt von der Wucherung mehr oder weniger ausgefüllt, aber die neugebildeten Epithelien sind unfähig zur Funktion: sie treten meist zu den sprossenden Gefässen und dem Interstitium nicht in dieselben Beziehungen wie in der Norm und deshalb gewinnen sie nach Ribbert[1]) die typische Anordnung und die funktionelle Struktur nicht wieder.

Diese heute vorherrschende Ansicht von der Regeneration drüsiger Organe ist jedoch keineswegs als erwiesen anzusehen. Die Resultate der einzelnen Forscher stimmen sowohl in bezug auf die Stärke der Regeneration und ihre Qualität, als auch in bezug auf den Anteil der einzelnen, für die Regeneration in betracht kommenden Elemente durchaus nicht überein. Was die Stärke der Regeneration anbelangt, so muss man meiner Meinung nach einen Unterschied machen zwischen Drüsen, die in der Einzahl, und solchen, die in der Mehrzahl vorhanden sind, da bei letzteren der bei der einen Drüse gesetzte Defekt viel eher durch kompensatorische Hypertrophie der anderen ersetzt werden kann. Ferner wird die funktionelle Inanspruchnahme des betreffenden Organs von Bedeutung sein. Grosse Widersprüche bestehen heute noch bezüglich der Regeneration der Leber. Ribbert[2]) sieht dieselbe von den Gallengängen ausgehen; die von diesen aussprossenden Epithelien verwandeln sich nicht in Leberzellen. Eine Regeneration des Lebergewebes findet also überhaupt nicht statt. Marchand[2]) andererseits beschreibt eine Umwandlung der Gallengänge zu Lebergewebe. Pearce[3]) beobachtete 4—7 Tage post operationem, nachdem an der Operationsstelle die Nekrotisierungen durch ein junges Bindegewebe ersetzt waren, dass dieses Bindegewebe durch neugebildete Leber-

[1]) Referat von Barfurth in: Merkel und Bonnets Ergebnissen 1904.

[2]) Ribbert. Lehrbuch der allgemeinen Pathologie und path. Anatomie, 3. Auflage, 1908.

[3]) Pearce, R. M. Regenerative changes in the liver. A study of experimental lesions in the dog. Journal of Med.-Research, Bd. XV, 1906.

zellen verdrängt wurde und nur Bindegewebsstränge übrigblieben. Bei kleinen Nekrotisierungen beobachtete er sogar das Hineinwuchern von Leberzellen, ohne dass die nekrotischen Stellen vorher durch junges Bindegewebe organisiert waren. Die Leberzellen vermögen sich nach Pearce durch indirekte Teilung zu vermehren. Auch beschreibt er in Übereinstimmung mit Marchand die Bildung von Leberzellen aus gewucherten Gallengängen. Hayami[1]) sucht bei den widersprechenden Ansichten von Ribbert und Marchand so zu vermitteln, dass er annimmt, die gewucherten Gallengänge verbänden sich sekundär mit den präexistierenden Leberzellen. Die Frage, von welchen Elementen die Neubildung bei der Leber ausgeht, kann zurzeit nach dem oben Gesagten noch nicht endgültig entschieden werden; jedenfalls kann sie heute nicht in dem Sinne beantwortet werden, dass bei der Leber die Regeneration allein von den Gallengängen ausgehe.

Dann sind von Podwyssozki[2]), Ribbert[3]) und in letzter Zeit von Carraro[4]) Regenerationsversuche an Speicheldrüsen angestellt worden, die ja nach ihrem Bau dem Pankreas bedeutend näher stehen. Podwyssozki fand nach schweren Verletzungen der Speicheldrüsen Mitosen in den Parenchymzellen in grosser Ausdehnung um die Wunde herum, einige Male auch an entfernten Stellen. Meist liegen die Mitosen in der Umgebung der stark erweiterten Arteriolen, welche von zahlreichen ausgewanderten Blutkörperchen umschlossen sind. Die eigentliche Regeneration geht aus von den Ausführungsgängen, indem diese Ausstülpungen in das Gewebe hineintreiben. Ein Teil der neugebildeten Elemente verfällt der regressiven Metamorphose, ein anderer wandelt sich in Drüsenalveolen um. Ribbert fand bei seinen Untersuchungen, die sich bis auf höchstens drei Wochen erstreckten, den Defekt meist von Bindegewebe ausgefüllt, worin Alveolen gelagert waren, die von den Ausführungsgängen ausgingen. Carraro

[1]) Hayami, T. Über Aleuronathepatitis. Ein Beitrag zur Regenerationsfrage des Lebergewebes und zur Erklärung der sogenannten „Übergangsbilder". Beiträge zur path. Anat. u. allgem. Pathologie, 1906, Bd. 36.

[2]) Podwyssozki. Experimentelle Untersuchungen über die Regeneration der Drüsengewebe. Beiträge z. path. Anat. u. Physiologie, 1888, Band 2.

[3]) Citiert nach Carraro. Siehe 3.

[4]) Carraro, A. Frankfurter Zeitschrift für Pathologie, 1909, Bd. 3.

verfolgte die Regeneration der Speicheldrüsen bis zu 120 Tagen. Er exstirpierte etwa zwei Drittel einer Submaxillaris. In den frühesten Stadien findet er an der Oberfläche ein Blutgerinsel, bald in grösseren, bald in kleineren Mengen. Dieses Blutgerinsel wird in vorgerückteren Stadien resorbiert. Dann ist bereits ein Farbenunterschied zwischen altem und neuem Gewebe zu sehen, der sich aber bald verliert. Die Regeneration schreitet weiter fort, was sich aus der Vergrösserung des Gesamtvolumens der Drüse ergibt. Im weiteren Verlauf ändern sich die Verhältnisse. Die Drüse sowohl als das Regenerat verfallen der Atrophie. Nach 120 Tagen ist von der ganzen Drüse nichts mehr übrig, ausser einem etwa maiskorngrossen, derben, weisslichen und mit roten Punkten besetzten Körper. Der mikroskopische Befund im Beginn der Regeneration ist folgender: In das Blutgerinnsel dringt junges Bindegewebe ein. Ein Teil des alten Gewebes an der Schnittlinie verfällt der Nekrose. Das übrig gebliebene Gewebe wuchert lebhaft; es finden sich Mitosen in den Parenchymzellen und den Ausführungsgängen. Nach fünf Tagen sind Epithelzapfen im Bindegewebe zu sehen; diese sind aus den kleinsten, zunächst liegenden Ausführungsgängen entstanden, mit denen sie an einigen Stellen zusammenhängen. Die Epithelzapfen wandeln sich in Drüsenschläuche um.

Regenerationsversuche am tierischen Pankreas sind angestellt worden von Martinotti[1]), Cipollina[2]), Kyrle[3]) und Carraro[4]).

Martinotti wies nach, dass eine Wiedererzeugung des weggenommenen Pankreasgewebes durch Bildung neuer Drüsenzellen an dem Amputationsstumpf möglich ist. „Ja, ich habe die Tatsache sichergestellt," sagt Martinotti, „dass man nach Abtragung fast des ganzen Pankreas, so dass nur wenige Drüsenläppchen an den Wänden des Gallenganges oder des Duodenums

[1]) Martinotti. Giornale della R. Accademia di Medicina di Torino, 1888, No. 7. (Nach einem Ref. im Centralblatt für Path., 1890.)

[2]) Cipollina. Experimentaluntersuchungen über die partielle Regeneration des Pankreas. Riforma med. 1899. (Nach einem Referat im Centralblatt für Path. 1899.)

[3]) Kyrle. Dieses Arch., Bd. 72.

[4]) Carraro, A. Sulla rigenerazione del pancreas. Lo Sperimentale 1909, H. 6. (Nach Ref. im Centralblatt für Path. 1910.)

zurückbleiben, nach dem Verlauf einer gewissen Zeit ein mässig grosses Stück Pankreas da finden kann, wo anscheinend das ganze Organ entfernt worden war". Cipollina schliesst aus seinen Untersuchungen über die Regeneration des Pankreas: 1. Infolge teilweiser Exstirpation des Pankreas konnte ich niemals echte, wirkliche Regeneration des weggenommenen Drüsengewebes beobachten. 2. Nur in einigen Fällen bemerkte ich einen Versuch zur Sprossung von seiten der Zellen des noch vorhandenen Parenchyms. 3. In der Mehrzahl der Fälle wurde die Zusammenhangstrennung eingenommen durch Bindegewebe, das entweder vom Netz oder von dem eigenen Bindegewebe der Drüsen ausging und zwar in jungen Befunden das Aussehen von embryonalem Bindegewebe hatte, in älteren dagegen sich in fibröses Gewebe umwandelte. Kyrle findet, dass das Pankreas sehr grosse regenerative Kraft besitzt. Der Hauptanteil bei der Regeneration fällt den Ausführungsgängen zu. Von ihnen aus bilden sich Sprossen, die in eine junge Bindegewebsgrundlage hineinwuchern. Die Zellen dieser Sprossen wandeln sich allmählich zu zymogenhaltigen Zellen um. Auch sollen die Ausführungsgänge imstande sein, Langerhanssche Inseln bilden zu können.

Ich habe meine Regenerationsversuche hauptsächlich an Rana fusca ausgeführt. Ausserdem wurden noch einige Tritonen dazu benutzt. Operiert wurde in der Weise, dass ich dem Tiere auf der linken Seite die Bauchhöhle eröffnete. Dann wurde mit einem Haken der Magen und die Duodenalschlinge vor die Wunde gezogen. Mit einer Schere wurde der nach dem Magen zu in der Duodenalschlinge liegende Teil des Pankreas vom Darm losgetrennt, ungefähr bis zur Einmündung des Ductus pancreaticus und choledochus in den Darm. Von hier aus wurde nach der Leber zu parallel dem Ductus pancreaticus geschnitten. Es wurde auf diese Weise etwa ein Drittel bis die Hälfte des Pankreas entfernt. Die Blutung aus den Pankreasgefässen kam meist rasch zum Stillstand, da das Blut an der Luft sehr schnell gerinnt und die Schnittfläche mit einer Schicht geronnenen Blutes überzieht. Nach Stehen der Blutung wurden die Eingeweide in die Bauchhöhle reponiert und die Muskelwunde zusammen mit dem Peritoneum, ebenso darauf die Hautwunde geschlossen. Nach Heilung der Hautwunde wurden die Tiere wieder ins Aquarium zurückgebracht.

Bei den Tieren, die in den ersten Tagen p. o. getötet wurden, war an der Stelle der Operation am Pankreas weiter nichts zu sehen, als dass diese Stelle mit Blutgerinnsel bedeckt war. Später verschwand dasselbe und etwa 12 Tage p. o. konnte ich, wie Carraro bei der Regeneration der Submaxillaris, einen Farbunterschied an dem Gewebe der Operationsstelle bemerken. Das Pankreasgewebe bildete an der Excisionsstelle einen scharfen Rand, der hell und durchscheinend war. Das anstossende Pankreasgewebe sah milchig aus und war undurchsichtig. Ich will hier schon vorwegnehmen, dass es sich an diesem Rand um Neubildung von Pankreasgewebe handelt. Bei späteren Stadien vergrösserte sich diese Schicht entsprechend; doch wurde der scharfe Farbunterschied zwischen alt und neu bald verwischt, da das Regenerat bei längerem Bestand allmählich die Farbe des alten Pankreasgewebes annahm. Ich habe die Regeneration bis zu 76 Tagen verfolgt. Es hatte sich in dieser Zeit ein grosses Regenerat gebildet, das von dem unteren, darmwärts gelegenen Schnittrande ausgegangen und nach dem Darm zu gewachsen war. Es hatte den Darm an seiner Rückseite überlagert und sich auch nach dem Magen zu ausgebreitet. In dem distalen Zipfel der Neubildung war noch Wachstum vorhanden. In einem anderen Falle war ein Zipfel des Fettkörpers mit der Schnittfläche verwachsen. Zu beiden Seiten der Verwachsungsstelle war ein Zipfel regenerierten Pankreasgewebes, der caudalwärts verlief.

Ich will bei Schilderung des Verlaufes der Regeneration nicht alle Stadien, die ich untersuchte, vorführen, sondern nur die typischen herausgreifen. Das jüngste Stadium, das ich untersuchte, war 18 Stunden p. o. alt.

1. Rana fusca ♂, in gutem Ernährungszustand, operiert am 1. Februar 1910. Der Magen war bei der Operation leer, ebenso der Darm. Es wurde in obengeschilderter Weise ein Stück Pankreas excidiert. Am 2. Februar wurde das Tier getötet. Das Tier ist bis dahin nicht gefüttert worden. Die untere Magenwand ist mit dem Duodenum verklebt. Magen und Duodenum sind mit Blutgerinnsel bedeckt. Es werden Magen, Duodenum und Pankreas in toto herausgenommen und in die Fixierungsflüssigkeit gebracht. Die mikroskopische Untersuchung ergab, dass über der Schnittfläche eine dünne Schicht geronnenen Blutes sich hinzog. Zwischen ihr und dem angeschnittenen

Pankreasteil liegen in einer grauen, losen Gerinnungsmasse rote Blutkörperchen. An verschiedenen Stellen finden sich haufenweise angeordnet zellige Infiltrate, in denen auch vereinzelt rote Blutkörperchen zu sehen sind. Über den obersten erhaltenen Zellreihen des angeschnittenen Pankreasstückes ist ein körniger Detritus zu sehen: derselbe ist wahrscheinlich das Zerfallsprodukt der angeschnittenen Zellen. Auch an den dem Schnittrande benachbart gelegenen Pankreaszellen machen sich die Zeichen des Zerfalls bemerkbar. Die Konturen der Zellen sind nicht scharf, der Kern hebt sich vom Protoplasma nicht so scharf ab wie sonst; das ganze macht einen verwaschenen Eindruck. Hier und da treten im Protoplasma der Parenchymzellen vereinzelte Körnchen auf, die sich mit Flemmingscher Flüssigkeit schwärzen. In anderen Zellen findet man kleine, gruppenweise zusammenliegende Körnchen, die sich mit Safranin intensiv gefärbt haben. Der Kern fehlt in diesen Zellen. Es sind dies durch Chromatolyse entstandene Zerfallsprodukte des Kerns. In dem übrigen Pankreasteil macht sich noch keinerlei Reaktion auf den Eingriff geltend. Eine Demarkation des zugrunde gehenden von dem erhalten bleibenden Gewebe ist noch nicht zu sehen. Weder am Parenchym, noch an den Ausführungsgängen oder Inseln habe ich in diesem Stadium Zeichen der Zellvermehrung wahrnehmen können. Es ist also zu dieser Zeit lediglich die Wirkung des Eingriffs auf den der Schnittfläche zunächst liegenden Pankreasteil zu sehen: Die der Schnittlinie zunächst gelegenen Elemente gehen zugrunde.

2. Rana fusca ♂. Operiert am 12. Februar 1910. 53 Stunden p. o. wurde das Tier getötet. Es sind Verwachsungen zwischen Magen und Duodenum vorhanden. Ein Leberzipfel ist mit dem Duodenum verklebt. Magen, Duodenum, ein Teil der Leber und das Pankreas werden in toto herausgenommen und fixiert. Bei der mikroskopischen Untersuchung zeigte sich an der Schnittlinie eine dünne Lage von Leukocyten unterhalb der roten Blutkörperchen, die auch hier noch die Schnittlinie bedecken. Von hier dringen sie schon vereinzelt zwischen die Alveolen vor. Diejenigen Alveolen, die bei Operation den grössten Teil ihrer Zellen eingebüsst haben, lockern sich bereits in toto aus dem übrigen Drüsengewebe. Gleichzeitig treten in den Zellen dieser angeschnittenen Schläuche Degenerationserscheinungen auf in Form der Chromatolyse und der fettigen Degeneration. In dem bei

der Operation zurückgelassenen Pankreasstück macht sich eine Erweiterung der Kapillaren bemerkbar. Wie weit von der Schnittlinie entfernt das Pankreasgewebe zugrunde gehen wird, ist noch nicht zu sehen. Eine Demarkation ist noch nicht eingetreten. Mitosen sind noch nicht zu sehen; ebensowenig Sprossungen von seiten der Ausführungsgänge. In den Langerhansschen Inseln finden sich keine Besonderheiten. Es ist hier also ein wesentlicher Fortschritt gegenüber dem Stadium von 18 Stunden nicht zu sehen.

3. Rana fusca ♂. Abgemagert. Operiert am 12. Februar 1910, getötet am 16. Februar 1910. Verwachsungen sind nicht vorhanden. Magen, Duodenum und Pankreas werden in toto herauspräpariert und fixiert. Magen und Dickdarm sind stark gefüllt, ebenso die Gallenblase. Das Tier war 2 Tage vor der Tötung gefüttert worden. Mikroskopisch ist deutlich die Demarkationslinie zwischen dem zugrunde gehenden und erhaltenbleibenden Gewebe zu sehen. Es geht in diesem Falle ein keilförmiges Stück mit der Basis an der Schnittlinie zugrunde. Man bekommt hier den Eindruck, dass die Form und die Grösse des zugrunde gehenden Abschnittes bestimmt wird durch die Läsion der Gefässe bei der Operation: Die von der Blutversorgung abgeschlossenen oder in ihrer Ernährung geschädigten Bezirke verfallen dem Untergang. In dem zugrunde gehenden Abschnitt sind die bekannten Degenerationserscheinungen zu sehen. Es tritt bereits spärliches junges Bindegewebe im Degenerat auf. Die Ausführungsgänge innerhalb dieses Bezirkes gehen mit zugrunde. Ebenso treten regressive Veränderungen an den Gefässwänden innerhalb des untergehenden Bezirkes auf. Die Form der Schläuche ist kaum noch zu erkennen. Stellenweise hat sich in die zugrunde gehenden Massen Blut ergossen. In der Nähe der Demarkationslinie sind im Parenchym einzelne Mitosen und Vorbereitungen zu solchen zu sehen.

4. Rana fusca ♀, operiert am 20. Oktober 1909, getötet am 27. Oktober 1909. Das Pankreas wird mit einem Stück Magen und Darm herauspräpariert und fixiert. Verwachsungen waren nicht vorhanden. Mikroskopisch zeigt sich wieder sehr deutliche Demarkation des toten vom lebenden Gewebe; sie ist aber makroskopisch nicht zu sehen. In der Demarkationslinie sind zahlreiche Leukocyten zu finden: ebenso im Degenerat. Die

Degenerationserscheinungen sind hier noch ausgesprochener als im vorigen Stadium. Die noch vorhandenen Kerne schrumpfen, nehmen die verschiedensten Formen an, zerfallen. Zellgrenzen sind nicht mehr zu sehen. Um die zerfallenden Kerne herum liegt eine von Fettropfen durchsetzte homogene Masse; die schrumpfenden Kerne rücken zusammen, der ganze, zugrunde gehende Komplex wird kleiner. Der Detritus wird zum Teil von Fresszellen aufgenommen und weggeschafft. Man sieht zahlreiche, mit Detritusmassen beladene freie Zellen; auch die jungen Bindegewebszellen beteiligen sich an dieser Phagocytose. Auf der anderen Seite der Demarkationslinie, im gesunden Gewebe, sind die Kapillaren stark erweitert, die Zellkerne der Parenchymzellen zum Teil vergrössert, chromatinreich; sie färben sich intensiv mit Safranin. Neben diesen Vorbereitungen zur Teilung sieht man hier auch Mitosen. Auch kann man aus dem sofort in die Augen fallenden Kernreichtum an dieser Stelle auf bereits stattgehabte Teilungen schliessen. Ebenso finden sich in den kleinen Ausführungsgängen, die an dieser Stelle gelegen sind, Mitosen. Von den der Demarkationslinie zunächst liegenden Schläuchen haben sich bereits Knospen in das junge Bindegewebe ausgestülpt, in deren Zellen wiederum Mitosen auftreten. Von den kleinen Ausführungsgängen gehen gleichfalls Sprossungen aus. In den grösseren Ausführungsgängen sind keine Sprossungen und keine Mitosen zu sehen.

5. Rana fusca ♂, operiert am 8. Oktober 1909, getötet am 20. Oktober 1909. An der Schnittfläche ist ein scharfer, durchscheinender Rand zu sehen, während das übrige Pankreas milchweiss aussieht. Das Pankreas wird mit einem Stück Darm herausgeschnitten und fixiert. Aus der mikroskopischen Untersuchung ergibt sich, dass hier nicht viel Gewebe an der Schnittlinie zugrunde gegangen ist, da die junge Bindegewebswucherung an der Schnittfläche sehr gering ist. In der Nähe der Schnittlinie am Rand des erhaltenen Pankreasgewebes sind in den Parenchymzellen viele Mitosen zu sehen, oft vier bis sechs in einem Gesichtsfeld. Selbst in den am weitesten nach dem Bindegewebe gelegenen Parenchymzellen sind Mitosen vorhanden. In geringerem Maße treten Teilungen in den Parenchymzellen des weiter entfernten Pankreasgewebes auf. In den Epithelien der Ausführungsgänge sind hier Teilungen oder Zeichen einer stattgehabten Teilung

nicht zu finden; ebensowenig Sprossungen von seiten der Ausführungsgänge.

6. Rana fusca ♂, 14 Tage vor der Operation ohne Futter geblieben. Operiert am 8. Oktober 1909; vom 12. Oktober ab wurde das Tier gefüttert. Tötung am 26. Oktober 1909. Es waren ausgedehnte Verwachsungen zwischen Fettkörper, Leber, Pankreas, Magen und Darm eingetreten. Die Gallenblase war stark gefüllt. Der Fettkörper war auf der Mitte des Schnittrandes festgewachsen. Oberhalb der Verwachsungsstelle war an dem Schnittrande ein scharfer neugebildeter Rand zu sehen, unterhalb derselben nach dem Darm zu ein durchscheinender neugebildeter Zipfel an der Schnittfläche. Die mikroskopische Untersuchung bestätigte den makroskopischen Befund. Der durchscheinende Zipfel wurde so geschnitten, dass er in seiner Längsrichtung getroffen wurde. Auf diese Weise war das Regenerat in seiner Wachstumsrichtung zu übersehen und gleichzeitig konnte man den Zusammenhang mit dem alten Gewebe übersehen. Das Regenerat setzt sich kontinuierlich aus den Alveolen des alten Gewebes fort in Form gewundener, anfangs meist solider Sprossen, die ziemlich weit in das junge, sehr zellreiche Bindegewebe hineinwuchern. In den meisten hat hier bereits die sekundäre Lumenbildung begonnen. An den proximal gelegenen Stellen des Regenerates sind Lumina deutlich zu sehen, während die Schläuche an der distalen Seite meist noch solide sind. In den Parenchymzellen des Regenerates finden sich reichlich Mitosen. Die Zellen des Regenerates haben im Vergleich mit den Zellen des alten Pankreas ein viel helleres Aussehen: es fehlt noch die Körnelung des Protoplasmas. In den jungen Zellen findet sich oft etwas Fett, doch ist diese Erscheinung nur vorübergehend. Ausführungsgänge sind in der Neubildung nicht zu sehen, ebensowenig Langerhanssche Inseln. Die neugebildeten Schläuche sind breiter und liegen noch nicht so eng zusammen wie im alten Pankreasgewebe; die Windungen der Schläuche sind weit, schleifenartig.

7. Rana fusca ♂, operiert am 8. Februar 1910, getötet am 7. März 1910. Verwachsungen sind nicht vorhanden. Das Pankreas wird excidiert und fixiert. Das Tier war alle 2 Tage mit weichem Fleisch vom 12. Februar bis zur Tötung gefüttert worden. Bei der Tötung war der Magen stark gefüllt. Die

mikroskopische Untersuchung ergab eine Neubildung von beträchtlicher Grösse. Doch zeigten die meisten neugebildeten Alveolen Stauungserscheinungen. Die Alveolen waren stark dilatiert, die Zellen an die Wand gedrückt. In der Wand der erweiterten Alveolen sind zahlreiche Mitosen zu sehen. Die Erscheinungen sind dieselben, wie man sie nach Unterbindung des Ausführungsganges in den Anfangsstadien zu sehen gewohnt

Fig. 1.

Regenerat von 18 Tagen. Es tritt sehr deutlich der Unterschied zwischen altem und neugebildetem Gewebe hervor; das alte ist dunkel, die Schläuche liegen eng zusammen; das neugebildete ist heller, die Schläuche sind weiter. Das neugebildete Gewebe hängt mit dem alten kontinuierlich zusammen. An der Schnittstelle hat sich ein junges, an grossen Bindegewebszellen reiches Gewebe ausgebreitet, in welches das Regenerat hineinragt. Die Umrisse der Figur sind mit dem Abbéschen Zeichenapparat genau gezeichnet, die Einzelheiten der Zellen schematisch eingetragen. Vergrösserung: Zeiss, Ok. 1, Obj. CC.

ist. Nur hat hier das junge Bindegewebe der Alveolen dem Druck mehr nachgegeben als dies bei Unterbindung beim alten Pankreas der Fall ist. Das alte Pankreasgewebe in diesem

Präparate zeigt keinerlei Stauungserscheinungen. Die Ausbuchtungen und Vorwölbungen der jungen Alveolen sind hier infolge der Nachgiebigkeit der Wand viel grösser als dies bei Stauungserscheinungen im alten Pankreasgewebe der Fall zu sein pflegt, wo ausser der verhältnismässig starren Wand der Alveole die Alveolen selbst sich gegenseitig an der Ausdehnung behindern und so die Zellen gewissermassen zwischen Sekret und Wand erdrückt werden. Ferner findet sich auf diesem Präparate noch eine bemerkenswerte Eigentümlichkeit. In der Nähe des Regenerates, von diesem jedoch durch eine breite Schicht jungen Bindegewebes getrennt, liegt ein grösserer Ausführungsgang. Von diesem Ausführungsgang gehen nun Ausführungsgangssprossen nach dem Regenerat zu in das junge Bindegewebe hinein. Sie erreichen dasselbe aber nicht. In den Wandepithelien, die denselben Charakter tragen wie die Epithelien des grossen Ausführungsganges, sind zahlreiche Mitosen vorhanden. An der dem Regenerat abgewandten Seite treibt der grosse Ausführungsgang keine Sprossen. Bei ihrem weiteren Wachstum würden die nach dem Regenerat zu gesprossten Ausführungsgänge dasselbe bald erreichen. Es wäre dann eine Verbindung des Regenerates mit dem grossen Ausführungsgange hergestellt und man dürfte erwarten, dass die Stauungserscheinungen, falls sie nicht zu lange angedauert haben, sich zurückbilden würden. Die neugebildeten Zellen enthalten zum Teil schon wieder Sekretkörnchen.

8. Rana fusca ♂. Operiert am 20. Oktober 1909, getötet am 9. Dezember 1909. Zwischen Magen und Darm ist im Mesenterium eine strahlenförmige Masse vorhanden, die vom Pankreas ausgeht und ein durchscheinendes Aussehen hat. Das Pankreas wird herausgenommen und fixiert. Mikroskopisch ergibt sich, dass ein grosser Teil des Pankreas an der Operationsstelle zugrunde gegangen ist. Nur ein grösserer Ausführungsgang ist innerhalb des zugrunde gegangenen Gewebes erhalten geblieben. An Stelle des letzteren ist ein zellreiches junges Bindegewebe getreten, in dem sich noch erhalten gebliebene Pankreaskerne finden. Von dem erhaltenen Pankreasgewebe ausgehend, ist in dieses junge Bindegewebe hinein eine Wucherung neuer Schläuche zu verfolgen, die meist einen geraden, oft aber auch stark gewundenen Verlauf nehmen. Das blinde Ende dieser Schläuche liegt stets dem alten Pankreasgewebe abgewandt. Diese Neubildung geht

auf der ganzen Linie des alten Pankreas, soweit es an das Bindegewebe angrenzt, vor sich, und zwar stehen die jungen Schläuche mit den alten in Verbindung. Von dem grossen Ausführungsgang, der von der Neubildung durch eine breite Strecke jungen Bindegewebes getrennt ist, sind an der der Neubildung zugekehrten Seite Sprossungen ausgegangen, die, meist gerade auf das Regenerat zustrebend, dasselbe bereits an mehreren Stellen erreicht haben. Andere gesprosste Gänge sind noch nicht soweit gelangt. In ihnen finden sich noch lebhafte Mitosen. An der dem Regenerat abgewandten Seite treibt auch dieser Ausführungsgang keine Sprossen, trotzdem er auch an dieser Seite von reichlichem jungem Bindegewebe umgeben ist. Stauungserscheinungen sind in diesem Regenerat nicht vorhanden. In den Schläuchen, die am weitesten in das junge Bindegewebe hineinragen, ist ein Lumen oft noch nicht zu sehen.

9. Rana fusca ♂. Operiert am 4. Januar 1910. Es wurde ein Pankreasstück, stark ein Drittel, parallel dem Ausführungsgang dicht an demselben entlang bis zu seiner Einmündungsstelle in den Darm weggeschnitten. Am 21. März wurde das Tier getötet. Die linke Bauchwand war mit einem Teile des Magens verwachsen. Im Mesenterium, zwischen Magen und Duodenum, ist eine grosse Lücke, die wahrscheinlich von der Operation herrührt. Das Pankreas selbst zeigt ein sehr starkes Regenerat. Dieses hat sich hauptsächlich nach dem Darm zu ausgedehnt und die Darmwand wulstförmig überlagert. Das alte Pankreas ist mit einem Teil der Schnittfläche mit dem Darm verwachsen: dadurch wird wahrscheinlich das Regenerat eine etwas aussergewöhnliche Richtung genommen haben. Der ganze, auf dem Darm liegende Wulst ist Neubildung. Unter normalen Verhältnissen ist er überhaupt nicht vorhanden, und das Pankreas hat an der Stelle, wo es von der Leber herunterkommend den Darm berührt, bei weitem nicht die Breite, die es hier zeigt. Die Oberfläche des Regenerats war bei Herausnahme des Pankreas aus der Bauchhöhle mit kleinen Höckerchen vollständig besetzt. Dieselben traten durch die Fixierung mehr zurück. Bei der mikroskopischen Untersuchung zeigte sich, dass diese Höckerchen von sprossenartigen Ausbuchtungen der Alveolen gebildet wurden, in denen sich auch noch Mitosen fanden. Der ganze Wulst besteht aus wohlausgebildeten Pankreasschläuchen, die im Ver-

gleich mit altem Pankreas ein helleres Aussehen und einen gestreckteren Verlauf haben. Durch Ausführungsgänge mittlerer Grösse steht die Neubildung mit dem grossen Ausführungsgang in Verbindung. In der Richtung nach dem Magen zu sind noch Wachstumserscheinungen sichtbar, wenn auch in geringem Maße. Langerhanssche Inseln sind in der Neubildung nicht vorhanden.

Der Verlauf der Regeneration gestaltet sich somit unter Zugrundelegung der beschriebenen Versuche am Frosch folgendermassen: Wenn man am Pankreas eines Frosches auf operativem Wege ein grösseres Stück Pankreasgewebe entfernt, so wird die Schnittfläche zunächst von einem Blutgerinnsel bedeckt. An der Schnittfläche selbst wird das Pankreasgewebe mehr oder weniger geschädigt: sei es durch mechanische Insulte bei der Operation, sei es, dass durch die Operation Ernährungsstörungen für bestimmte angrenzende Partien geschaffen werden. Das auf diese Weise an der Schnittfläche veränderte Pankreasgewebe demarkiert sich bald von dem gesunden. Schon nach einigen Tagen ist deutlich zu sehen, wie weit die Schädigung das Gewebe befallen hat. Es treten nun Erscheinungen auf, die darauf hindeuten, dass das Gewebe sich nicht erholen wird. Die Zellen entarten fettig, die Kerne zerfallen; es bildet sich eine Detritusmasse. Diesen Veränderungen verfallen Parenchymzellen, Inseln und meist auch die Ausführungsgänge in gleicher Weise. Leukocyten und junge Bindegewebszellen erscheinen und beladen sich reichlich mit Körnchen des zerfallenen Gewebes. Das auf der Schnittfläche befindliche Blutgerinnsel wird auf dieselbe Weise fortgeschafft. Binnen kurzem ist das alte Gewebe vollständig beseitigt und an seiner Stelle fängt ein junges Bindegewebe mit vielen grossen, protoplasmareichen Zellen an sich zu bilden. Inzwischen sind an dem erhaltenen Pankreas als Reaktion auf den Eingriff ebenfalls Veränderungen vor sich gegangen. Im Parenchym und auch in den Ausführungsgängen treten anfangs spärlicher, dann reichlicher Mitosen auf. Am lebhaftesten sind diese Proliferationsvorgänge in der Nähe der Demarkationslinie: es beteiligt sich aber, wenn auch weniger lebhaft, das ganze Pankreas an denselben. In den der Demarkationslinie zunächst gelegenen Schläuchen vermehren sich die Parenchymzellen lebhaft, infolgedessen vergrössert sich die Alveole, das Lumen wird weiter. Bald buchten sich diese Alveolen an einzelnen Stellen aus, es

entstehen Knospen, die in das junge Bindegewebe hineinragen und ihrerseits wiederum Seitenzweige abgeben können. So bildet sich in dem jungen Bindegewebe ein Gewirr von bald gerade verlaufenden, bald grosse Schleifen bildenden jungen Pankreasschläuchen, die mit den Alveolen des alten Gewebes kontinuierlich zusammenhängen. Diese jungen Pankreasstränge sind vielfach anfangs solid; ein Lumen bildet sich erst sekundär aus. Die neugebildeten Pankreaszellen haben, wie das bei ihrer Herkunft nicht anders zu erwarten ist, sofort das charakteristische Aussehen von Parenchymzellen; nur sind sie anfangs heller und grösser als die Zellen des alten Gewebes. In ihrem Protoplasma finden sich vorübergehend kleinste, mit Flemmingscher Flüssigkeit sich schwarzfärbende Partikel. Allmählich wird das Protoplasma dunkler; es erscheinen Zymogenkörnchen in demselben. Bei der sekretorischen Tätigkeit dieser neugebildeten Schläuche kommt es nun infolge der vielen Windungen, die dieselben machen, und der weiten Entfernung vom Ausführungsgang leicht zu Abknickungen der Schläuche und zur Stauung des Sekretes. Diese Abknickungen werden noch dadurch begünstigt, dass die einzelnen Schläuche nicht, wie beim alten Pankreas, eng nebeneinander gelagert sind und sich so gegenseitig ihre Lage zuweisen. Der beschriebene Prozess wird in gleicher Weise durch die Dehnbarkeit des jungen Bindegewebes gefördert. Eine solche Stauung sehen wir im Regenerationsstadium 7. In den Fällen, wo man eine Stauung beim alten Pankreasgewebe künstlich durch Unterbindung des Ausführungsganges hervorruft, äussert sie sich in einer Erweiterung der Ausführungsgänge und der Lumina der Schläuche. Die Pankreaszellen werden dabei zwischen dem Sekret und der wenig nachgiebigen Tunica propria gedrückt, sie werden flach und atrophieren schliesslich. Die Stauungserscheinungen in dem jungen Pankreasgewebe verlaufen etwas anders. Hier besitzt die Tunica propria noch eine grosse Nachgiebigkeit, sowohl wegen ihres jugendlichen Alters, als auch aus dem Grunde, weil sie noch nicht durch benachbarte Alveolen an ihrer Ausdehnung gehindert wird, wie dies beim alten Pankreas der Fall ist. Infolgedessen wird bei der Stauung des Sekretes die Aveole mehr in toto ausgedehnt; die Tunica propria gibt dem Druck nach; die Zellen der Wand werden weit weniger afficiert wie beim alten Pankreas. Bei sehr lange bestehender Stauung wird schliesslich auch hier

Atrophie eintreten müssen. Dieselbe würde ausbleiben, wenn zeitig eine Verbindung der Ausführungsgänge mit den neugebildeten Gewebeschläuchen zustande käme. In dem vorliegenden Falle scheint mir eine solche bereits angebahnt zu sein. Das Regenerat hat sich hier hauptsächlich an einer Seite der Schnittfläche entwickelt. An der entgegengesetzten Stelle liegen dicht an der Schnittlinie zwei grössere Ausführungsgänge. Die Lücke zwischen der distalen Spitze des Regenerates und der Stelle, wo sich die beiden grossen Ausführungsgänge befinden, ist mit jungem Bindegewebe angefüllt. In dieses junge Bindegewebe hinein haben die beiden grossen Ausführungsgänge je einen kleineren Ausführungsgang geschickt, gerade auf den gestauten, neugebildeten Pankreaskomplex zu. Wie sich aus den Schnittserien ergibt, haben dieselben das Regenerat noch nicht erreicht, sind aber auch nicht weit mehr davon entfernt. In der Wand dieser Sprossen finden sich Mitosen; das Epithel der beiden jungen Gänge ist noch dasselbe Epithel, wie das der Gänge, aus denen sie hervorgegangen sind. Bei weiterem Wachstum würden diese Ausführungsgangssprossen bald das Regenerat erreicht haben. Im Regenerationsstadium 8 ist eine Verbindung zwischen einem von einem grösseren Ausführungsgang ausgehenden Spross und einer neugebildeten Alveole zu sehen. Von dem im Querschnitt getroffenen Spross zu der betreffenden Alveole zieht ein schmales, zweireihiges Band, in dem kaum ein Lumen zu sehen ist; die Verbindungsstelle dieses Bandes mit der Alveole ist ungefähr am blinden Ende derselben. An der Stelle, wo das Band von dem quergetroffenen Ausführungsgang abgeht, finden sich zahlreich Mitosen. Die Verbindung zwischen Alveole und Ausführungsgang ist hier bereits fertig, so dass sich mit Bestimmtheit nicht aussagen lässt, von wo sie ausgegangen ist; es scheint mir wahrscheinlicher, vor allem wegen des Charakters der das Verbindungsband bildenden Zellen, dass die Verbindung von dem Ausführungsgang ausgegangen ist. Stadien, in denen die Verbindung zwischen einem kleineren Ausführungsgang und einer Alveole durch ein solches Band angebahnt, aber noch nicht vollendet war, habe ich nicht beobachten können. Es kann daher die oben ausgesprochene Vermutung nur einen gewissen Grad von Wahrscheinlichkeit beanspruchen. Auffallend an diesen Präparaten ist, dass sich die Ausführungsgangssprossen stets nur an der dem

Regenerat zugewandten Seite grösserer, durch Bindegewebe vom Regenerat getrennter Ausführungsgänge entwickeln, nie nach der abwärts vom Regenerat gelegenen Seite, trotzdem reichlich Gelegenheit zur Sprossung auf dieser Seite gegeben ist. Es legt dies die Vermutung nahe, dass hier vielleicht chemotaktische Einflüsse eine Rolle spielen. Das auf die vorhin geschilderte Weise entstandene neue Pankreasgewebe vermag, wie aus Stadium 8 und 9 hervorgeht, umfangreiche Teile des Pankreas zu ersetzen. Langerhanssche Inseln habe ich bei der Regeneration nie entstehen sehen.

Wie aus dem Gesagten hervorgeht, ist eine Regeneration von echtem Pankreasgewebe bei Rana fusca möglich, und zwar entwickelt sich das neue Pankreasgewebe aus den Parenchymzellen, im vorliegenden Falle nur aus diesen. Eine Verbindung der Ausführungsgänge mit dem neugebildeten Parenchym entsteht wahrscheinlich sekundär. Kyrle,[1]) der die Regeneration des Pankreas bei Hunden und Meerschweinchen studierte, ist in bezug auf die Herkunft des neugebildeten Gewebes zu ganz anderer Anschauung gelangt. Er leitet den weitaus grössten Teil des neugebildeten Gewebes von den Ausführungsgängen ab. Er findet als erstes Zeichen der Regeneration lebhafte Teilung in den Zellen der Ausführungsgänge. Infolge dieser Teilung wird das Epithel mehrschichtig. Später entstehen an der Basalmembran Ausbuchtungen, schliesslich Knospen und junge Gangsprossen. Besonders stark sind diese Vorgänge in der Nähe des Operationsfeldes. Etwas später als die Mitosen in den Ausführungsgängen treten dieselben im Parenchym auf, ebenso auch in den Langerhansschen Inseln. Die Teilungsfiguren werden bei grösserem Zeitabstand von der Operation immer reichlicher, in den Inseln jedoch nicht so reichlich wie im Parenchym. Am 4.—5. Tage p. o. erreichen diese Erscheinungen ihren Höhepunkt. Nach 40 Tagen sind nur noch hier und dort Mitosen zu sehen. Die von den Ausführungsgängen ausgehenden Sprossen verästeln sich immer mehr. Das Lumen wird sehr eng und ist mitunter anscheinend verschwunden. Währenddessen sind in zahlreichen Epithelzellen des neugebildeten Komplexes Zymogenkörnchen aufgetreten; die neugebildeten Zellen der Gangsprossen bilden sich

[1]) l. c.

zu Parenchymzellen um. Diese Wucherung der Gangepithelien und die sekretorische Umdifferenzierung ist am lebhaftesten in der Nähe des Wundbezirks zu sehen und zwar am 4.—5. Tage p. o. Die regenerativen Vorgänge am Parenchym treten dazu erheblich zurück. Kyrle berichtet nichts von einer Bildung neuer Schläuche aus Parenchymzellen.

Ich habe bei meinen Untersuchungen das Epithel der Ausführungsgänge nie mehrschichtig werden sehen, auch waren die Mitosen zu spärlich, um solches auf dem Wege der Zellteilung möglich zu machen. Sprossungen von seiten der Ausführungsgänge traten in meinen Präparaten erst im späteren Verlauf der Regeneration auf, wenn bereits neu gebildetes Gewebe vorhanden war. Ich habe aus gewucherten Ausführungsgängen nie Parenchymzellen hervorgehen sehen. Wenn ich die der Arbeit von Kyrle beigefügte Fig. 4, die ein Regenerat darstellt, mit dem von ihm in Fig. 2 dargestellten normalen Pankreas vergleiche, so macht es mir allerdings den Eindruck, als ob diese neugebildeten Zellen nicht durch Teilung von Parenchymzellen entstanden wären. Ich komme aber bei Betrachtung dieser beiden Abbildungen auch zu der Ansicht, dass diese neugebildeten Zellen keine vollwertigen Parenchymzellen sind und muss infolgedessen die von Kyrle erzielte Regeneration für unvollkommen halten. Normale Pankreaszellen sind das nicht, wie man leicht durch einen Vergleich der Kyrleschen Figuren 2, 3 und 4 ersehen kann. Sie erreichen nur eine gewisse Ähnlichkeit mit Pankreaszellen. Eine solche unvollkommene Regeneration eines parenchymatösen Gewebes von Ausführungsgängen, also nahe verwandten Zellen, ist aber, wie wir dies von der Regeneration der Speicheldrüsen wissen, wohl möglich. Ich halte daher die Ansicht Kyrles, dass das bei seinen Versuchen erzielte Regenerat ein Produkt der Ausführungsgänge sei, für richtig, kann ihm aber nach seinen Abbildungen nicht darin beipflichten, dass das regenerierte Gewebe echtes Pankreasgewebe sei.

Dass das bei meinen Versuchen erzielte Regenerat aus echten Pankreaszellen besteht, daran kann gar kein Zweifel bestehen. Abgesehen von der direkten Beobachtung der Entstehung der neuen Schläuche machen auch andere Gründe die Entstehung aus Ausführungsgängen ganz unmöglich. Meine Regenerate verlaufen so, dass sie sich kontinuierlich aus dem

alten Gewebe fortsetzen, so dass sie nur durch ihren anfänglichen Charakter, den ich oben geschildert habe, und ihr junges Grundgewebe von dem alten Gewebe sich abheben. Lücken zwischen altem und jungem Gewebe sind nicht vorhanden. Die Zahl der bei meinen Versuchen an der Schnittlinie gelegenen Ausführungsgänge grösseren bis kleinsten Kalibers war, wie sich bei den ersten Stadien zeigte, sehr gering. Wenn sich nun aber wirklich aus diesen Ausführungsgängen das Regenerat entwickelt hätte, so müssten stellenweise Lücken zwischen den einzelnen Regenerationspunkten entstehen; das Regenerat könnte sich nicht gleichmässig in der ganzen Breite der Schnittfläche, sondern nur dort, wo Ausführungsgänge vorhanden waren, entwickeln. Es müssten also auf der Schnittfläche verschiedene, kleine Regenerate entstehen, die unter einander grösseren Abstand besitzen. Es müssten Lücken zwischen altem und neuem Gewebe entstehen, weil die gewucherten Ausführungsgänge nicht gleich bei ihrem Übertreten über das Niveau der Schnittfläche diese in ihrer ganzen Breite überwuchern können und andererseits die Epithelien der Ausführungsgänge kaum die Fähigkeit besitzen dürften, sich gleich beim Übertritt über die Schnittfläche in Pankreaszellen umzudifferenzieren. Sie könnten dies nur allmählich tun. Man müsste also nahe dem alten Gewebe Ausführungsgangsepithelien in der Neubildung finden, dann Zellen, die ein Mittelding zwischen Ausführungsgangsepithelien und Parenchymzellen darstellen, und schliesslich weiter distal echte Pankreaszellen finden. Von alledem ist aber in meinen Präparaten keine Spur zu sehen. Junge, echte Pankreaszellen schliessen sich hier direkt an die alten in der Höhe der Schnittfläche an.

Dass eine Regeneration verloren gegangener Pankreaselemente aus den Parenchymzellen möglich ist, geht daraus hervor, dass das Pankreas unter normalen Verhältnissen seine sekretorischen Elemente aus den Parenchymzellen ergänzt, nicht aus den Ausführungsgängen, wie dies M. Nussbaum nachgewiesen hat.[1]) Aber nicht nur den unter normalen Verhältnissen nötigen Bedarf deckt das Pankreas durch Vermehrung der Parenchymzellen; auch wenn nach Verkleinerung der sekretorischen Oberfläche, wie sie z. B. nach langem Hungern entsteht, grössere Anforderungen an

[1]) Arch. f. mikr. Anat., Bd. 21, p. 296, 1882.

das Pankreas gestellt werden, als der Menge der sezernierenden Elemente entsprechen, auch dann sucht das Pankreas dieses Minus durch Teilung der Parenchymzellen auszugleichen. Ja, ich besitze Präparate vom Pankreas eines Tieres, das vor der Tötung bestimmten Bedingungen unterworfen worden war, auf die ich in einer weiteren Arbeit eingehen werde, wo in fast jedem Gesichtsfeld mehrere Mitosen in Parenchymzellen zu sehen sind, in den Ausführungsgängen keine. Diese Fälle zeigen, dass das Pankreas auch einen aussergewöhnlich grossen Bedarf von sekretorischen Zellen aus den noch vorhandenen zu decken vermag und auch wirklich deckt. Eine Bildung von Parenchym von den Ausführungsgängen kommt dabei nicht vor.

Cipollina[1]) sah ebenfalls keine Sprossung von seiten der Ausführungsgänge; wohl aber in einigen Fällen einen Versuch zur Sprossung des noch vorhandenen Parenchyms.

Die Arbeit von Martinotti[2]) war mir leider nicht zugänglich. Ich habe seine Ergebnisse bereits vorhin nach einem Referat im Centralblatt für allgemeine Pathologie und pathologische Anatomie angeführt. Es geht aus dem Referate nicht mit Bestimmtheit hervor, ob Martinotti das Regenerat aus den Parenchymzellen oder den Ausführungsgängen entstehen lässt. Auch er erzielte ein grosses Regenerat.

Kyrle fand, dass sich aus den Ausführungsgängen bei der Regeneration auch neue Langerhanssche Inseln entwickeln. Er schildert den Vorgang folgendermassen: „Ist ein solches (von einem Ausführungsgang gesprosstes) Kanälchen zu einer gewissen Entwicklungshöhe gelangt, so kommt es in demselben nicht zur Ausbildung eines Endstückes und die Zellen wandeln sich nicht in zymogenhaltige um; vielmehr beginnt der Ausführungsgang eine Schleife zu bilden, von welcher wieder neue Knospen aussprossen; letztere bleiben solid, lumenlos und liegen anscheinend regellos zwischen den Schenkeln der Gangschleife: das Formgebende für diese Gebilde scheint das Gefäßsystem zu sein. Es dringen nämlich kleinste Gefässchen von durchweg kapillarem Charakter in diese Zellkomplexe ein, verzweigen sich zwischen denselben und bilden so gleichsam ein Netz, in dessen Lücken die zelligen Elemente in kleinen Gruppen vereint lagern. Das

[1]) l. c.
[2]) l. c.

ganze Gebilde ist eine junge, frisch gebildete Insel.“ Die ersten Inselanlagen datiert Kyrle auf den 4.—5. Tag p. o. In 8—10 Tagen sind die Inseln ausgebildet. In Figur 7 hat Kyrle eine solche junge, frisch gebildete Insel abgebildet und er bemerkt in seiner Figurenerklärung zu dieser jungen Insel: „Junge Insel, die sich in nichts von normaler unterscheidet.“ Eine normale Insel hat er in Fig. 3 abgebildet. Beim Vergleich dieser beiden Figuren kann ich der der Fig. 7 beigefügten Erklärung absolut nicht beipflichten. Meiner Meinung nach unterscheidet sich die neugebildete Insel von der normalen in allem, ausser in der äusseren Form. Ich muss den Leser bitten, selbst einen Vergleich zwischen diesen beiden Figuren anzustellen. Die von Kyrle abgebildete normale Insel besteht aus epithelialen, polygonalen, eng aneinandergefügten Zellen, die reichlich Protoplasma und einen grossen runden Kern besitzen. Im Gegensatz hierzu trägt Fig. 7 einen durchaus bindegewebigen Charakter: es ist ein jugendliches, an Zwischensubstanz und Zellen reiches Bindegewebe, genau so wie Kyrle es in Fig. 4 zwischen dem regenerierten Drüsengewebe gezeichnet hat. Blutgefässe, die nach Kyrle das „Formgebende für diese Gebilde zu sein scheinen“, sind in der jungen Insel überhaupt nicht zu sehen. Ich kann nach dem Gesagten die Deutung solcher Gebilde nicht anerkennen. Bei meinen Versuchen ist etwas derartiges nie aufgetreten.

II. Transplantation.

Das Gelingen einer Transplantation ist von den verschiedensten Momenten abhängig. Zunächst von der Art des zu verpflanzenden Gewebes; es gibt Gewebe, die sich leicht überpflanzen lassen; bei anderen scheint dies nicht möglich zu sein. Im allgemeinen darf man wohl sagen, dass, je höher ein Gewebe differenziert ist, es sich um so schwieriger transplantieren lässt. Ein zweiter wesentlicher Faktor für das Gelingen der Transplantation sind die Ernährungsbedingungen, die das transplantierte Stück auf der neuen Unterlage findet. Ist es möglich, das Transplantat mit dem Mutterboden noch für einige Zeit durch eine Brücke in Verbindung zu lassen, so wird der Erfolg der Transplantation sicherer sein, da inzwischen neue Gefässe von dem neuen Boden aus in das Transplantat eindringen können und dasselbe auf diese Weise beim Durchschneiden der Brücke in

seiner Ernährung nicht beeinträchtigt wird. Ferner ist es nicht gleichgültig, ob das zu transplantierende Gewebe von demselben Tier, einem Tier derselben Art oder einem artfremden Tier genommen wird. Am günstigsten sind die Bedingungen bei Überpflanzung von Gewebe bei ein und demselben Individuum (Autotransplantation), am ungünstigsten bei der Heterotransplantation, der Überpflanzung von Gewebe eines Individuums auf ein artfremdes. In der Mitte steht die Homoiotransplantation, die Übertragung von Gewebe eines Individuums auf ein anderes derselben Art. Auch das Alter spielt bei der Transplantation eine grosse Rolle. Bei Embryonen und jungen Tieren ist der Erfolg ein besserer als bei alten Tieren. Phylogenetisch tiefer stehende Tiere eignen sich viel besser als höher stehende, so z. B. schon tiefer stehende Wirbeltiere besser als höher stehende. Ferner ist die Grösse des zu verpflanzenden Stückes nicht ohne Bedeutung, worauf M. Nussbaum aufmerksam gemacht hat. Kleinere Stücke werden auf dem neuen Boden eher günstigere Ernährungsbedingungen finden als grössere. Dass schliesslich auch die Beschaffenheit des Bodens, auf den verpflanzt werden soll, von grosser Bedeutung für das Gelingen der Transplantation ist, braucht kaum besonders erwähnt zu werden.

An drüsigen Organen sind Transplantationen teils aus theoretischem, teils aber auch aus praktischem Interesse öfter ausgeführt worden: aus letzteren Gründen hauptsächlich mit der Schilddrüse und der Niere; aus rein theoretischen Gründen bisher mit Ovarien und Hoden. Doch dürfte letztere wohl mit der Zeit auch den Praktiker interessieren, seitdem man weiss, dass die Ausbildung der sekundären Geschlechtsmerkmale an das Vorhandensein der Keimdrüsen gebunden ist. Drüsen sind Organe, die ein Sekret liefern und dieses entweder durch einen Ausführungsgang nach aussen entleeren oder bei Drüsen mit innerer Sekretion dieses ans Blut abgeben. Es liegt nun auf der Hand, dass ein Organ um so eher an der neuen Stelle wird existieren können, wenn es unter dieselben äusseren Bedingungen gebracht wird, die es auf seinem Mutterboden hatte. Auf die Drüsen angewandt, werden diese besser existieren können, wenn sie das von ihnen gelieferte Sekret in gewohnter Weise entleeren können, entweder durch einen Ausführungsgang oder bei Drüsen mit innerer Sekretion ins Blut. Diese letztere Möglichkeit ist nun

bei der Transplantation viel leichter zu erreichen als die erstere. Infolgedessen sind die Verpflanzungen bei Drüsen mit innerer Sekretion viel erfolgreicher gewesen als die bei den übrigen Drüsen. Allerdings ist die Frage, ob und inwieweit das Vorhandensein des Ausführungsganges für die Existenz der Drüse in Betracht kommt, zurzeit noch unentschieden. Man hat auf die sogenannten Nebenlebern, das Nebenpankreas hingewiesen, wo man einen Ausführungsgang nicht nachgewiesen hat. Damit ist allerdings noch nicht erwiesen, dass kein solcher vorhanden war. Gerhartz[1]) beobachtete bei Nebenlebern und akzessorischen Hoden Ausführungsgänge.

Der Vorgang bei der Transplantation ist im allgemeinen so, dass nicht das ganze transplantierte Stück anwächst. Ein Teil geht meist zugrunde; ein anderer, der unter günstigere Lebensbedingungen gebracht worden ist, bleibt erhalten. Von diesem geht dann die Neubildung aus.

Für die Transplantation von Schilddrüsengewebe gibt Curt Sultan[2]) folgendes an: In den Frühstadien (1.—6. Tage) zeigt sich zentral Nekrose, peripher sieht man Reihen gut erhaltener Follikel. Die Lumina sind mit homogenen Massen erfüllt. Alle Frühstadien zeigen Kerne, die sich schlecht färben, was als Zeichen beginnender Nekrose zu deuten ist. Die alten Gefässe zeigen kollabierte Lumina. Nach Injektion mit Berlinerblau traten nach 7 Tagen zentrale Nekrosen auf, die jedoch weniger ausgedehnt waren wie früher. Die grössten erhaltenen Follikel liegen zunächst der Peripherie; das Epithel zeigt vereinzelte Mitosen. Nach 14 Tagen ist von der zentralen Nekrose nichts mehr zu sehen. Bei Transplantaten von 3 Wochen kann man drei konzentrisch angeordnete Gruppen unterscheiden. Die äussere Schicht enthält Follikel von verschiedener Grösse, wobei die grössten am meisten exzentrisch liegen. Darauf folgt eine Schicht von Epithelmassen, die teils ganz ungeordnet daliegen und von Kapillaren und spärlichem Bindegewebe durchwachsen sind, teils durch gefässführende Septen abgetrennt werden. In dieser Schicht kommen sehr viel Mitosen vor. Die Mitte des Transplantates wird ge-

[1]) Gerhartz. Multiplizität von Hoden und Leber. Anat. Anzeiger. Bd. XXVIII, 1906.

[2]) Curt Sultan. Zur Histologie der transplantierten Schilddrüse. (Referat im Centralblatt für Pathologie, 1898.)

bildet von Bindegewebe, das an Stelle der nekrotischen Massen getreten ist und von Gefässen durchzogen wird. Die äussere Schicht nimmt mit zunehmendem Alter an Mächtigkeit zu, und zwar auf Kosten des undifferenzierten Epithels. Die Regeneration scheint parallel der Versorgung mit Gefässen fortzuschreiten.

Wir sehen also, dass diejenigen Elemente zunächst erhalten bleiben, die solange mit Lymphe umspült werden, bis neue Gefässe in das Transplantat eingedrungen sind. Mit zunehmendem Vordringen neuer Gefässe wird der Nekrose Einhalt getan: das noch überlebende Gewebe erholt sich und liefert das Regenerat.

Transplantationen mit Pankreasgewebe sind unter anderem gemacht worden von Gley, Thiroloix und Hédon. Gley[1]) stellte in der Sitzung der Société de Biologie in Paris vom 13. Juli 1892 einen Hund vor, bei dem er Pankreas durch eine Brücke mit dem Hauptpankreas verbunden unter die Haut transplantiert hatte. Das betreffende Stück sezernierte nach Durchtrennung der Brücke weiter. Nach seinen Angaben gelingt die Transplantation stets, wenn nur ein Gefäßstiel lange genug erhalten bleibt. In derselben Weise operierte anfangs auch Thiroloix, der später[2]) auch zu Homoiotransplantationen überging. Es trat bei den transplantierten Stücken stets, nachdem sie noch eine Zeitlang Sekret entleert hatten, schliesslich Atrophie ein. Ssobolew[3]) transplantierte gleichfalls Pankreasgewebe bei Hunden. Er fand 50 Tage nach der Operation im Transplantat noch Langerhanssche Inseln. Nach 130 Tagen fand er an Stelle der transplantierten Drüse sehr kleine graue Knötchen, die aus Resten von Ausführungsgängen und einer geringen Anzahl von Inseln bestanden. Genauere Angaben über die Vorgänge bei der Transplantation macht er nicht.

Der erste, der die Vorgänge bei der Transplantation von Pankreasgewebe näher verfolgte, ist meines Wissens Kyrle.[4]) Er implantierte bei Hunden Pankreasstückchen in die Milz. Kyrle unterscheidet bei der Transplantation zwei Phasen: zunächst degenerative Prozesse und daran anschliessend regene-

[1]) Gley. Sitzungsbericht der Société de Biologie in Paris, 1892.

[2]) Thiroloix. Sitzungsbericht der anatomischen Gesellschaft, Paris, Sitzung vom 2. Dez. 1892.

[3]) Ssobolew. Virchows Archiv, Bd. 168.

[4]) Kyrle, l. c.

rative. In den ersten Tagen p. o. erweitern sich die Ausführungsgänge, und zwar ausschliesslich die grossen. Das Epithel bleibt unverändert. Am 7.—8. Tage beginnen Abbauerscheinungen im Parenchym. Im Zellprotoplasma zeigen sich kleinste Fettröpfchen: es beginnt die fettige Degeneration des Parenchyms. Auf diese Weise wird das ganze Parenchym vernichtet. Am Ende des ersten Monats nach der Operation ist von dem Parenchym nichts mehr übrig. Dafür tritt aber eine lebhafte Sprossung von seiten der Ausführungsgänge auf. Es entstehen Kanäle mit sekretorisch differenzierten Endstücken. Diese von den Ausführungsgängen ausgehende Regeneration hält aber dem weiter um sich greifenden Schwund nicht stand. An Stelle des zugrunde gegangenen Parenchyms entwickelt sich Bindegewebe, das immer weiter um sich greift und das neu entstehende Gewebe überwuchert und vernichtet. Es dürfte schliesslich von dem neu gebildeten Gewebe wohl nichts mehr übrig bleiben. Die von Kyrle beigefügte Zeichnung (5), ein Übersichtsbild, lässt leider Einzelheiten im transplantierten Gewebe nicht erkennen. Der Vorgang bei der Transplantation ist also nach Kyrle kurz folgender: Untergang sämtlichen sekretorischen Parenchyms und Sprossung und Neubildung funktionsfähigen Parenchyms ausschliesslich von seiten der Ausführungsgänge.

Meine Transplantationsversuche mit Pankreasgewebe wurden an Fröschen, meist Rana fusca, auch einigen Exemplaren von Rana esculenta und Tritonen (Triton taeniatus und cristatus) ausgeführt. Ich habe sowohl Auto- wie Homoiotransplantationen ausgeführt: Heterotransplantationen habe ich nicht gemacht. Von der Tatsache ausgehend, dass ein transplantiertes Stück auf einer gleichartigen Grundlage eher anwächst, habe ich anfangs auf die der Bauchhöhle zugewandte Seite des Peritoneum parietale transplantiert, bei dem ersten Versuch mittels einer Brücke, dann ohne eine solche. Später führte ich auch Transplantationen in den Rückenlymphsack der Tiere aus. Bei sämtlichen Arten der Transplantation war der Erfolg ein günstiger. Die Operationen wurden in folgender Weise vorgenommen: Sämtliche Tiere wurden mit vollständig leerem Magen und Darm operiert; die Frösche ohne Narkose, die Tritonen in Ätharnarkose. Um bei der Operation nicht durch die aufgeblähten Lungen behindert zu werden, wurde den Fröschen nach Adolf

Nussbaum ein Pfropf Fliesspapier in den Mund gesteckt, und so der Mund offen gehalten. Es ist nämlich durch Townson und A. Nussbaum[1]) bekannt, dass bei geöffnetem Mund die Atmung des Frosches sistiert und die Lungen kollabieren. Die Tiere wurden von einem Assistenten an Beinen und Kopf gehalten und dem Operierenden so in jede gewünschte Lage gebracht. Dann wurde auf der linken Bauchseite ein etwa 1 cm langer Hautschnitt angelegt. Die unter dem Messer zurückweichende Muskulatur wurde mitsamt dem Bauchfell mit der Schere durchtrennt. Mittels eines Hakens wurden dann Magen und Duodenalschlinge vor die Bauchwunde gezogen. Dabei wird das Pankreas innerhalb der Duodenalschlinge bis zur Leber sichtbar. Der weitere Gang der Operation richtet sich danach, ob mittels Brücke oder ohne eine solche transplantiert werden soll. Das Protokoll über den Frosch, bei dem ich mittels Brücke transplantierte, verzeichnet über die Operation folgendes:

8. Februar 1910. Rana fusca ♂, gut genährt; vor der Operation längere Zeit ohne Futter. Bei der Operation sind der vor die Bauchwunde gezogene Magen und der Dünndarm leer. Der in der Duodenalschlinge nach dem Magen zu befindliche Pankreaszipfel wird vom Mesenterium und dem Darm losgetrennt, ohne den Ausführungsgang zu verletzen. Auf der dorsal von der Bauchwunde gelegenen Bauchwand wird das Peritoneum mit einem Messerchen angefrischt. Das äusserste Ende des losgelösten Pankreaszipfels wird mittels eines sehr dünnen Seidenfädchens und einer sehr dünn geschliffenen Nadel so an die angefrischte Stelle angenäht, dass die beiden Enden des Fädchens durch das Peritoneum und die Muskulatur hindurchgeführt und über derselben geknüpft wurden. Die angefrischte Stelle des Peritoneums ist so gewählt, dass das Transplantat möglichst weit von der Bauchwunde zu liegen kommt. Das so festgenähte Pankreasstück wird mit einer los angelegten Schlinge umschlungen, die durch Muskel und Hautwunde nach aussen geführt wird. Mit letzterem wird bezweckt, das Pankreasstück nach seiner Anheilung an die Bauchwand leicht wiederfinden zu können, ohne die Wunde in ihrer ganzen Länge öffnen zu müssen. Die Muskelwunde wird mit drei Nähten geschlossen, die Hautwunde mit zwei. Der Frosch wird in ein sterilisiertes Gefäss gesetzt.

[1]) Pflügers Arch., Bd. 126, p. 524, 1909.

11. Februar 1910. Der Frosch sieht sehr wohl aus. Haut und Muskelwunden sind per primam verheilt. Die Hautwunde wird vollständig aufgetrennt, in der Muskelwunde wird nur eine Naht gelöst und ein kleines Loch geschnitten, aus dem sich ohne Schwierigkeiten der Pankreaszipfel mittels des aus der Wunde herausgeführten Fadens hervorziehen lässt. Das in die Bauchwand vernähte Ende ist gut angewachsen. Die Kommunikation zwischen Transplantat und eigentlichem Pankreas wird durch Herausschneiden eines beträchtlichen Stückes unterbrochen. Dabei zeigt sich eine beträchtliche Blutung, ein Zeichen, dass das Transplantat gut ernährt worden ist. Die Muskelwunde wird wieder mit einer Naht, die Hautwunde mit drei Nähten geschlossen. Der Frosch wird vom 15. Februar 1910 ab alle zwei Tage mit Fleisch gefüttert und nach Heilung der Wunden ins Aquarium zurückgebracht.

Von einem ohne Brücke operierten Frosch lautet das Protokoll folgendermassen:

8. März 1910. Rana fusca. Aus dem Freien gefangen; in gutem Ernährungszustand. Vor der Operation längere Zeit ohne Futter. Nach Vorziehen des Magens und Duodenums wird der in der Duodenalschlinge nach dem Magen zu gelegene Teil des Pankreas vom Mesenterium und Darm losgelöst und unter Schonung des Ausführungsganges mitsamt einem schmalen Streifen vom Darm zur Leber exzidiert und in einem sterilen, trockenen Schälchen verschlossen aufgehoben. An der Bauchwand wird ventral von der Bauchwunde das Peritoneum angefrischt. An dieser Stelle wird von aussen durch Muskulatur und Peritoneum eine feine, mit einem sehr dünnen Faden armierte Nadel geführt. Von dem exzidierten Pankreasstück wird ein kleiner Teil so abgeschnitten, dass er mit möglichst viel Schnittflächen auf die Nadel gebracht werden kann. Nachdem das Pankreasstück über den Faden bis zur Bauchwand gezogen worden ist, wird die Nadel durch Peritoneum und Muskelschicht wieder nach aussen geführt und der Faden hier geknüpft. Man sieht nun das Pankreasstückchen auf der Innenseite der Bauchwand dem Peritoneum parietale fest aufsitzen. Muskel und Hautwunde werden geschlossen.

Durch diese Art der Befestigung ist es dem Transplantate unmöglich gemacht, sich von seiner Unterlage zu verschieben. Falls an dem zu transplantierenden Stückchen noch eine Fläche

war, die nicht angefrischt, also mit dem die Pankreasdrüse umscheidenden Bindegewebe versehen war, so wurde dafür Sorge getragen, dass die nicht angefrischte Fläche nach der freien Bauchhöhle zu liegen kam. Da auf diese Weise Wundfläche auf Wundfläche aufruhte, so war eine schnellere Gefässversorgung gewährleistet. Alle auf diese Weise ausgeführten Autotransplantationen sind gelungen.

Bei den Homoiotransplantationen verfuhr ich so, dass ich ein Tier tötete und von dem lebenden Pankreas kleine Stückchen auf Tiere derselben Art transplantierte. Das Tier, von dem transplantiert wurde, hatte ebenso wie die Tiere, auf welche das Pankreasgewebe überpflanzt wurde, längere Zeit vor der Operation kein Futter bekommen. Magen und Dünndarm des Tieres, das zur Transplantation getötet wurde, waren leer. Ich habe bei diesen Versuchen nicht auf das Peritoneum, sondern in den Rückenlymphsack, dicht vor dem Becken verpflanzt. Es wurde ein Hautschnitt angelegt, die Muskelfaszie ventral von dem Hautschnitt angefrischt und das zu transplantierende Stück an dieser Stelle mit einem dünnen Seidenfädchen angenäht. In der ersten Zeit war zu sehen, dass die Haut über dem Transplantate sich stärker vorwölbte, später aber wieder in das Niveau, das sie gleich nach der Transplantation zeigte, zurückkehrte.

Gehen wir nun zu dem Verlauf der Transplantation, zunächst bei Autotransplantation auf das Peritoneum parietale selbst über.

1. Rana fusca ♂. Einige Tage vor der Operation im Freien gefangen. Am 8. März 1910 wurde das Tier operiert. Der Magen und Darm waren bei der Operation leer; das Tier hatte vor der Operation kein Futter bekommen. Es wurde ein beträchtliches Stück des Pankreas abgeschnitten und hiervon ein Teil auf das Peritoneum parietale transplantiert. Am 15. März wurde das Tier getötet. Das Tier ist bis zur Tötung nicht gefüttert worden.

Bei Eröffnung der Bauchhöhle fanden sich in derselben einige Blutkoagula. Das Transplantat zeigte sich als ein kleines, von Blutgerinnseln leicht bedecktes Knötchen. Es ist mit der Unterlage fest verklebt. Verwachsungen der Bauchorgane untereinander oder mit dem Transplantat sind nicht vorhanden; das Transplantat sieht also mit seiner Oberfläche frei in die Bauchhöhle hinein. Es wird mitsamt dem Peritoneum und der unter

ihm befindlichen Muskelschicht excidiert und in Flemmingscher Flüssigkeit fixiert.

Die mikroskopische Untersuchung der Serienschnitte ergab folgendes: Die bei der Tötung des Tieres auf dem Transplantat vorhandenen Blutgerinnsel haben sich zum grössten Teil bei der Fixation oder der Auswaschung des Präparates abgelöst, ein Zeichen, dass sie nur lose aufsassen. Nur ein schmaler Überzug von roten Blutkörperchen ist noch zu sehen. Das Peritoneal- und Muskelgewebe erscheint an der Anfrischungsstelle stark infiltriert; die roten Blutkörperchen sind aus den an der Anfrischungsstelle angerissenen Kapillaren ausgetreten und haben sich in dünner Schicht zwischen Transplantat und Unterlage ausgebreitet. Einzelne Muskel-

Fig. 2.

Transplantat von 7 Tagen. Das links oben gelegene Transplantat ist durch eine Schicht geronnenen Blutes mit dem angefrischten Peritoneum (P), das gleichfalls von Blutkörperchen durchsetzt ist, verbunden. Im Zentrum des Transplantates sieht man Nekrose, in der Peripherie sind die Alveolen gut erhalten. Von der Oberfläche dringen bereits Kapillaren (K) nach dem Zentrum zu in die Tiefe. In der geronnenen Blutschicht unter dem Transplantat sind grössere Gefässe (G) mit dünner Wandung sichtbar. M = Muskulatur der Bauchwand.

stückchen, die bei der Anfrischung allzuviel gelitten zu haben scheinen, sind in Degeneration begriffen; man findet zahlreiche Fettröpfchen in ihnen. In der zwischen Transplantat und Bauch-

wand ausgebreiteten Blutschicht liegen die roten Blutkörperchen besonders dicht nebeneinander. Durchzogen ist diese Schicht von feinen Bindegewebsstreifen, die zum grössten Teil aus der Bauchwand, zum Teil auch von dem Transplantat herkommen. Etwas von der Oberfläche des Transplantates entfernt sieht man noch versprengte Stückchen von zugrunde gehendem Pankreasgewebe. Diese stammen wohl von solchen Pankreasschläuchen der Oberfläche des Transplantates, die bei der Verpflanzung aus dem Zusammenhang gelöst und nicht mehr lebensfähig waren. An der Oberfläche des Transplantates sieht man kleine, rundliche Vorbuchtungen, die Endstücke der Drüsenschläuche. Zwischen den einzelnen Drüsenschläuchen senken sich von der Oberfläche her nach dem Zentrum des Transplantates zu zahlreiche Kapillaren, die noch nicht bis zum Zentrum hinreichen. Diese an der Oberfläche des Transplantates gelegenen Drüsenschläuche sind alle wohl erhalten, wohingegen die im Zentrum befindlichen mehr oder weniger zerfallen sind. Man findet hier einfache Atrophie und fettige Degeneration der Zellen nebeneinander. Es gehen im Zentrum sowohl Parenchym wie Ausführungsgänge zugrunde; in letzteren war besonders die fettige Degeneration sehr ausgesprochen. Zellteilungen habe ich in diesem Transplantate nicht gesehen.

Was wir aus diesem Stadium ersehen, ist also kurz folgendes: Das Transplantat ist durch eine Schicht geronnenen Blutes, in die bereits gebildete Bindegewebsfasern hineinwuchern, an der Bauchwand fixiert. Der zentrale Teil des Transplantates zeigt Degenerationserscheinungen, die ganze Peripherie ist wohlerhalten.

Betrachten wir nun ein weiteres Stadium der Transplantation.

2. Rana fusca ♂. Mit dem vorigen Tier in dem Freien gefangen; vor der Operation längere Zeit ohne Futter. Am 8. März 1910 wurde in gewohnter Weise ein Stück Pankreas autoplastisch auf das Peritoneum parietale transplantiert. Das Tier bekam bis zur Tötung kein Futter. Am 17. März wurde der Frosch getötet. Das Transplantat war mit der Unterfläche fest verwachsen und auf seiner Oberfläche mit Blutgerinnsel bedeckt. Verwachsungen der Eingeweide mit dem Transplantat waren nicht vorhanden. Der Magen und Darm waren leer. Das Transplantat wurde mit der Muskelschicht excidiert und in Flemmingscher Flüssigkeit konserviert.

Die mikroskopische Untersuchung der Serienschnitte ergibt, dass das Transplantat wie im vorigen Falle durch eine Schicht geronnenen Blutes auf der Unterlage fixiert ist. In dieser Schicht zeigen sich jetzt schon scharf begrenzte grosse Blutgefässe mit sehr dünner Wandung, die kleinere Gefässe in das Transplantat hineinsenden. Diese umspinnen das ganze Transplantat und gehen zwischen den einzelnen Alveolen in die Tiefe des Transplantates hinein. Die peripheren Teile des verpflanzten Stückes sind auch hier wohlerhalten, die zentralen der Nekrose anheimgefallen. Diese nekrotischen Massen sind durchsetzt mit zahlreichen roten Blutkörperchen, die aus den in das Transplantat hineingewucherten jungen Blutgefässen stammen müssen. Hier und dort treten in diesen nekrotischen, mit Blut durchsetzten Massen grosse dünnwandige Gefässe auf. Die nekrotischen Partikel sind hier weniger dicht; es scheint ein Teil weggeschafft zu sein. Die erhaltene Randzone des Transplantates ist relativ nicht mehr so breit wie in dem vorigen Präparate. Die Schläuche sind an ihrem blinden Ende, das stets peripher gelegen ist, erweitert. In den Parenchymzellen der erweiterten Endstücke finden sich zahlreiche Mitosen, besonders dort, wo reichlich neue Kapillaren vorhanden sind. Letzteres ist leicht erklärlich, weil dort die Ernährungsverhältnisse der Zellen am besten geregelt sind. Auch fand ich in einem Ausführungsgang, der in dem peripheren Teile erhalten geblieben war, eine Mitose. Im Zentrum dagegen sind auch hier sowohl Parenchym wie Ausführungsgänge zugrunde gegangen. In der erhaltenen Randzone sind die Mitosen zahlreich im peripheren Teil der Schläuche zu sehen, sehr selten im zentralen. An den blinden Enden der Tubuli sieht man oft Knospen und kolbenartige Auftreibungen, die herbeigeführt sind durch Vermehrung der Parenchymzellen in den Schläuchen. Die Kerne in den Parenchymzellen sind vielfach vergrössert und sehr chromatinreich, ein Zeichen der bevorstehenden Teilung. Langerhanssche Inseln habe ich in der erhaltenen Randzone nicht nachweisen können.

Also sehen wir auch in dieser Phase der Transplantation zentrale Nekrose und Erhaltenbleiben der peripheren Teile. Ferner Wachstumserscheinungen, und zwar in den peripheren Teilen des erhaltenen Gewebes weit lebhafter als in den zentral gelegenen. Dieses Wachstum geht aus von den Parenchymzellen; nur einmal

war eine Mitose in einem der in der erhaltenen Zone sehr spärlich vorhandenen Ausführungsgänge zu beobachten.

Ein weiteres Präparat zeigt den Stand der Transplantation nach 11 Tagen.

3. Rana fusca ♂. Von demselben Fang wie 1 und 2. Vor der Operation ohne Futter. Am 8. März 1910 wurde in gewohnter Weise autoplastisch ein Stück Pankreas auf das Peritoneum parietale transplantiert. Am 19. März 1910 wurde das Tier getötet. Das Transplantat auf der Bauchwand sitzt fest auf. Es wird excidiert und in Flemmingscher Flüssigkeit konserviert.

Bei der mikroskopischen Untersuchung ergibt sich, dass peripher Pankreasgewebe reichlich vorhanden ist; die zentrale Nekrose ist aber zum allergrössten Teil verschwunden. An ihre Stelle ist ein lockeres, zellreiches Bindegewebe getreten, in welches hinein von der Peripherie nach dem Zentrum zu einzelne Pankreasschläuche gewuchert sind. Die Randzone ist im Vergleich mit den vorigen Präparaten bedeutend breiter geworden und es zeigt sich, dass dies auf eine Neubildung von Pankreasgewebe zurückzuführen ist. Die bereits im vorigen Präparat sichtbaren Wachstumserscheinungen im peripher gelegenen Parenchym sind lebhafter geworden; sie haben neue Alveolen, die sich seitlich von den alten abzweigen, entstehen lassen und die alten selbst erweitert und verlängert. Die Proliferation ist im Momente der Tötung des Tieres besonders lebhaft gewesen. In den peripheren Parenchymzellen sieht man sehr viele Mitosen; die wenigen Ausführungsgänge, die erhalten sind, zeigen ebenfalls Proliferation ihres Epithels, aber bei weitem nicht so lebhaft wie das Parenchym. Die Epithelsprossung von seiten der Ausführungsgänge beobachtete ich hauptsächlich nach dem jungen Bindegewebe zu, das an Stelle der Detritusmassen im Zentrum des Transplantates getreten ist. Ich habe nie beobachten können, dass sich ihr Epithel in Parenchym umwandelte. Noch eine andere Eigentümlichkeit habe ich an diesem Präparate wahrgenommen. Die Zellen, alte sowohl wie neue, waren zum Teil mit Sekretkörnchen gefüllt. Diese Beobachtungen habe ich an den beiden vorher besprochenen Versuchstieren nicht machen können. Das Protokoll verzeichnet, dass das Tier nach Heilung der Wunden gefüttert wurde. Den Verdauungszustand des Tieres bei der Tötung habe ich leider nicht verzeichnet. Eine andere Eigentümlichkeit ist die, dass die

Lumina einiger Randalveolen sich bereits mächtig erweitert haben, sie sind wohl doppelt so breit als die gewöhnlichen Parenchymzellen. Die diese Lumina begrenzenden Parenchymzellen sind stark abgeplattet. Es ist dies in den Präparaten nur noch selten zu sehen; doch möchte ich mit Rücksicht auf das Folgende bereits hier darauf hinweisen. Von dem Detritus ist, wie oben schon bemerkt, nicht viel mehr übrig. Man sieht in dem an seine Stelle getretenen lockeren Bindegewebe noch vereinzelt mit Safranin intensiv gefärbte Brocken. In dem Bindegewebe sieht man besonders nahe dem erhaltenen Gewebe vereinzelt erhaltene, normal aussehende Parenchymzellenkerne. Einmal sah ich darin eine mangelhaft ausgebildete Mitose. Langerhanssche Inseln waren auch in diesem Präparate nicht zu sehen.

Die in den Parenchymzellen, den alten sowohl wie den neugebildeten, vorhandenen Sekretkörnchen kann man auf zweifache Weise erklären. Einmal können zur Zeit der Transplantation die Zellen mit diesen Granula gefüllt gewesen sein. In diesem Falle verteilt sich das im Protoplasma vorhandene Sekret bei der Mitose auf die beiden neuentstehenden Zellen, wie ich das bei normalem Pankreas sehr oft beobachten konnte. Dann ist es auch möglich, dass die Sekrettröpfchen erst nachträglich in den alten wie den neuen Zellen des Transplantates entstanden sind. Wie oben erwähnt, fiel bei Herausnahme des Transplantates auf, dass dasselbe kleiner geworden war. Ich glaube dies darauf zurückführen zu müssen, dass nach Wegschaffung der Detritusmassen das Transplantat in toto sich um das junge, die im Zentrum befindliche Höhle ausfüllende Bindegewebe zusammenzog oder bei dessen Schrumpfung nach der Mitte hin gezogen wurde.

In dem beschriebenen Stadium sind die Verhältnisse also kurz folgende: lebhafte Neubildung von seiten des peripher erhaltenen Parenchyms, peripher lebhafter als zentralwärts. Ersatz des Detritus im Zentrum des Transplantates durch Bindegewebe; spärliche Proliferation von seiten der wenigen, erhaltenen Ausführungsgänge; Vorhandensein von Sekretkörnchen in den Parenchymzellen; Fehlen der Langerhansschen Inseln.

Ein weiteres Stadium der Transplantation zeigt folgendes Präparat:

4. Rana fusca ♂. Vor der Operation ohne Futter; operiert am 8. Februar 1910. Es wurde eine autoplastische Transplantation

auf das Peritoneum parietale mittels einer Brücke ausgeführt. Am 7. März 1910 wurde das Tier getötet. Es hatte reichlich Nahrung bekommen und auch gut verdaut. Der Magen ist bei der Tötung prall gefüllt. An der linken Bauchwand findet sich eine etwa linsengrosse Wucherung, die in Flemmingscher Flüssigkeit konserviert wird. Verwachsungen waren hier nicht vorhanden.

Die mikroskopische Untersuchung ergibt peripher Parenchym, doch ist dies im Vergleich mit dem vorigen Präparate sehr verändert. Die schon bei diesem erwähnte Erweiterung der Lumina der peripherwärts gelegenen Alveolen hat hier sowohl an Zahl als auch an Grösse zugenommen. Sehr viele Alveolen am Rande des Transplantates haben die Form von Kugeln angenommen. Das Lumen ist maximal erweitert und bildet den Hauptteil dieser Kugeln. Die Wand derselben wird von stark abgeplatteten Zellen gebildet. Die Abplattung ist oft so stark, dass der Protoplasmaleib der Zelle zu einem sehr schmalen Streifen ausgezogen ist, in dessen Mitte der ebenfalls stark abgeplattete Kern liegt. Die eigentümlich erweiterten Alveolen finden sich vorzugsweise im peripheren Teil der Neubildung, weniger in dem zentral gelegenen Teil. Mitosen sind nicht so zahlreich im Parenchym vorhanden wie im vorigen Präparate, aber immer noch reichlich. In den spärlich vorhandenen Ausführungsgängen fand ich hier keine Wachstumserscheinungen. Auch der zentrale Teil des Transplantates hat Veränderungen erfahren. Das Bindegewebe ist zum grössten Teil von Blutmassen durchsetzt. Es verschwindet stellenweise unter der Menge der roten Blutkörperchen vollständig. Ungefähr in der Mitte des Transplantates befindet sich eine grosse Cyste. Nach dem Epithel zu urteilen, ist sie von einem Ausführungsgang entstanden. In dieselbe hinein haben sich grosse Blutmassen ergossen, so dass die Cyste von Blut fast vollständig gefüllt ist. In der Cystenwand sind lebhaft Mitosen, ein Zeichen der Vergrösserung der Cyste. Unter dem Druck ihrer Wand beim Wachstum scheint das umgebende Gewebe grösstenteils zur Atrophie gebracht worden zu sein. Was das Verhältnis der Grösse des erhaltenen Parenchyms zu der des Transplantates angeht, so ist die Menge desselben im Vergleich mit den vorigen Präparaten sehr gering. Dabei geht, wie sich aus diesem Präparat ergibt, vom Zentrum nach der Peripherie eine fortschreitende

Atrophie des neugebildeten Parenchyms vor sich. Dieser scheint die Neubildung auf die Dauer nicht standhalten zu können. Langerhanssche Inseln sind auch hier nicht zu sehen.

Es zeigt sich also auch hier wieder zentral Nekrose, peripher Erhaltenbleiben der Alveolen und Wachstum, ausgehend von den Parenchymzellen. Ferner starke Erweiterung der peripheren Alveolen. Vom Zentrum zur Peripherie hin macht sich eine Atrophie des Parenchyms bemerkbar; diese schreitet anscheinend schneller fort, als das periphere Parenchym zu wachsen vermag. Ausserdem ist eine Cystenbildung im Zentrum des Transplantates aufgetreten.

In ähnlicher Weise verliefen die Autotransplantate in den Rückenlymphsack, sowie die Homoiotransplantationen.

Um über das endgültige Schicksal der Transplantate Aufschluss zu erhalten, habe ich Versuche von längerer Dauer angestellt, die zurzeit noch nicht abgeschlossen sind. Bei einem Triton fand ich 49 Tage nach der Transplantation eines Pankreasstückchens auf das Peritoneum parietale das Transplantat in seiner ursprünglichen Grösse vor. Der grösste Teil des Transplantates bestand aus wohlausgebildeten grossen Parenchymzellen, in denen vielfach noch Mitosen vorhanden waren, ein kleinerer Teil aus Bindegewebe, in das Epithelzellen von unbestimmtem Charakter eingelagert waren. Irgendwelche Degenerationserscheinungen waren nicht zu sehen, auch keine Erweiterung der Alveolen wie im vorigen Präparat.

Im vorigen sind die zum Verständnis des Verlaufs der Transplantation nötigen wichtigsten Phasen geschildert worden. Das Alter der einzelnen Stadien kann natürlich nur einen annähernden Maßstab abgeben. Es ist selbstverständlich, dass die Wachstumserscheinungen in einem Transplantat in erster Linie abhängig sind von der Gunst oder Ungunst der Bedingungen, die das Transplantat auf seiner neuen Unterlage findet. Sind diese für eine rasche Gefässversorgung des Transplantates von der Unterlage her günstig, so werden Wachstumserscheinungen in demselben eher auftreten, als wenn diese Versorgung längere Zeit ausbleibt. Einen Gradmesser für die mehr oder weniger günstigen Verhältnisse, die das Transplantat auf dem neuen Boden findet, scheint mir die relative Grösse der Nekrose im Transplantat zu sein. Diese ist von der Ernährung abhängig; die Ernährung aber hängt ab von

der Zeit, in welcher nach der Überpflanzung das Transplantat mit Gefässen versorgt wird. Tritt die Verbindung des Transplantates mit der Unterfläche schnell ein, so wird das Transplantat früh mit Gefässen versorgt; es verfällt weniger Gewebe der Nekrose; lässt sie länger auf sich warten, so bleibt die Gefässversorgung länger aus; die Nekrose wird grösser. Es ist daher klar, dass ein frühzeitig gut ernährtes Transplantat von 5 Tagen bereits mehr Wachstumserscheinungen zeigen kann, als ein schlecht ernährtes mit etwa 7 Tagen. Insofern kann also die Zeit des Bestehens des Transplantates kein unbedingter Maßstab für die Proliferationserscheinungen sein und umgekehrt.

Nach den vorhin geschilderten Versuchen ist der Verlauf der Vorgänge bei der Transplantation folgender: Nach Anheftung des Transplantates auf die angefrischte Unterlage wird das überpflanzte Stück durch eine Schicht geronnenen Blutes auf der Unterlage fixiert. Diese Blutschicht breitet sich in geringerem Maße über das ganze Transplantat aus. In die das Transplantat mit der Unterlage verbindende Blutschicht wuchert schon früh zartes, junges Bindegewebe, das seinen Ursprung von der angefrischten Bauchwand nimmt. Zur selben Zeit sprossen von der Unterlage her Kapillaren in die Blutschicht und überziehen die Oberfläche des Transplantates mit einem Gefässnetz. Von diesen netzförmigen Kapillaren ziehen Äste von der Peripherie des Transplantates nach dem Zentrum zu, und zwar benutzen sie als Weg die Lücken zwischen den Alveolen, also denselben Weg, den die Blutkapillaren auch bei der normalen Drüse ziehen. Auf diese Weise bekommen die peripheren Teile eine neue Blutversorgung. Für das Zentrum des Transplantates kommt diese jedoch zu spät. Die Zellen sind zu lange von der Nahrungszufuhr abgeschnitten gewesen; auch haben sie ihre eigenen Stoffwechselprodukte nicht fortschaffen können; sie sind der Nekrose anheimgefallen. Die Zerfallserscheinungen zeigen sich in verschiedener Form. Man sieht einfache Atrophie der Zellen neben Chromatolyse und fettiger Degeneration. Die Zellen werden klein, sie schrumpfen; die Kerne nehmen die verschiedenartigsten Formen an. Das Chromatin schwindet. Schliesslich ist von der ganzen Zelle nur noch ein schwacher Zellkontur zu sehen, der dann auch bald verschwindet. In anderen Zellen zerfällt das Chromatin, beziehungsweise der ganze Kern in kleine Kügelchen, die gierig Safranin aufnehmen.

In wieder anderen zeigen sich im Protoplasma reichlich schwarze Körnchen, ein Zeichen der fettigen Degeneration. Der grösste Teil des auf diese Weise zugrunde gegangenen Bezirkes erscheint schliesslich als eine homogene Masse, die resorbiert wird. Ein anderer Teil scheint auf dem Wege der resorptiven Verfettung weggeschafft zu werden. In verschwindender Menge sieht man auch Leukocyten und junge Bindegewebszellen sich mit Zerfallsprodukten beladen. An Stelle des Detritus tritt ein junges, sehr zellreiches Bindegewebe. Auch grössere Blutgefässe finden sich ein. An der Peripherie machen sich inzwischen Wachstumserscheinungen bemerkbar. Man sieht zahlreiche Mitosen in den Parenchymzellen, besonders in unmittelbarer Nähe der Kapillaren. Die Alveolen erweitern sich in ihren peripheren Teilen infolge Vermehrung der die Wand bildenden Elemente und treiben Knospen. Diese scheinen zunächst solid zu sein; erst sekundär scheint das Lumen sich auszubilden. Auch in den wenigen Ausführungsgängen treten Mitosen auf, doch nur in geringer Zahl. Das Wachstum des Parenchyms schreitet peripherwärts lebhaft fort, nach dem Zentrum zu in ganz geringem Maße. Dabei erweitern sich die peripheren Alveolen teilweise ganz gewaltig. Sie gleichen oft förmlichen Kugeln. Die Wandzellen sind in höchstem Maße abgeplattet, einschliesslich der Kerne. Diese Erscheinung scheint eine vorübergehende zu sein, sie betrifft nur immer periphere Alveolen. Wenn diese erweiterten Schläuche Knospen gebildet haben, geht die Erweiterung bis zu einem gewissen Grade zurück. Ich glaube dieselbe auf eine Sekretstauung in den Alveolen zurückführen zu müssen. Die Bilder entsprechen denen, die bei der Regeneration als durch Stauung hervorgerufen beschrieben sind; nur waren sie dort nicht so hochgradig. Bei Transplantation von Drüsen mit innerer Sekretion finden sich diese Erweiterungen nach den Schilderungen der betreffenden Autoren nicht; hier kann das Sekret ins Blut abgegeben werden. — Mit dem fortschreitenden Wachstum an der Peripherie ist ein verstärktes Wachstum des im Zentrum befindlichen Bindegewebes verbunden. Das nach dem Zentrum zu gelegene Parenchym geht allmählich zugrunde; es wird von Bindegewebe durchwachsen. Ob nun die Bindegewebswucherung primär ist, ob also durch dieselbe das Pankreasgewebe zugrunde gerichtet wird, oder ob das Parenchym aus irgend einem Grunde zuerst zugrunde geht, die Bindegewebswucherung

also sekundär ist, vermag ich nicht zu sagen. Aus den erhalten gebliebenen Ausführungsgängen können sich Cysten bilden. In einer solchen Cyste fand sich eine grosse Blutmasse. Die Wucherung des zentralen Bindegewebes und das Zugrundegehen der zentralen Partien des Parenchyms überwiegen auf meinen Präparaten von 28 Tagen die Proliferation an der Peripherie. Die Frage, ob das transplantierte Stück auf diese Weise schliesslich ganz zugrunde geht, oder ob es erhalten bleibt und sich eventuell vergrössert, vermag ich zurzeit noch nicht zu entscheiden. Die sich darauf beziehenden Versuche sind noch nicht zu Ende geführt. In einem Stadium von 49 Tagen fand sich, wie vorhin schon erwähnt, das Pankreasstückchen noch wohlerhalten.

Langerhanssche Inseln habe ich weder im zugrunde gehenden Gewebe, noch im erhalten gebliebenen und neugebildeten erkennen können. Ssobolew[1]) fand bei einem Stadium der Transplantation, wo alles Parenchymgewebe bereits geschwunden war, noch eine Anzahl von Inseln vor. Er ist geneigt, dies so zu erklären, dass die Langerhansschen Inseln Organe mit innerer Sekretion sind und infolgedessen erhalten bleiben, während das Parenchym wegen Mangel an abführenden Wegen zugrunde gehen müsse. Ich will an dieser Stelle nicht näher auf die Angaben Ssobolews eingehen und an anderer Stelle darauf zurückkommen.

Zu den Beobachtungen Kyrles[2]) stehen meine Beobachtungen insofern in Widerspruch, als nach Kyrle alles Parenchym zugrunde geht und von den erhalten gebliebenen Ausführungsgängen die Regeneration von Parenchym erfolgt. Das trifft bei meinen Präparaten nicht zu. Allerdings liegt auch ein Unterschied zwischen beiden Versuchsarten. Kyrle transplantierte in die Milz. Es war also das transplantierte Stück von allen Seiten dem Druck des umgebenden Milzgewebes ausgesetzt. Es wäre denkbar, dass unter diesem beständigen Druck das zarte Parenchym zugrunde gerichtet worden ist und nur die widerstandsfähigeren Ausführungsgänge erhalten geblieben sind. Dass sich aus Ausführungsgängen Parenchym entwickele, wie Kyrle dies bei seinen Transplantationen beschreibt, habe ich nie beobachten können. Aus der von Kyrle beigefügten Fig. 5 lässt sich der

[1]) l. c.
[2]) l. c.

Charakter der neugebildeten Zellen nicht erkennen. Das ganze Regenerat geht schliesslich dadurch zugrunde, dass sich in der Umgebung Bindegewebe entwickelt und das Parenchym vernichtet. Nach Kyrle wäre also die Bindegewebswucherung das primäre.

Ich möchte es nicht unterlassen, zu erwähnen, dass jüngst M. Nussbaum[1]) entsprechende Vorgänge wie ich bei der Pankreastransplantation bei Hodentransplantation gefunden hat. Auch er berichtet, dass die peripheren Teile erhalten bleiben, die zentralen der Nekrose verfallen. Auch dort geht das Wachstum aus von den in der Peripherie erhalten gebliebenen Spermatogonien.

Die Vorgänge, wie ich sie bei Transplantation des Pankreas beobachtete, stimmen also überein mit den Vorgängen, wie sie für zwei andere Drüsen, die Thyreoidea und den Hoden, in zwei anderen Untersuchungen festgestellt worden sind.

Wenn ich nochmals meine Beobachtungen über die Transplantation kurz zusammenfasse, so ergibt sich folgendes: Bei der Transplantation kleiner Pankreasstückchen tritt zentral Nekrose auf; peripher bleiben die Schläuche erhalten. Es ist eine Neubildung von Parenchym im Transplantat möglich, und zwar geht sie aus von den in der Peripherie erhalten gebliebenen Parenchymzellen, nicht von den Ausführungsgängen.

Die vorhin besprochenen Transplantationen wurden sämtlich an Tieren ausgeführt, die vorher einige Zeit gehungert hatten, so dass Magen und Darmtraktus leer waren. Das Pankreas befand sich also bei diesen Tieren im Zustand der Ruhe, es war bei der Transplantation kein aktivierter Pankreassaft in der Drüse vorhanden. Es blieb zu untersuchen, ob bei einem Organ, das in seinem physiologischen Verhalten so eng mit dem Verdauungszustand verknüpft ist, der durch die Verdauung geschaffene veränderte physiologische Zustand der Drüse von Einfluss auf die Transplantation sei oder nicht. Besonders geeignet erscheinen für derartige Versuche Tiere, die eine sich lang hinziehende Verdauung haben; dies ist beim Frosch und beim Triton der Fall.

Die Versuche wurden so angestellt, dass Frösche und Tritonen abends mit einem mässig grossen Stück Fleisch gefüttert wurden.

[1]) Pflügers Archiv, Bd. 126, p. 519, 1909.

Am nächsten Morgen wurde die Operation in gewohnter Weise vorgenommen, die sich hier wegen des stark gefüllten Magens allerdings bedeutend schwieriger gestaltete. Es wurde auch hier auf das Peritoneum parietale transplantiert. Fünf Tage p. o. wurde das erste Tier getötet. Die Wunde war gut verheilt, das Transplantat sass auf der Unterlage fest auf und war mit geringen Blutgerinnseln bedeckt. Es wurde mit der darunter befindlichen Muskulatur entfernt und in Flemmingscher Flüssigkeit fixiert. Der mikroskopische Befund war folgender: Das Transplantat ist bereits durch Blutgefässe mit der Unterlage in Verbindung gesetzt. In seinem Aussehen aber weicht es sehr von einem gleichaltrigen Transplantat bei einem Hungertier ab. Die Zellen haben zum Teil ihre voluminöse Form verloren: im Protoplasma sieht man allenthalben homogene, rundliche oder ovale, mit Flemmingscher Flüssigkeit sich schwarzgrau färbende Schollen, die grösser sind als die sonst in den Zellen vorkommenden Fettröpfchen, auch eine unregelmässigere Gestalt besitzen. Die Struktur des Protoplasma ist dabei in den meisten Zellen schon vollständig verloren gegangen; diese Erscheinungen treten ziemlich gleichmässig im ganzen Transplantat auf, besonders auch an der Unterfläche, dort, wo das Transplantat aufsitzt und wo die Gefässe hineinsprossen. Das Bindegewebe der Alveolen tritt sehr deutlich hervor. Hier und da sieht man bereits Alveolarkörbe, in denen von Zellen nichts mehr übrig ist als einige Kernbrocken. In anderen Zellen ist vom Protoplasma nichts mehr zu sehen, auch die in ihm anderweitig vorhandenen schwärzlichen Schollen sind verschwunden, während nun im Kern derartige Schollen sichtbar werden. Das Chromatin des Kerns schwindet dabei allmählich vollkommen: die Zelle färbt sich schlecht. Schliesslich finden sich in diesem Präparat auch Alveolarkörbe, in denen von der früher darin gelegenen Zelle nichts mehr vorhanden ist, auch nicht die scholligen Massen. Diese leeren Stellen werden vielfach später durch Blut ausgefüllt. In den in dem Transplantat vorhandenen Ausführungsgängen finden sich die vorhin geschilderten Veränderungen nicht; nur hier und da sieht man einige Fetttröpfchen.

Dieselben Erscheinungen finden sich, aber in noch erhöhterem Maße, bei einem Transplantat von 11 Tagen. Hier tritt besonders die Intaktheit der Ausführungsgänge gegenüber dem Parenchym

sehr deutlich hervor. Die Degenerationsprozesse schreiten weiter fort. An den erhaltenen Ausführungsgängen zeigen sich bereits Ausbuchtungen.

In einem Transplantat von 9 Tagen sah ich die Degenerationserscheinungen bereits weiter fortgeschritten als in einem Stadium von 11 Tagen. Fast das ganze Parenchym war verschwunden; an einzelnen Stellen fand ich einige wenige Parenchymzellen zu kleinen Häuflein angeordnet, anscheinend ohne Veränderungen. Die Ausführungsgänge waren gut erhalten und zeigten einige Mitosen.

In einem Transplantat von 21 Tagen besteht fast das ganze überpflanzte Stück aus jungem Granulationsgewebe; nur an einer Ecke findet sich, durch Bindegewebe abgekapselt, ein Rest von erhaltenem Pankreasgewebe. Die Alveolen zeigen starke Stauungserscheinungen; die einzelnen Zellen enthalten noch Zymogenkörnchen. In anderen gleichalten Transplantaten findet sich von dem Parenchym keine Spur mehr, das ganze Transplantat besteht aus Granulationsgewebe. Die Ausführungsgänge sind intakt.

Bei Transplantation auf der Höhe der Verdauung findet sich also im Vergleich mit den Transplantationen beim Hungertier ein gewaltiger Unterschied hinsichtlich des Erfolges der Transplantation. Bei Transplantation auf der Höhe der Verdauung geht das überpflanzte Pankreasparenchym entweder ganz oder zum allergrössten Teil zugrunde, und nur die Ausführungsgänge bleiben erhalten. Da in ganz genau derselben Weise operiert wurde wie beim Hungertier, wo Parenchym und Ausführungsgänge erhalten bleiben, so legt gerade der Umstand, dass bei Transplantation während der Verdauung die Ausführungsgänge intakt bleiben, das Parenchym aber zugrunde geht, den Gedanken nahe, dass die Ursache zu diesem Untergang der sekretorischen Elemente in dem durch die Verdauung veränderten physiologischen Zustand der Pankreaszellen selbst zu suchen ist. Bei der Verdauung wird bekanntlich der Pankreassaft aktiviert und ihm dadurch eine verdauende Wirkung zuteil. Nun wissen wir, dass im Pankreas selbst in situ beim lebenden Individuum Nekrose auftreten kann, und zwar kommt diese nach Brugnatelli[1]) dadurch zustande, dass die Fermente des Pankreas auf die Pankreaszellen eine verdauende Wirkung

[1]) Brugnatelli, E. Boll. Soc. med.-chir. Pavia 1909. (Referat im Centralblatt für Pathologie, 1910, Nr. 21.)

ausüben, wenn durch gewisse Einflüsse die Widerstandsfähigkeit dieses Organes gegen die Fermente beeinträchtigt wird. Ich glaube nun die oben beschriebenen Degenerationserscheinungen, die eine gewisse Ähnlichkeit mit der fettigen Degeneration haben, als Verdauungsprozesse ansprechen zu müssen. Derartige Erscheinungen habe ich bei der Degeneration in Regenerations-, Transplantations- und Unterbindungsversuchen nie gefunden. Dass bei diesem Transplantationsverfahren Selbstverdauungsprozesse leicht auftreten können, ist nach dem vorhin Gesagten leicht ersichtlich. Es ist klar, dass in dem Momente der Transplantation der Pankreassaft aktiviert war; andererseits ist es sicher, dass das von dem Pankreas zum Zwecke der Transplantation entfernte und auf eine neue Grundlage gebrachte Transplantat in seiner Widerstandskraft geschwächt ist, zumal die Versorgung mit neuen Gefässen erst in gewisser Zeit vor sich geht. Der aktivierte Pankreassaft kann also auf das transplantierte Gewebe gewissermaßen wie auf ein totes Gewebe einwirken. Dieser verdauenden Wirkung erliegt das Transplantat: die Parenchymzellen verfallen der Selbstverdauung. Anders ist es mit den Ausführungsgängen. Ihre Epithelien besitzen keine verdauenden Fermente, und diejenigen der Drüsen kommen nicht an sie heran; sie bleiben infolgedessen erhalten.

Die Aktivierung des Pankreassaftes kann man auf zweifache Weise erklären; beide Erklärungsarten sind nicht von gleicher Bedeutung für das Transplantat. Die eine ist die, dass die Pankreassekretion auf dem Nervenwege zustande kommt und reflektorisch vom gefüllten Magen aus angeregt wird. Trenne ich also in einem bestimmten Stadium der Verdauung ein Stückchen von der Pankreasdrüse und bringe es durch Transplantation auf eine neue Unterlage, so entziehe ich dieses Stück dem weiteren Einfluss der „Sekretionsnerven", es bleibt mithin das nicht aktivierte Zymogen inaktiv, und es kann an der Selbstverdauung des Drüsenstückes nicht teilnehmen. Die zweite Theorie des Zustandekommens der Pankreassekretion ist die von Bayliss und Starling.[1]) Diese Forscher sind auf Grund ihrer Versuche zu folgender Anschauung gelangt. Beim Eintritt der angedauten Speisen aus dem Magen ins Duodenum bildet sich durch Einwirkung der

[1]) Journal of Physiology, Bd. 28, p. 325.

Speisen auf die Duodenalschleimhaut ein „Hormon", das Sekretin. Dieses Sekretin wird resorbiert, gelangt in die Blutbahn und wird vom Herzen aus mit dem Blute durch den ganzen Körper verteilt. Auf diese Weise gelangt das Sekretin auch zum Pankreas, und es soll so die Aktivierung der Fermente und die Sekretion auslösen. Falls diese Theorie zu Recht besteht, ist sie nicht ohne Einfluss auf das Transplantat. In vorliegendem Falle ist im Moment der Entfernung des zu transplantierenden Stückes mindestens ein Teil des vorhandenen Zymogens aktiviert gewesen. Während nach der ersten Theorie nun aber das Transplantat auf seiner neuen Grundlage jedem Einflusse einer weiteren Aktivierung von Zymogen entzogen ist, wirkt nach der zweiten Theorie der aktivierende und die Sekretion anregende Stoff, das Sekretin, auch auf der neuen Unterlage auf das Transplantat weiter. Denn da das Tier den Magen bei der Operation noch gefüllt hat und die Verdauung bei Fröschen und Tritonen sich lange hinzieht, so wird andauernd Sekretin in den Kreislauf gebracht, und dieses gelangt auf dem Wege der Blutbahn auch zu dem Transplantate, das auf einer angefrischten Unterlage fixiert ist. Es wird auf diese Weise schliesslich alles in der Zelle im Moment der Transplantation noch vorhandene Zymogen aktiviert werden, und die selbstverdauende Wirkung wird so eine viel stärkere und sicherere sein.

Die Frage, ob eine derartige Weiterwirkung von Sekretin auf das transplantierte Stück stattfindet, liesse sich vielleicht in der Weise entscheiden, dass man bei Tieren, die eine schnelle Verdauung haben, nüchtern transplantierte und dann nach beendeter Operation gleich füttern würde. Vielleicht scheitert aber ein derartiger Versuch daran, dass die Tiere die ihnen gleich nach erfolgter Laparotomie zugeführte Nahrung sofort wieder von sich geben. Ich habe wenigstens bei Fröschen und Tritonen die Erfahrung gemacht, dass dieselben, auch wenn ohne Narkose operiert war, die ihnen gleich nach der Operation gereichte Nahrung bald wieder auswürgten. Leider fehlte mir die Zeit, die Frage zum Abschluss zu bringen.

Aus den vorliegenden Versuchen glaube ich den Schluss ziehen zu müssen, dass der physiologische Zustand des Pankreas bei der Transplantation nicht ohne Einfluss auf das Gelingen derselben ist. Der günstigste Moment für das Gelingen der Transplantation ist der nüchterne Zustand des Tieres, wo Magen und

Darm leer sind, die Zeit, wo aktivierter Pankreassaft nicht vorhanden ist. Ist das Zymogen zur Zeit der Transplantation bereits aktiviert, so tritt eine mehr oder weniger umfangreiche Selbstverdauung des Parenchyms ein. Die Ausführungsgänge werden von dieser Verdauung nicht betroffen.

Die Beobachtung Kyrles, dass bei der Transplantation in die Milz alles Parenchym zugrunde gehe und nur die Ausführungsgänge erhalten bleiben, könnte also auch auf diese Weise eine Erklärung finden; doch ist bei Kyrle über den Verdauungszustand der Tiere bei der Operation und nach derselben nichts angegeben.

Nicht ausser acht zu lassen bei einer Beurteilung der von den Resultaten anderer Autoren abweichenden Ergebnisse meiner Versuche ist die Verschiedenheit der Versuchsobjekte. Man wird das Verhalten der Warmblüter nicht direkt mit dem der Kaltblüter vergleichen können.

Zum Schlusse möchte ich meine Ergebnisse kurz zusammenfassen.

1. Nach Exzision eines grösseren Pankreasstückes bei Fröschen und Tritonen ist ein Wiederersatz des verloren gegangenen Gewebes möglich.
2. Dieser Ersatz wird geliefert von den Parenchymzellen, nicht von den Ausführungsgängen.
3. Das Pankreasgewebe lässt sich mit Erfolg in kleinen Mengen beim völlig nüchternen Tier transplantieren. (Magen und Darm müssen leer sein.) Für wie lange Zeit dieser Erfolg anhält, kann ich zurzeit noch nicht sagen.
4. Bei Transplantation auf der Höhe der Verdauung tritt eine mehr oder weniger umfangreiche Selbstverdauung des Parenchyms ein; die Ausführungsgänge bleiben intakt.
5. An den bei nüchternen Tieren transplantierten Stückchen treten Wachstumserscheinungen auf, und zwar gehen diese aus von den in der Peripherie erhalten gebliebenen Parenchymzellen; im Zentrum des Transplantates tritt Nekrose ein.
6. Weder bei der Regeneration, noch bei dem Wachstum nach Transplantation waren bis zu dem Zeitpunkte, bis zu dem ich die Vorgänge verfolgte, in dem neugebildeten Parenchym Langerhanssche Inseln zu finden.

Zur Durchführung der in vorstehender Arbeit beschriebenen Versuche wurde mir durch gütige Vermittelung von Herrn Professor Nussbaum eine Unterstützung aus der Elisabeth-Thompson-Stiftung zuteil. Ich spreche hierfür der Verwaltung der Stiftung, sowie Herrn Professor Nussbaum meinen herzlichsten Dank aus. Ferner sei es mir gestattet, dem früheren Assistenten am Biologischen Laboratorium zu Bonn, jetzigen Privatdozenten in Marburg, Herrn Dr. Harms, für das rege Interesse, das er meiner Arbeit entgegenbrachte, und für die freundliche Unterstützung bei den Versuchen herzlichst zu danken.

Erklärung der Abbildungen auf Tafel I.

Die Präparate wurden sämtlich in Flemmingscher Flüssigkeit fixiert, 7,5 μ dick geschnitten und mit Safranin gefärbt. Die Figuren wurden in der Höhe des Objekttisches mit dem Abbéschen Zeichenapparat gezeichnet.

Fig. 1. Aus einem Regenerat von 12 Tagen. Es ist das zugrunde gegangene Gewebe von der Schnittfläche weggeschafft, hier und da sieht man noch zwischen den erhaltenen Zellen einige Zellüberreste (r), über der Schnittfläche eine dünne Schicht Fibrin (F). In der ersten Zellreihe liegt eine Mitose in einer Parenchymzelle. Vergrösserung: Zeiss, Obj. F, Ok. $2^1/_2$.

Fig. 2. Aus einem Regenerat von 18 Tagen. (Teil der in der Textfigur abgebildeten Neubildung.) Die neugebildeten Alveolen sind zum Teil noch ohne Lumen. Die Zellen haben bereits die charakteristische Form der Parenchymzellen; Sekretkörnchen sind noch nicht vorhanden. Daher erscheinen die jungen Zellen heller als die alten. An dem unteren Schlauche ist bereits die Bildung einer Knospe angebahnt (K). An zwei Stellen sieht man eine Mitose. Die neugebildeten Alveolen sind in ein junges Bindegewebe (B) eingelagert, in dem amöboide mit Detritusmassen beladene Zellen (Z) liegen. Vergrösserung: Zeiss, Obj. F, Ok. 1.

Fig. 3. Aus einem Regenerat von 21 Tagen. Man sieht eine neugebildete Alveole mit erweitertem Lumen. An der unteren Seite ist das Epithel des Schlauches zweischichtig. Hier beginnt an der Stelle, wo die Mitose gelagert ist, die Bildung einer Knospe. Die junge Alveole unterscheidet sich ebenso wie auf Fig. 2 durch das helle Aussehen ihrer Zellen von den alten. Vergrösserung: Zeiss, Obj. F, Ok. 1.

Fig. 4. Aus einem Regenerat von 27 Tagen. Das Präparat zeigt starke Stauungserscheinungen. Die Lumina sind maximal erweitert, die Schläuche in toto stark gedehnt. Die Zellen selbst haben dabei entsprechend wenig gelitten, wie aus der Unversehrtheit der schönen, grossen Kerne hervorgeht. Die Tunica propria hat hier wegen ihrer Zartheit und weil die Schläuche sich noch nicht gegenseitig behinderten, dem Drucke nachgeben können, deshalb sind die Zellen nicht so sehr zwischen Tunica und Lumen gequetscht worden, wie dies bei Stauung im alten Pankreasgewebe der Fall ist. Die Zellgrenzen sind zum Teil geschwunden, das Protoplasma sieht verwaschen aus. In einem weniger gestauten Schlauche ist eine Mitose sichtbar. Vergrösserung: Zeiss, Obj. F, Ok. 2.

Fig. 5. Querschnitt durch einen neugebildeten Schlauch, dessen Zellen bereits Sekretkörnchen besitzen. Im oberen Teil des Schlauches Vakuolenbildung in einer Zelle.

Fig. 6. Aus einem Transplantat von 27 Tagen. Sämtliche Schläuche sind neugebildet. Es machen sich bereits Stauungserscheinungen bemerkbar, in dem oberen Schlauche mehr als in den beiden unteren. Rechts oben ist eine Mitose vorhanden.

Fig. 7. Siehe Text, Seite 13, Regenerationsstadium 9. Fast der ganze auf dem Darm liegende Teil des Pankreas ist eine Neubildung. Die auf dem Regenerat sichtbaren kleinen Höcker entsprechen den am weitesten auswärts liegenden Alveolen. Nach dem Magen, d. h. nach rechts zu, schreitet das Regenerat in verschiedenen Zipfeln vor. In denselben waren noch Wachstumsvorgänge vorhanden. Die Reliefs der Oberfläche, welche nach rechts gegen den Pylorus zu folgen, sind nicht von Pankreasneubildung erzeugt. D, Dünndarm; M, Pylorusteil des Magens; P, Pankreas.

Aus dem Anatomischen Institut der Universität Berlin.

Beiträge zum Studium des Zentralnervensystems der Wirbeltiere.

1. Ein Faserzug am Boden des Recessus praeopticus (Tractus praeopticus) bei den Amphibien.

Von Dr. med. **Paul Röthig.**

Hierzu Tafel II.

Das Material der vorliegenden Arbeit umfasst von den Anuren Rana und Bufo, von den Urodelen Spelerpes fuscus, Cryptobranchus japonicus, Necturus maculatus und Sirena lacertina; sie hat zum Gegenstand einen Faserzug, der am Boden des Recessus praeopticus in sagittaler Richtung kaudalwärts zieht und sich unmittelbar oberhalb der postchiasmatischen Kreuzungen verliert. Dieser Faserzug, der seiner Lage entsprechend Tractus praeopticus genannt wird, ist besonders stark entwickelt bei der Kröte. Die Abbildungen 1—5 auf Taf. II zeigen ihn auf einer Reihe kaudalwärts aufeinander folgender Frontalschnitte des Gehirns von Bufo und in Fig. 6 auf einem Längsschnitt vom gleichen Material.

Die Fig. 1 (Taf. II) stellt einen Durchschnitt durch den frontalen Teil des Recessus praeopticus dar: umgeben wird dieser von den Zellen des von C. L. Herrick so genannten Nucleus praeopticus. Am Boden dieses Recessus erblickt man den Anfangsteil der mit der Weigertschen Markscheidenfärbung blau gefärbten Fasern des Tractus praeopticus. Schreiten wir in der Serie kaudalwärts vor, so weitet sich ventral der Recessus aus (Fig. 2, Taf. II), sein Boden wölbt sich spornartig in das Lumen des Recessus vor und enthält im Innern dieser Hervorwölbung die eng aneinander gelagerten Tractus praeopticus-Fasern. Nach oben setzt sich durch einen Spalt der Recessus in Verbindung mit dem Hohlraum des Zwischenhirns. Er wird wieder umgeben von den Zellen des Nucleus praeopticus, an die ganz dorsal die Fasern des medialen Vorderhirnbündels grenzen. Auf Fig. 3 der

gleichen Tafel befinden wir uns im Beginn des Chiasma opticum. An dasselbe grenzt von dorsal her der Boden des kaudalen Ausläufers unseres Recessus, und zwar ist auch hier dieser Boden halbkugelförmig nach oben in denselben vorgewölbt. In ihm liegt wieder der Durchschnitt des Tractus praeopticus, der in dieser Gegend deutlich in zwei Bündel zerfällt. Weiter nach hinten legen sich diese eng aneinander (Fig. 4, Taf. II); sie befinden sich in der Mitte des Bodens des Hohlraumes des Diencephalon oberhalb des Chiasma. Der Ventrikel ist umgeben von den Ausläufern des Zellarcales des Nucleus praeopticus, an denen man hier die beiden Abteilungen der vorigen Figur, nämlich die Cellulae magnae und die Grundzellen des Kernes nicht mehr unterscheiden kann, hier besteht vielmehr der Nucleus praeopticus aus gleichartigen Zellen. Seitlich grenzen an den Kern die Durchschnitte des medialen und lateralen Vorderhirnbündels. Während bis hierher der Tractus praeopticus als isolierter Zug deutlich zu unterscheiden war, ist dies weiter kaudal nicht mehr möglich; dort verliert er sich allmählich in dem Fasergewirr am Boden des Ventriculus diencephali und oberhalb der postchiasmatischen Kreuzungen, wie die Fig. 5 (Taf. II) zeigt. Dort sieht man dorsal den Hohlraum des Zwischenhirns, ventral den des Hypothalamus und zwischen beiden die Querzüge der postchiasmatischen Kreuzungen und oberhalb letzterer Faserdurchschnitte, zwischen denen sich unser Tractus verliert. Dieser ganze eben geschilderte Verlauf zeigt sich auch auf dem Sagittalschnitt in Fig. 6 (Taf. II), an der man ebenfalls streckenweise eine Scheidung des Faserzuges in zwei Bündel bemerken kann.

Was das Vorkommen dieses Tractus praeopticus bei anderen Amphibien betrifft, so kann ich auf Grund meines Materiales folgendes aussagen: Er ist ausser bei der Kröte auch bei Rana nachweisbar; hier aber nur auf ganz kurze Strecken hin und von sehr geringer Entwicklung. Bei Spelerpes fuscus habe ich ihn nicht beobachten können, dagegen, allerdings auch hier sehr schwach ausgebildet, bei Sirena lacertina und bei Necturus maculatus. Eine mächtigere Ausbildung, die der bei Bufo nahe kommt, zeigt er bei Cryptobranchus japonicus. Hier zerfällt er nach den Befunden auf einer Frontalserie in eine Reihe sagittal verlaufender feiner Fasern. Ab und zu sieht man zwischen ihnen am Boden des Recessus praeopticus quer verlaufende Fasern.

In der Literatur habe ich bisher bei den Amphibien den von mir beschriebenen Zug nicht erwähnt gefunden. Was ein Blick auf die anderen Wirbeltierklassen betrifft, so erscheint es mir denkbar, dass er dem von Kappers so genannten Tractus praethal. cinereus entspricht. Ferner habe ich selbst in meiner Untersuchung über die Riechbahnen, Septum und Thalamus bei Didelphis marsupialis (Abh. Senckenberg. Naturforsch. Ges., Bd. 31, Heft 1, 1909) ein Fasersystem beschrieben, das der Lage nach mit dem Tractus praeopticus verglichen werden kann. Es wurde dort Fasciculus supraopticus genannt und den Fasern des zentralen Graues des Sehhügels zugerechnet. Dieser Fasciculus supraopticus verläuft dort im Boden des Recessus opticus dicht oberhalb des Opticus, nimmt seinen Anfang jederseits aus einer Zellanhäufung, dem Ganglion supraopticum frontale, und verliert sich weiter kaudal in Zellanhäufungen, die rechts und links oberhalb des Chiasma neben dem dritten Ventrikel liegen und Ganglia supraoptica caudalia heissen. Das hintere Ende des Fasciculus supraopticus wird untermischt und zum Teil verdeckt durch die Kuppe der Decussatio supraoptica dorsalis. Wie man aus dieser kurzen Beschreibung des Fasciculus supraopticus ersieht, und wie ein Vergleich mit den Abbildungen 1—5 auf Tafel II der erwähnten Abhandlung über Didelphis marsupialis des Genaueren ergibt, entsprechen die anatomische Anordnung des Fasciculus supraopticus und die des Tractus praeopticus einander. Ein weiterer Vergleich zwischen beiden Faserzügen ist darin gegeben, dass der Tractus praeopticus stellenweise in zwei Faserzüge zerfällt und auch der Fasciculus supraopticus jederseits als ein geschlossener Faserzug verläuft, also auch hier eine Zweiteilung des ganzen Systems vorliegt, die bei Bufo bereits angedeutet ist. Bei anderen Amphibien zerfällt dieses Fasersystem in mehrere einzelne Züge, zeigt keine Geschlossenheit zu einem oder zu zwei Zügen. Vergleicht man den Tractus praeopticus der Amphibien mit dem Fasciculus supraopticus, so liegt weiter die Annahme nahe, dass die Ganglia supraoptica frontalia et caudalia der Marsupialia sich allmählich differenziert haben mögen aus den Zellen um den Recessus praeopticus herum, d. h. aus dem Nucleus praeopticus. Jedenfalls ergibt sich soviel, dass wir in beiden Faserzügen alte Systeme vor uns haben. Der bei den Amphibien erhobene Befund wirft somit ein Licht auf die vergleichende Anatomie und die

Phylogenese der Ganglia optica basalia der Säugetiere. Sie soll des genaueren in einer besonderen Arbeit in den Folia Neuro-Biologica dargestellt werden.

Erklärung der Abbildungen auf Tafel II.

Fig. 1—5. Fünf in fronto-kaudaler Richtung aufeinander folgende Frontalschnitte durch das Gehirn von Bufo, gefärbt mit der Weigertschen Markscheidenfärbung.

Fig. 6. Sagittalschnitt durch den Recessus praeopticus von Bufo, gefärbt mit der Weigertschen Markscheidenfärbung.

Bezeichnungen.

Fig. 1. Recessus praeopticus; Nucleus praeopticus; Tractus praeopticus.

Fig. 2. Fasern des medialen Vorderhirnbündels; Nucleus praeopticus; Recessus praeopticus; Tractus praeopticus.

Fig. 3. Cellulae magnae Nuclei praeoptici; Nucleus praeopticus; Recessus praeopticus; Tractus praeopticus; Tractus opticus.

Fig. 4. Mediales Vorderhirnbündel; Laterales Vorderhirnbündel; Tractus praeopticus; Ventriculus diencephali; Chiasma.

Fig. 5. Ventriculus diencephali; Postchiasmatische Kreuzung; Ventriculus Hypothalami; Pars hypothalamica des basalen Vorderhirnbündels.

Fig. 6. Recessus praeopticus; Tractus praeopticus; Chiasma.

Aus dem biologischen Laboratorium der Universität Bonn.

Zur Entwicklung des Musculus stapedius und des Stapes.

Von

Prof. **Rud. Eschweiler** in Bonn.

Hierzu Tafel III.

Die vorliegende Arbeit bildet eine Fortsetzung und Erweiterung meiner früheren Studien „Zur Entwicklung des schalleitenden Apparates mit besonderer Berücksichtigung des Musculus tensor tympani“ in diesem Archiv.[1]) Es möge daher gestattet sein, dass die folgenden Zeilen sich an das dort Gesagte enge anschliessen und die dort gemachten Vorbemerkungen über die Technik und die Art des verwendeten Materials teils übergangen, teils nur ganz kurz wieder berührt werden. Zu der damals benutzten Serie von 14 mm Länge wurde eine solche von einem Embryo von 13 mm angefertigt und intensiver gefärbt — auch mit Kongorot. Es erwies sich, dass bei der Untersuchung der kräftiger tingierten Serie teils hierdurch, teils, weil die Grösse nicht immer im direkten Verhältnis zur Entwicklungsstufe steht, mehr Details zum Vorschein kamen, als bei dem Stadium von 14 mm Länge. Auch scheint die Entwicklung des Musculus stapedius kontinuierlicher und gleichmässiger fortzuschreiten als die des Musculus tensor tympani. Ausserdem wurde noch eine Serie von einem 16,5 mm langen Embryo, die mit Hämalaun sehr kräftig gefärbt war, zur Kontrolle der Serie von 15,25 mm und zur besseren Überleitung zu dem Stadium von 20,5 mm Länge hinzugezogen. Sie wurde aber nicht detailliert beschrieben, da sie nur eine Bestätigung und Verdeutlichung der mit dem Stadium von 15,25 mm erhaltenen Resultate ergab.

Es möge hier vorweg bemerkt werden, dass die Stelle, an der sich die uns interessierende Entwicklung abspielt, eine räumlich beschränkte ist. Im Gegensatz zu dem Paukenspanner lässt sich bei unseren Embryonen für den Steigbügelmuskel weder die

[1]) Band 63, 1903, S. 150.

Abstammung von einer anderen grossen Muskelgruppe noch eine wesentliche Verlagerung der Anlage nachweisen. Infolgedessen ist die jeweils zu durchmusternde Zahl von Schnitten der Serie viel kleiner als beim Studium des Tensor tympani.

Da der Bezirk, der hier in Frage kommt, sich räumlich an den Entwicklungsbezirk des Tensor tympani anschliesst, so schliesst sich auch die Beschreibung der Schnitte an das entsprechende Kapitel der früheren Arbeit an und kann ganz im Zusammenhang gelesen werden. Gelegentlich war es nicht zu vermeiden, eine Abbildung zu wiederholen. Sie wurde aber aus dem Gesichtspunkte dieser Arbeit neu gezeichnet.

Während damals nicht näher auf die Entwicklung der Gehörknöchelchen eingegangen wurde, wird uns hier die Entwicklung des Stapes in höherem Grade interessieren. Durch Bromans eingehende Arbeit[1]) schien die Frage der Steigbügelentwicklung in ein definitives Stadium eingetreten zu sein. Es ist aber unseres Erachtens Fuchs[2]) gelungen, einen in mancher Hinsicht von dem Bromanschen abweichenden Entwicklungsmodus zu begründen, so dass eine vergleichende Kritik der Resultate beider Autoren an der Hand unserer Schnitte nicht umgangen werden konnte.

Das Thema soll in der Weise behandelt werden, dass zunächst das Protokoll jeder Serie, dann das Resumé der einzelnen Stadien und endlich die zusammenfassende Schilderung des Entwicklungsganges gegeben wird.

I. Embryo a. 10,5 mm Scheitelsteisslänge.

Schnittdicke 0,01 mm; Färbung mit Hämalaun. Schnittebene verläuft frontal, senkrecht zur ersten Kiemenfurche.

Die Betrachtung beginnt mit Schnitt 118, der in meiner früheren Arbeit beschrieben und als Fig. 2 auf Taf. VI abgebildet wurde. Das dort angeschnittene Labyrinthbläschen erweitert in den folgenden Schnitten das Lumen und bleibt von dem Nervus facialis und der Vena capitis lateralis (primitive Jugularvene) durch eine ganz homogene Schicht von Blastem getrennt, in

[1]) J. Broman. Die Entwicklungsgeschichte der Gehörknöchelchen beim Menschen. Anatom. Hefte 1898, I. Bd. 11, S. 509.

[2]) Hugo Fuchs. Bemerkungen über die Herkunft und Entwicklung der Gehörknöchelchen bei Kaninchen-Embryonen. Archiv f. Anat. u. Physiol., Anat. Abt., Suppl. 1905.

welchem nicht die geringste Andeutung von Organanlagen zu sehen ist. Ebensowenig ist eine konzentrische Schichtung des Blastems vorhanden, die auf die Stapesanlage hinweisen könnte. Fig. 1 auf Taf. III gibt die Ansicht von Schnitt 123 der Serie wieder. L ist das Labyrinthlumen, N 7 der Nervus facialis, der, aus seinem Ganglion kommend, nach unten verläuft. V. j. ist die primitive Jugularvene (Vena capitis lateralis). A und B sind erster, resp. zweiter Kiemenbogen, getrennt durch die erste Schlundtasche (1). Die Kombination von Labyrinthblase, Vena capitis lateralis und dem aus seinem Ganglion nach abwärts ziehenden Facialnerven beweist, dass wir uns hier in der Region befinden, wo die Anlage des Stapes und seines Muskels erfolgt. Da hier keine Andeutung irgend einer Organtrennung besteht, so muss angenommen werden, dass bei dem Schweinsembryo von 10,5 mm Scheitelsteisslänge weder Stapes noch Musculus stapedius angelegt sind.

II. Embryo b. 13 mm Scheitelsteisslänge.

Diese Serie wurde neu hergestellt, ist also in der früheren Arbeit nicht benutzt. Der Unterschied zwischen dieser Serie und derjenigen von 14 mm ist aber nicht so gross, dass nicht die Beschreibung an die damals gegebene angeschlossen werden könnte. Die Schnittdicke beträgt 0,01 mm. Die Färbung erfolgte mit Hämalaun und Kongorot.

Die Betrachtung der Serie beginnt mit Schnitt Nr. 13, der den ersten Anschnitt der Labyrinthkapsel enthält. Dieser Schnitt ist in Fig. 2 auf Taf. III abgebildet. Die beiden Kiemenbogen sind durch ihre resp. Nerven — N 5 — trigeminus, N 7 — facialis markiert und durch die Schlundtasche resp. den Paukenspalt I, sowie durch die ihm gegenüberliegende Einsenkung des Ektoderms isthmusförmig voneinander getrennt. Bei B1 lagert dem Nervus facialis eine Blastemmasse auf: die erste Andeutung einer Differenzierung des Reichertschen Knorpels. Nach oben und medial von diesem Blastem ist ein arterielles verzweigtes Gefäss a angeschnitten. Dieses ist ableitbar aus der embryonalen Arteria carotis. Medial von der einen grossen venösen Raum darstellenden Vena capitis lateralis (V. j.) liegt ein dem Vagus-Glossopharyngeusgebiet angehörendes Ganglion Gl.

In den folgenden Schnitten entwickelt sich rasch der Hohlraum des Labyrinths, während sich das Lumen der Schlundtasche

verkleinert. Das Blastem Bl begleitet den Nervus facialis nach hinten (aboralwärts), ist dabei aber kleiner, auf einen mehr rundlichen aber später schärfer umschriebenen Bezirk beschränkt (im Querschnittbilde).

In Schnitt 22, Fig. 3, zeigt sich folgendes Bild. Der Paukenspalt, resp. die aboralste Partie der Schlundtasche ist stark verkleinert (I). Zwischen ihr und dem Labyrinth (L) ist ein rundlicher Blastemhaufen, der zentral einen Gefässquerschnitt enthält, zu sehen. Dieser Blastemhaufen ist als die erste Stapesanlage zu betrachten und wurde demgemäss mit St bezeichnet. Der kleine Gefässquerschnitt im Innern lässt sich aus dem Blutgefässe a der Fig. 2 ableiten. Man kann diese Anlage wohl kaum einem Kiemenbogen zurechnen, am ersten gehört sie zum periotischen Blastem. Zum ersten Kiemenbogen gehört sie sicher nicht, ob sie zum zweiten oder zum periotischen Blastem gehört, ist schwer zu entscheiden (siehe später). Das dem Nervus facialis an- und aufliegende Blastem Bl ist kleiner im Querschnitt und schärfer gegen die Nachbarschaft abgegrenzt. Vom unteren Rande des Nervus facialis geht ein Nerv (n) bogenförmig nach innen und nach unten verlaufend ab und vereinigt sich mit dem Ganglion Gl. Gleich nach der Abzweigung dieses kleinen Nerven aus dem Facialis geht ein Nervenfaden nach oben, in das der medialen Seite des Nervus facialis anliegende Blastem Bl über. Dieses Blastem darf als die erste Andeutung einer Stapedius-Anlage angesehen werden und würde daher mit Stp bezeichnet.

In Schnitt 27 schon ist von diesem Blastem nichts mehr übrig, nur auf dem Nervus facialis sieht man noch wie eine Haube einen dunkelgefärbten Blastemhaufen. Es ist dies das Ende des Reichertschen Blastems. Dasselbe löst sich im umgebenden Blastem völlig auf, so dass Beziehungen zwischen der Anlage des Reichertschen Knorpels und der Anlage der Labyrinthkapsel in diesem Stadium noch nicht bestehen. In Schnitt 32 ist auch das Schlundtaschenlumen geschwunden. In Schnitt 36 tritt das Facialis-Ganglion am oberen Pol der Labyrinthanlage auf. In Schnitt 38 hat der Nervus facialis seine Biegung nach oben gemacht, so dass er nunmehr im Längsschnitt und in Verbindung mit seinem Ganglion erscheint. Der Zellhaufen, welcher den Stapes markiert, verschwindet so allmählich, dass

sich eine Schnittnummer, die den letzten Anschnitt enthielte, gar nicht angeben lässt. Jedenfalls ist dort, wo der vertikale Facialisverlauf beginnt, keine Spur einer Stapesanlage zwischen ihm und der Labyrinthblase mehr zu sehen.

III. Embryo c. 15,25 mm Steisslänge.

Schnittdicke 0,01; Färbung mit Hämalaun.

Die Beschreibung der Serie beginnt mit Schnitt 186, dargestellt in Fig. 4 auf Taf. III. Das Bild wird charakterisiert durch drei Blastemanlagen, die des Stapes St, die des Hammeramboss-Massivs M und die des Reichertschen Knorpels Re. Die aborale Ecke der ersten Schlundtasche, die nunmehr als Paukenhöhle bezeichnet sei (P), endigt blind. Sie trennt die Stapesanlage St von dem Blastem beider Kiemenbogen, ganz besonders von dem des Hyoidbogens. Diese Trennung ist durch die bedeutende Entfaltung der Paukentasche bedingt. Der Nervus facialis ist an seinem Abgang vom Ganglion und in der Gegend des zweiten Kiemenbogens angeschnitten (N7). Im Bereich des zweiten Bogens hat sich ein Blastemstück, die Anlage des Reichertschen Knorpels Re, differenziert, die dem Nervus facialis aufliegt. Über ihr ist die Chorda tympani (ch) sichtbar, die der Vereinigung mit dem Facialis zustrebt.

Schon in Schnitt 189 ist vom Paukenspalt nichts mehr zu sehen.

Schnitt 195 ist in Fig. 5, Taf. III, dargestellt. Die beiden Abschnitte des Nervus facialis streben ihrer Vereinigung zu. Aus dem Hammeramboss-Massiv hat sich der Amboss (J), in seinem Längsschnitt als solcher zu erkennen, losgelöst und ist mit der Stapesanlage St in Verbindung getreten. Letztere wird von der Arteria stapedialis durchzogen. Die Chorda tympani (ch) ist im Begriff, sich mit dem Nervus facialis zu vereinigen. Medial von ihrem Querschnitt und nach oben hin ist das Blastem Bl, d. h. das aborale Stück des Hyoidbogens resp. des aus ihm sich differenzierenden Reichertschen Knorpels ganz diffus. Es verschmilzt mit der Amboßstapesverbindung. In Schnitt 199 legt sich neben den Nervus facialis ein Zellenhaufen, dessen Kerne mehr spindelförmig sind und mit ihrer Längsachse in der Schnittrichtung liegen, so dass ein streifiger, faseriger Charakter dieser Blastemmasse zustande kommt. Der Stapes verschwindet aus dem Bilde.

In Schnitt 203 hat sich das Bild Fig. 6, Taf. III, entwickelt. Die Vereinigung der Schenkel des Nervus facialis steht nahe bevor. Medial vom unteren Nervenquerschnitt liegt diesem die geschilderte Blastemmasse von faserigem Baue an. In dieselbe tritt ein kleiner Nervenfaden aus dem Nervus facialis ein. Dieser Blastemhaufen ist mit Sicherheit als Anlage des Musculus stapedius zu betrachten. Sie hat zu dem Stapes noch keine Beziehungen.

In Schnitt 206 ist die Vereinigung der beiden Abschnitte des Nervus facialis vollzogen. Dem medialen Rand desselben liegt noch ein Rest der Stapediusanlage an, die in Schnitt 210 vollständig geschwunden ist. Die in der vorigen Serie abgebildete Abzweigung eines Nervenfadens zum Glossopharyngeusganglion findet in dieser Serie in Schnitt 211 statt. Eine Versorgung der Muskelanlage von diesem Zweige aus kann nicht konstatiert werden. Eine Verbindung des aboralen Endes des Reichertschen Knorpels resp. Blastems mit dem Blastem der Labyrinthkapsel findet auch jetzt noch nicht statt. Nervus facialis und Vena capitis lateralis scheiden dieses Ende deutlich von der Labyrinthkapsel.

IIIa. Embryo von 16,5 mm Länge.

Dieser Embryo enthält nur eine gewisse Verdeutlichung der Ergebnisse des vorhergehenden Stadiums, da die Färbung stärker ist. Die Distanz der Stapediusanlage von der Abzweigungsstelle der Chorda tympani aus dem Nervus facialis beträgt drei Schnittdicken. Im übrigen kann auf die Wiedergabe des Protokolls verzichtet werden.

IV. Embryo d. 20,5 mm Scheitelsteisslänge.

Schnittdicke 0,01 mm. Färbung mit Hämalaun.

Entsprechend der Grössenzunahme sind die vorknorpligen Gehörknöchelchen wiederum deutlicher gegen ihre Nachbarschaft abgegrenzt. Die ersten Zellen, welche faserige Struktur der Muskelanlage verraten, treten im Schnitt 244 auf. In Schnitt 248 tritt aus der medialen Peripherie des Nervus facialis ein Ast in die Muskelanlage ein und zwar aus dem Nervenstamm.

In Fig. 7, Taf. III, ist Schnitt 250 der Serie abgebildet. Der Stapes zeigt schon Sanduhrform auf dem Querschnitt und wird von der Arteria stapedialis durchsetzt. Der Amboss und

der Reichertsche Knorpel stehen in blastematöser Verbindung. Aus dem Nervus facialis löst sich der den Musculus stapedius versorgende Nervenast ab. Die Muskelanlage ist schärfer als im vorigen Stadium gegen ihre Umgebung abgesetzt und erscheint schmaler, schlanker. Die Faserrichtung der Zellen ist nach oben und etwas nach aussen gerichtet, nach der Stelle hin, wo Stapes Incus und Reichertscher Knorpel zusammenfliessen. Das Labyrinth ist an zwei Stellen angeschnitten.

In Schnitt 252 löst sich vom Nervus facialis und zwar an der ventralen Seite seines Querschnitts ein ziemlich voluminöser Nerv los, der über die Vena capitis lateralis hinweg mit dem Ganglion Gl in Verbindung tritt. Es ist aber auch mit starker Vergrösserung festzustellen, dass der Nerv des Musculus stapedius nicht aus ihm, sondern direkt aus dem Nervenstamm des Nervus facialis abzweigt. Der Reichertsche Vorknorpel löst sich wieder in eine Blastemmasse auf, welche lateral von der Vena capitis lateralis und dem Nervus facialis liegt. Bei Verfolgen der Schnitte nach hinten lässt sich nachweisen, dass diese Blastemmasse zwar noch nicht als Anlage eines Skelettstückes zu identifizieren ist, dass sie aber einen dichten Mesenchymstreifen darstellt, der die Verbindung zwischen der schon jungknorpligen — Zellen mit viel Interzellularsubstanz — Schädelbasis und der Labyrinthkapsel — nur blastematös — darstellt. Von der Anlage eines Intercalare kann man nicht reden.

V. Embryo e. 25 mm Länge.

Schnittdicke 0,015. Färbung mit Hämalaun.

Die Betrachtung der Serie beginnt mit Schnitt 284, Fig. 8, Taf. III. Das Labyrinth, dessen vorknorplige Kapsel jetzt fast komplett ist, ist an drei Stellen angeschnitten. Der Stapes (St) ist in seinem hinterem Schenkel getroffen, der Amboss in seinem Processus posterior, dessen konisch zulaufendes Ende in rundem Querschnitt erscheint (J). Der Reichertsche Knorpel (Re) beginnt nach oben einzubiegen zur Verbindung mit dem Schläfenbein. Zwischen ihm und dem Stapes befindet sich eine derbe, zellige und faserige Blastemmasse, welche die Sehne des Musculus stapedius in sich beherbergt, ohne sie deutlich differenziert erscheinen zu lassen. Unter dem Reichertschen Knorpel und medial vom unteren Facialisquerschnitt liegt ein kleines Ganglion.

welches einen Nervenfaden aus dem Plexus tympanicus aufnimmt und einen anderen nach der Vena capitis lateralis hin entsendet. In den folgenden Schnitten hebt sich die Sehne des Musculus stapedius immer deutlicher von der Nachbarschaft ab und geht sehr bald in den Muskelbauch über. Letzterer hat im Vergleich zu den vorigen Stadien eine Drehung erfahren, derart, dass er, wenn wir ihn als Pyramide auffassen, mit seiner Basis nach hinten verschoben wurde. Dadurch trifft jetzt die Schnittebene den Muskelkonus mehr senkrecht zu seiner Achse und die Fasern erscheinen im ovalen Querschnitt.

In Schnitt 290, Fig. 9, Taf. III, ist der Stapes nur mit seiner hintersten Kante sichtbar. Er wird noch durch einen kleinen Komplex dunkler gefärbter Zellen markiert. Der Reichertsche Knorpel ist im Kontakt mit der Labyrinthkapsel (LK) resp. dem Schläfenbein, und zwar hat sich nicht etwa die Anlage eines Intercalare gebildet, sondern der Reichertsche Knorpel ist weiter nach hinten und oben, die Labyrinthkapsel unter Umfassung des Nervus facialis weiter nach aussen und unten differenziert und beide Teile sind in Verbindung getreten. Die Vereinigung der Querschnitte des Nervus facialis ist vollzogen. Zuerst sind nur die am oralen Nervenrande gelegenen Fasern im Schnitt getroffen, wodurch die Sanduhrform des Nervenschnittbildes zustande kommt. Der Muskelkonus des Musculus stapedius ist in faserigem Querschnitt getroffen; er liegt dem Nerven enge an.

Je mehr die Serie aboralwärts fortschreitet, um so mehr wird der Muskelkonus tangential von der Schnittebene getroffen.

In Schnitt 296 ist der Nerveneintritt in den Muskelbauch enthalten. Das Bild ist in Fig. 10, Taf. III, wiedergegeben. Das in der Längsrichtung getroffene Stück des Nervus facialis, welchem der Muskelbauch aufsitzt, ist nunmehr in eine Knorpelnische des Schläfenbeins eingebettet. Der Muskelbauch ist förmlich mit dem Nerven verfilzt, der mehrere Äste zwischen die Muskelfasern entsendet. Auch hier ist die Nervenversorgung eine direkte aus dem Nervenstamm. Die Abzweigung des Facialisastes zu dem Ganglion des Glossopharyngeusgebietes erfolgt in Schnitt 299, wo vom Musculus stapedius nur noch die punktförmigen Querschnitte einiger Endfasern zu sehen sind. In Schnitt 303 ist auch die letzte Spur des Muskels verschwunden.

VI. Embryo f. 30 mm Scheitelsteisslänge.

Schnittdicke 0,01 mm; Färbung mit Hämalaun und Kongorot.

Infolge der Färbung mit Kongorot, die ziemlich kräftig gewirkt hat, erscheint das Nervengewebe von derbfaseriger Struktur im Gegensatz zu der Hämalaunfärbung, die vom Nerven nur die Zellkerne hervorhebt und den Nervenstamm hyalin erscheinen lässt. In der Zeichnung kommt dies entsprechend zum Ausdruck. (Vergl. Fig. 1—10 mit Fig. 11—15.)

Die Unterschiede dieser Serie von der vorhergehenden sind mehr graduell als prinzipiell. Die Schnittebene verläuft in etwas anderer Richtung, wodurch Stapes und Musculus stapedius im Schnittbilde mehr in eine Ebene verlegt werden, als in der vorhergehenden Serie.

Die erste sicher als Muskelsehne zu bezeichnende Partie findet sich in Schnitt 252 der Serie, wieder an der Stelle zwischen Reichertschem Knorpel, Stapes und Nervus facialis.

Schon in Schnitt 253 sind Fasern zu erkennen und in Schnitt 256 präsentiert sich das Bild Fig. 11, Taf. III. Die Bezeichnungen sind ohne weiteres verständlich. Wiederum sitzt der Musculus stapedius dem Nerven sehr innig auf. Der Verlauf seiner Sehne ist noch durch dichtes Bindegewebe, welches vom Muskel zum Stapeskopf zieht, angedeutet. Es ist eben zu beachten, dass sich bei der Entwicklung die Sonderung der einzelnen Teile voneinander allmählich vollzieht. Der Nerv n ist der mehrfach erwähnte, aber nur in der Serie 2 abgebildete Nerv, der eine Verbindung des Facialis- mit dem Glossopharyngeusgebiet herstellt. Auch hier, wo er durch die Abweichung der Schnittebene schon vor Auftreten des Muskels im Bilde zu sehen ist — sein Abgang vom Nerven liegt in dem weiter oralwärts liegenden Schnitt 248 — ist es deutlich, dass er zur Versorgung des Musculus stapedius nicht beiträgt.

In Schnitt 263 ergibt sich das Bild der Fig. 12, Taf. III. Vom Stapes erscheint noch sein hinterer Schenkel. An der Spitze des kegelförmigen Schnittes durch ihn zieht der Nervus facialis von oben nach unten. Seiner ventralen Partie sitzt der Muskel auf, in dessen Innerem die Verzweigungen des Muskelnerven sichtbar sind. Muskel und Nervus facialis sind in eine Nische des knorpeligen Schläfenbeins gebettet, die lateralwärts von dem mit dem Schläfenbein verschmolzenen Reichertschen Knorpel

gebildet wird. Hier reichen einige Fasern des Muskels so nahe an das jungknorpelige Gewebe heran, dass man wohl behaupten darf, der Muskel entspringe jetzt zum Teil von seiner Knorpelnische.

VII. Embryo g. 53 mm Scheitelsteisslänge.

Entkalkung in 5%iger Salpetersäure; Einbettung in Celloidin: Färbung mit Hämalaun und Kongorot; Schnittdicke 0,025 mm.

Bei Betrachtung der Serie in der Reihenfolge von vorn nach hinten erscheint zunächst der Sehnenansatz des Muskels am Steigbügel, dann folgen etwas schräge Querschnitte der Sehne, die schon sehr scharf von ihrer Nachbarschaft abgehoben ist, und schliesslich erscheinen schräge Querschnitte des Muskelkonus. Wo der Nerv eintritt ist der Muskelkonus aus den Schnitten geschwunden. Der Ansatz der Sehne am Stapes findet im Schnitt 255 statt. Sie verläuft — ausgehend vom Insertionspunkt — nach hinten, unten und aussen.

Schnitt 259 ist in Fig. 13, Taf. III abgebildet. Der Sehnenquerschnitt Stp ist durch einen bogenförmigen Faserzug mit dem oberen Rande der Nische der Fenestra vestibuli verbunden. Der Reichertsche Knorpel bildet mit einem ihm entgegengewachsenen Vorsprung des Schläfenbeins die zur Aufnahme des Nervus facialis und des Muskels dienende Nische. Der Stapes ist in seinem hinteren Schenkel angeschnitten. Im Labyrinth ist teils der perilymphatische Raum, teils der endolymphatische angeschnitten. Die Fenestra cochleae (f. c.) ist deutlich zu erkennen, da jetzt die Labyrinthkapsel aus vollkommen differenziertem Knorpel besteht.

In Schnitt 261 beginnen Muskelfasern im Querschnittsbilde des Musculus stapedius aufzutreten. Der Nervus facialis nimmt vertikale Verlaufsrichtung an und erscheint infolgedessen im Längsschnitt. Der Stapes verschwindet aus dem Bilde. Seine Lage ist in Schnitt 267, Fig. 14, Taf. III, nur noch dadurch angedeutet, dass die aborale Circumferenz der Fenestra vestibuli angeschnitten ist und durch dichtere Häufung von nichtknorpeligen Zellen angedeutet wird (f. v.). Der Nervus facialis beginnt der Vereinigung seines oberen und unteren Querschnittes zuzustreben. Der oberen Partie liegt der im schrägen Querschnitt getroffene Muskelbauch an, der entsprechend dem Verhalten seiner Sehne sehr scharf gegen die Nachbarschaft abgesetzt ist und schon mit einer Muskelscheide ausgestattet erscheint.

Schon in Schnitt 261 ist die Vereinigung der Nervenstrecken vollzogen. In Schnitt 271 legt sich der Muskelbauch so innig dem Nerven an, dass man fast von einem Entspringen vom Nerven reden könnte. Es wird damit der Zustand noch gewahrt, der in viel höherem Maße bei den jüngeren Stadien zu beobachten war, nämlich ein festes Haften des Muskelbauchs am Nerv. In Schnitt 273 geht vom Nervus facialis der Verbindungsast zum Glossopharyngeusgebiet ab. Der Bauch des Musculus stapedius ist sehr reduziert.

In Schnitt 276 ist der Muskelnerv zu beobachten (Fig. 15, Taf. III). Die hinterste Ecke der Stapediusnische ist erreicht; in ihr ist der Nervus facialis, der den Musculus stapedius versorgende Nervenast und der letzte Rest vom Muskelbauch gelegen. Es ist ersichtlich, dass der Muskelnerv nunmehr viel selbständiger in den Muskel eintritt und eine längere extramuskuläre Strecke hat als in den früheren Stadien. Infolge der Schnittrichtung ist das Entspringen der Fasern vom Knorpel nicht deutlich zu beobachten. Es lässt sich aber durch Rekonstruktion feststellen, dass die Knorpelnische sich durch Dickerwerden ihrer Wand allseitig verengt hat und den Muskel umfasst, so dass er nun in Beziehung zum Perichondrium tritt.

Zusammenfassende Beschreibung der einzelnen Serien.

I. Embryo von 10,5 mm Länge.

Trotz genauesten Absuchens des Beobachtungsterrains, d. h. des Blastems der beiden Kiemenbogen im Bereich der Labyrinthblase und des periotischen Blastems gelingt es nicht, auch nur eine Andeutung einer Organanlage in diesen nachzuweisen. Auch ist die Trennung der drei Bezirke: 1. Kiemenbogen, 2. Kiemenbogen und Labyrinthanlage sehr wenig prägnant. Medianwärts gehen sie kontinuierlich ineinander über und es ist sehr willkürlich, den Nervus facialis als trennendes Agens anzusprechen. Lediglich an der Körperoberfläche bildet die erste Kiemenfurche und ihr entsprechend im Innern die erste Schlundtasche eine Trennung der peripheren Kiemenbogengegend. Beim Embryo von 10,5 mm Länge ist also noch kein Stapes und kein Musculus stapedius angelegt.

II. Embryo von 13 mm Länge.

In diesem Stadium ist eine deutliche Abgrenzung der beiden Kiemenbogen dadurch erfolgt, dass die Schlundtasche erheblich stärker ausgebildet ist und aboralwärts tiefer in das Blastem hineinreicht. Aber auch jetzt noch ist, wie Fig. 3 zeigt, zwar die Trennung des ersten und zweiten Bogens deutlich, aber die des zweiten Bogens vom Labyrinthblastem weniger deutlich. Um den Nerven des zweiten Bogens, den Nervus facialis herum, häufen sich die Blastemzellen in kompakter Substanz. Sie bilden in erster Linie die blastematöse Anlage des Reichertschen Knorpels (Bl in Fig. 2). Zwischen der Labyrinthblase und dem aboralen Ende der ersten Schlundtasche hat in diesem Stadium das Blastem in der Nachbarschaft des zweiten Bogens und des periotischen Blastems in rundlichem Bezirk stärkere Färbung angenommen und lässt die Andeutung einer konzentrischen Schichtung erkennen. Da dieser Bezirk schon von einem kleinen Gefäss durchsetzt wird, welches sich aus der Carotis ableiten lässt, so ist diese Anlage mit Sicherheit als die Stapesanlage zu bezeichnen. Das Blastem, welches dem Querschnitt des Nervus facialis wie eine Kappe aufsitzt (Bl Fig. 3), enthält, noch nicht deutlich differenziert, aber aus den folgenden Serien mit Sicherheit bestimmbar, die Anlage des Musculus stapedius (Stp). Diese Anlage scheint in Fig. 3 eine gesonderte Nervenversorgung zu bekommen und zwar indirekt aus einem vom Facialis zum Glossopharyngeusgebiet ziehenden Nerven. Nach vollzogener deutlicher Differenzierung dieses Blastems zum Muskel ist aber keine Rede mehr von einer solchen indirekten Versorgung. Später wird, da Fuchs eine solche beim Kaninchen beobachtet hat, noch einmal auf diesen Punkt zurückgegriffen werden.

Stapesanlage und Stapediusblastem sind deutlich voneinander geschieden. Ebenso sind Stapes und Labyrinthblase voneinander getrennt durch helleres Mesenchym — „intermediäre Zone“. Es ist also aus der Beobachtung dieses Stadiums, bei der zum erstenmal die deutliche Differenzierung des Stapes erfolgt ist, nicht ohne weiteres zu sagen, ob der Stapes zum periodischen Blastem oder zum zweiten Kiemenbogen gehört. Keinesfalls besteht in diesem Stadium eine Trennung der Stapesanlage vom zweiten Kiemenbogen durch Zwischenlagerung der Schlundtasche. Der Musculus stapedius hingegen ist als echter Abkömmling des

zweiten Kiemenbogens zu betrachten. Er hat aber noch keine Beziehungen zum Stapes.

III. Embryo von 15,25 und 16,5 mm Länge.

Wiederum hat die Ausstülpung der Schlundtasche nach hinten (aboralwärts) einen grossen Fortschritt gemacht. Zwischen dem Schnitt durch die Stapesanlage, die hier an ihrem oralen Pol getroffen ist (Fig. 4 St) und dem Blastem des Reichertschen Knorpels ist das aborale Ende der Pauke (P) eingeschoben. Wenn man nur dieses Bild betrachtet, könnte allerdings der Zusammenhang des Stapes mit dem zweiten Kiemenbogen als ausgeschlossen gelten. Der Reichertsche Knorpel resp. sein Blastem, der Amboss und der Stapes sind nunmehr deutlich aus dem Blastem gesondert, wenn auch noch keine Spur von Knorpelstruktur zu sehen ist. Das dem Nervus facialis aufliegende Blastem Bl, welches nunmehr als Reichertscher Vorknorpel (Re) bezeichnet wurde, verjüngt sich in der aboralen Partie und geht hier in einem gleichmässig dichten Blastemhaufen auf, der dort liegt, wo der Amboss und der Stapes zusammentreffen. Es ist dies das umstrittene Feld, wo die Meinungen über die Verbindung des Reichertschen Knorpels mit dem anderen Visceralskelett so sehr differiert haben. Ziemlich unabhängig von dem Blastem des Reichertschen Knorpels differenziert sich an der medialen Seite des Nervus facialis ein Zellhaufen, der schon Andeutung von Faserzügen durch Parallelstellung seiner spindligen Kerne hat (Fig. 6 Stp). In diesen Blastemhaufen hinein gibt der Nervus facialis einen direkt aus ihm entspringenden Nervenfaden ab. Eine Verbindung dieses Blastems mit dem Stapes ist noch nicht nachzuweisen. Andererseits ist aber auch die allseitige Isolierung des Stapes nicht mehr vorhanden. Es muss angenommen werden, dass in dem Blastemhaufen, der die Annäherung von Reichertschem Knorpel, Stapes und Amboss bedeutet, auch die erste Andeutung eines Anwachsens des Muskels an den Steigbügel enthalten ist. Der Musculus stapedius ist vom Reichertschen Blastem losgelöst, dagegen mit dem Stapes in Beziehungen getreten. Der Muskel liegt dem Nervus facialis auf und wird von ihm direkt versorgt.

IV. Embryo von 20,5 mm Länge.

Dieser Embryo weist gegen den von 15,25 mm nur graduelle Unterschiede auf. Die Anlage des Muskels ist noch schärfer von

ihrer Nachbarschaft gesondert als vorher. Das Blastem an der Vereinigungsstelle von Reichertschem Knorpel, Stapes und Amboss ist ebenfalls schärfer abgegrenzt, räumlich mehr beschränkt und lässt schon die Lage der Muskelsehne ahnen. Die Nervenversorgung direkt aus dem Nervus facialis ist deutlich. Die Frage der Abstammung des Stapes erledigt sich in diesem Stadium, so sehr haben sich die Verhältnisse schon dem definitiven Zustand genähert.

V. Embryo von 25 mm Länge.

Dieses Stadium ist besonders dadurch charakterisiert, dass die Muskelsehne aus dem Blastem hervorzutreten beginnt. Auch der Muskelbauch hat wieder Fortschritte in seiner Demarkation gegen die Umgebung gemacht. Während vorher sich der Reichertsche Knorpel, der Steigbügel und der Amboss in eine dichte Blastemmasse auflösten, ist nunmehr mit Fortschreiten der typischen Knorpelbildung eine deutliche Sonderung dieser Teile eingetreten. Die Verbindung des Steigbügels mit dem Reichertschen Knorpel schwindet. Es findet keine Rückbildung einer vorher bestehenden Verbindung statt; vielmehr stellt sich bei der Differenzierung des Knorpels aus dem Blastem heraus, dass der Reichertsche Knorpel nicht mit dem Steigbügel in Verbindung tritt, sondern mit einem Knorpelstück, welches von der Labyrinthkapsel nach unten verläuft, dem Intercalare (Dreyfus, Fuchs) oder Laterohyale (Broman). Von einem Ligamentum hyo-stapediale (Fuchs, l. c., S. 75) kann man kaum reden; man müsste denn die erste Andeutung von der Sehne des Musculus stapedius für ein solches Ligament halten.

Das Gewebsstück, welches von den Autoren Intercalare genannt wurde, ist in Fig. 9 zwischen Re und LK abgebildet. Es bildet mit der Wand der Pars inferior labyrinthi eine Nische, die den vertikalen Facialisverlauf samt dem Musculus stapedius aufnimmt. An seiner lateralen Seite ist der Processus brevis Incudis befestigt. Wie wir später sehen werden, kommt diesem Stück des Visceralskeletts keine selbständige Stellung und kein eigener Name zu.

Die Längsachse des Muskels verläuft in diesem Stadium noch stärker nach hinten. Der Muskel erscheint auf dem Schnitt abgeplattet kegelförmig, und ist dort, wo keine Sehne mehr zu sehen ist, scharf gegen seine Nachbarschaft abgesetzt (Fig. 8 Stp).

Der Muskel klebt noch am Nerven (Fig. 10). Er verfilzt gewissermassen mit ihm und erhält dabei seine Innervation. Eine Annäherung des Muskels an die Wand der Knorpelnische findet nicht statt.

VI. Embryo von 30 mm Länge.

Ein Zusammenhang des Reichertschen Knorpels mit dem Stapes ist kaum mehr nachzuweisen. Es ist nur noch die Muskelsehne mit dem ihr benachbarten Bindegewebe, welche eine Verbindung beider vortäuscht. Man sieht deutlich, wie der Muskel an seinem Ursprung weiter entwickelt ist, als an seinem Ansatz. Seine Ausbildung findet also in aboral-oraler Richtung statt. In diesem Stadium tritt der Muskelursprung zum erstenmal in Beziehungen zur Wand seiner Nische. Er entspringt zwar noch vom Nervenstamm, aus dem er Zweige empfängt, aber er greift hinter ihm herum auf das Intercalare resp. den Reichertschen Knorpel über, von dem einige Fasern ihren Ursprung nehmen. Diese Verhältnisse sind in Fig. 13 dargestellt, es muss aber betont werden, dass dieses Bild dem hintersten Ende des Muskels entspricht und dass noch in den unmittelbar vorhergehenden Schnitten ein Haften an der Fläche des Nerven stattfindet. Reichertscher Knorpel und Intercalare gehen in ähnlicher Weise ineinander über wie im vorigen Stadium, doch hat man den Eindruck, dass an dem in Fig. 12 mit Re bezeichneten Knorpelstück der Reichertsche Knorpel den grössten Anteil hat.

VII. Embryo von 53 mm Länge.

Die Entwicklung des Stapes und des Musculus stapedius nähert sich rasch dem definitiven Zustand. Eine Verbindung des Reichertschen Knorpels mit dem Steigbügel besteht in keiner Weise. Dicht hinter der Verbindung des langen Amboßschenkels mit dem Stapes erscheint am Stapeskopf die Muskelsehne in scharfumschriebenem Querschnitt. Die Sehne ist ziemlich kurz und leicht konisch. Nach Beginn des muskulären Abschnittes des Musculus stapedius vergrössert sich der Querschnitt rasch. Der ziemlich dicke Muskelbauch legt sich der medialen Seite des Nervus facialis an, liegt aber mehr neben ihm als an ihm. Man hat durchaus nicht mehr den Eindruck des Herauswachsens aus dem Nerven. Auch findet kein multipler Eintritt von Nervenfasern in den Muskel statt, sondern ein grösseres Stämmchen tritt

in ihn ein, wobei zum erstenmal eine extramuskuläre Strecke des Muskelnerven zu sehen ist. Der letzte Rest des Muskelbauchs verliert sich in der Knorpelnische und bezieht hier Ursprungsfasern vom lockeren Perichondrium. Die Knorpelnische ist gewissermassen um den Muskel herumgewachsen.

VIII. Der definitive Zustand.

Bezüglich der Anatomie des knöchernen Felsenbeins kann auf meine frühere Arbeit verwiesen werden, wo der Knochen eine genaue Beschreibung und Abbildung erfuhr.

Der Muskelbauch des Musculus stapedius liegt in der Fossa muscularis minor eingebettet und wird überlagert von dem bogenförmig zum Foramen stylomastoideum verlaufenden Nervus facialis. Damals wurde schon darauf hingewiesen, dass die Muskelgrube eine Vertiefung des Facialiskanals darstellt. Somit bekommt man bei der Präparation den Muskel erst zu Gesicht, wenn man den Nervus facialis nach oben umschlägt. Bei dieser Manipulation löst sich der Nerv ohne Zerren und ohne Gewaltanwendung leicht vom Muskelbauch, während er an der Spitze des Muskelkegels und an der Sehne fester mit ihm zusammenhängt. Es besteht demgemäss eine innige Befestigung des Muskelbauchs am Nerven, wie wir sie beim Embryo sahen, im erwachsenen Zustande nicht mehr. Wenn man den Muskelbauch aus seiner Grube herauswälzen will, so muss man einige Ursprungsfasern lösen, was allerdings ohne grosse Mühe geht. In Anbetracht der minimalen Arbeitsleistung, die dem Muskel zukommt, ist auch seine Anheftung an der Ursprungsstelle nur locker. Der Muskelbauch ist plattpyramidenförmig mit etwas kolbiger Basis. Er entwickelt eine kurze Endsehne, welche am Stapes dicht unter seinem Köpfchen inseriert. Die Richtung der Sehne und der Längsachse des Muskelkegels verläuft in der Ebene, welche man durch die Stapesschenkel gelegt denkt. Die Zugrichtung entspricht also ziemlich derjenigen beim Menschen.

Zusammenfassung.

Die erste Andeutung des Stapes sowohl wie der Anlage des Musculus stapedius enthält der Schweinsembryo von 13 mm Scheitelsteisslänge. In Fig. 3 ist die Stapesanlage mit St bezeichnet. Der konzentrische geschichtete runde Zellhaufen ist mit Sicherheit als Steigbügelanlage zu bezeichnen, weil er von

einem Gefäss — der Arteria stapedialis — zentral durchsetzt wird und weil in den folgenden Serien seine kontinuierliche Weiterentwicklung zum Stapes genau zu verfolgen ist. Wie aus der Abbildung sich ergibt, liegt die Anlage zwischen dem aboralen Ende der ersten Schlundtasche und dem Blastem des zweiten Kiemenbogens einerseits und dem Labyrinth andererseits. Durch die Schlundtasche ist eine völlige Trennung vom ersten Kiemenbogen bewirkt, der somit für die Genese der Anlage gar nicht in Betracht kommt. Eine deutliche Trennung vom Blastem oder, besser gesagt, der Region des zweiten Kiemenbogens ist aber in diesem Stadium nicht vorhanden. Die Anlage ist vielmehr sowohl vom periotischen Blastem, wie von dem dem Nervus facialis aufliegenden Blastem, welches sich aus der Region des zweiten Kiemenbogens differenziert hat, durch je eine helle intermediäre Zone getrennt, und es ist somit sehr schwer, wenn nicht unmöglich, aus diesem Befunde heraus den Stapes dem einen oder anderen zuzuschreiben. Broman glaubt bekanntlich, die Frage nach der Herkunft des Stapes definitiv dahin entschieden zu haben, dass er ihn aus einer einheitlichen Anlage entstehen lässt, die dem Hyoidbogen resp. dem zweiten Kiemenbogen angehört. Fuchs hat dann aus seinen Studien an Kaninchenembryonen den Schluss gezogen, dass der Stapes nicht dem Hyoidbogen, sondern dem periotischen Blastem entstamme. Eine Hauptstütze für seine Ansicht sieht er darin, dass er (S. 60) sagt: „Alle diese Figuren zeigen zunächst deutlich, dass das Stapesblastem medial von der dorsalen Kante der ersten Schlundtasche liegt; ganz besonders deutlich tritt dies in Fig. 14 auf Taf. V zutage. Und alle diese Figuren lehren auch, dass das Stapesblasten topographisch zur Labyrinthanlage gehört." Diese Beweisführung ist nicht ganz überzeugend. Die Fig. 14 von Fuchs entspricht meiner Fig. 4 (Stadium von 15,25 mm). Auf ihr ist allerdings die Stapesanlage durch die Schlundtasche (P) vollkommen gegen den zweiten Kiemenbogen abgesetzt, aber diese Trennung ist, wenn man die Fig. 4 mit Fig. 2 vergleicht, eine sekundäre, die durch stärkere Ausstülpung der Schlundtasche zustande kommt. In dem Stadium von 13 mm Länge (Fig. 2) ist die Stapesanlage zwar medial von dem Schlundtaschenquerschnitt gelegen, aber doch nicht so gegen den Bezirk des zweiten Kiemenbogens abgegrenzt, dass man von räumlicher Trennung reden könnte. Diese unsere kritische Be-

merkung richtet sich indessen nur gegen die Art der Beweisführung, resp. gegen die Beweiskraft dieses einen von Fuchs betonten Faktums. In der Sache selbst stimme ich Fuchs völlig zu und zwar aus folgenden Gründen: Der Stapes entwickelt sich, wie aus dem kontinuierlichen Fortschreiten seiner Entwicklung hervorgeht, zweifellos aus einem Kern. Nicht die mindeste Andeutung für eine separate Anlage der Fussplatte besteht. Diese geschlossene Entwicklung geht topographisch und histologisch Schritt für Schritt mit der Entwicklung des periotischen Blastems. Man kann zwar in meiner Serie nicht verfolgen, wie etwa eine Abspaltung der Stapesanlage vom periotischen Blastem erfolgt, aber wenn man die Serie II von vorne nach hinten durchsieht, und von Fig. 2 zu Fig. 3 kommt — zwischen beiden Bildern liegen acht Schnitte — so überzeugt man sich, dass schon in diesem primitiven Stadium eine Trennung beider Entwicklungsbezirke, nämlich der Stapes- und Labyrinthregion einerseits und der Gegend des Hyoidbogens andererseits besteht. Eine Trennung, die auch durch die Zwischenlagerung des arteriellen Gefässes a auf Fig. 2 äusserlich in Erscheinung tritt. Späterhin findet ja eine Annäherung des Reichertschen Blastems an den Stapes statt, aber diese ist sekundär und auch vorübergehend, da bei weiterer Entwicklung wieder eine Selbständigkeit des Stapes eintritt. Berücksichtigt man ferner Fig. 1, wo von der Stapesanlage noch nichts zu sehen ist, so muss man sich überzeugen, dass die Ursprungsstätte des Stapes in dem Raum zwischen dem Nervus facialis und der Vena capitis lateralis einerseits und dem Labyrinth andererseits zu suchen ist. Dieser Raum ist aber durch Vene und Nerv gänzlich vom Kiemenbogenblastem getrennt. Späterhin mit dem Auswachsen der Teile verwischt sich diese Trennung, bis dann mit tieferer Ausstülpung der Schlundtasche wieder eine ganz scharfe Sonderung vom Bezirk des zweiten Kiemenbogens eintritt.

Der zweite Grund ist das Verhalten des Musculus stapedius. Derselbe ist sicher ein Abkömmling des zweiten Kiemenbogens. Er hat aber in seiner ersten Anlage gar keine Beziehung zum Stapes, dagegen ganz enge Beziehungen zum Reichertschen Knorpel. Erst sekundär tritt er mit dem Steigbügel in Verbindung, im Gegensatz zum Tensor tympani, der genetisch zum Hammer gehört. Wäre der Stapes ein Abkömmling des zweiten Kiemenbogens, so müssten die Anlagen beider in primitivem

Zustande zusammenhängen. Die Nervenversorgung des Muskels durch den Nervus facialis kann also nicht zum Beweise für die Zugehörigkeit des Stapes zum Hyoidbogen verwendet werden. Hierin befinde ich mich im Gegensatz zu Broman, der sich dahin äussert, dass für die Entstehung des Stapes aus dem zweiten Kiemenbogen „auch das von Rabl hervorgehobene Faktum, dass der Musculus stapedius von dem Nerv des Hyoidbogens, dem Nervus facialis, innerviert wird" (S. 616) spricht.

Während der Stapes seit Jahrzehnten zu den meist durchforschten und meist umstrittenen Skelettanlagen gehört, ist man dem Musculus stapedius noch nicht bis auf seine ersten Anlagen nachgegangen. Allerdings ist das Blastem, dem der Muskel entstammt, von den Forschern gesehen worden. Broman z. B. gibt ihm den Namen „Facialismantel" (S. 562). Im übrigen erwähnen sowohl Broman wie Fuchs den Muskel erst, wenn er deutlich differenziert ist.

Die erste ganz zweifellos als Muskelanlage zu bezeichnende Blastemmasse haben wir beim Embryo von 15,25 mm Länge beobachtet. Es ist eine relativ voluminöse, durch Parallellagerung der spindelförmigen Kerne faserig aussehende Blastemmasse, die dem Nervus facialis medial dicht aufsitzt und nach oben hin (dorsalwärts) mit dem Reichertschen Blastem noch zusammenhängt. Die Anlage liegt dort, wo der Nervus facialis anfängt, aus dem horizontalen Verlauf in seine Biegung nach oben überzugehen (der Verlauf in centripetaler Richtung gedacht, entsprechend dem Betrachtungsmodus der Serien). Demgemäss ist aus dem Schnittbilde der Stapes schon verschwunden, d. h. die Anlage liegt aboralwärts vom Stapes.

Mit ziemlich grosser Sicherheit kann man aber diese Anlage schon beim Embryo von 13 mm Länge identifizieren. Es ist allerdings sehr schwer, einen Blastemhaufen genau zu lokalisieren. Gegen die Annahme, dass der beim Embryo von 13 mm Länge mit Stp bezeichnete Zellhaufen schon die erste Anlage des Muskels ist, sprach anfangs der Umstand, dass diese supponierte Muskelanlage gleichzeitig mit dem ersten Anschnitt des Stapes im Bilde erscheint, im Gegensatz zu dem eben erwähnten Bilde des Embryos von 15,25 mm. Da man nun die Schnittebene auch bei grösster Sorgfalt nie in genau gleiche Richtung bei zwei Serien bringen kann, und da auch durch die Veränderung der

Krümmungsverhältnisse des Embryokopfes bei fortschreitender Entwicklung Verschiebungen der Organe in ihrer Lage zu einander vorkommen (vergleiche meine frühere Arbeit S. 152), so suchte ich nach einem Punctum fixum nahe der Muskelanlage. Als solches glaube ich die Abgangsstelle der Chorda tympani vom Nervus facialis bezeichnen zu können. Wenn man von diesem Punkte aus die Zahl der Schnitte bis zum deutlich ausgeprägten Muskelblastem feststellt, so ergeben sich für das Stadium von 13 mm 11 Schnitte, für das von 15,25 mm 5 Schnitte und für das von 16,5 mm 3 Schnitte. Es besteht somit eine ziemlich übereinstimmende Topographie und eine anscheinend gesetzmässige Wanderung der Anlage oralwärts. Auffallend ist im Stadium von 13 mm Länge der Eintritt eines Nervenfadens in die Muskelanlage, der nicht direkt aus dem Nervus facialis, sondern aus einem Seitenast dieses Nerves entspringt. Da Fuchs den Musculus stapedius beim Kaninchen aus einem Verbindungsast des Nervus facialis mit dem Glossopharyngeusgebiet innerviert werden lässt, so glaubte ich hier im primitiven Stadium seine Angaben auch für den Schweinsembryo bestätigen zu können. Die Durchsicht aller älteren Serien zeigt indessen, dass die Muskelanlage resp. der Muskel direkt aus dem Nervus facialis versorgt wird.

Die Muskelanlage wird bei fortschreitender Entwicklung immer deutlicher gegen ihre Nachbarschaft abgegrenzt, einmal durch eigene fortschreitende histologische Differenzierung, dann auch durch Aufhellung der Umgebung, d. h. dadurch, dass die nicht zu einem bleibenden Organ werdenden Blastemzellen den Charakter indifferenten hellen Bindegewebes annehmen. Dies letztere ist besonders auch bei dem Blastem des zweiten Kiemenbogens zu beobachten. Dadurch tritt eine Sonderung der Muskelanlage vom Reichertschen Blastem auf und wir sehen in Fig. 7 beim Embryo von 20,5 mm Länge, wie die Muskelanlage gegen den Reichertschen Vorknorpel schon ziemlich gut abgesetzt erscheint. Zum Stapes bestehen noch keine Beziehungen. Diese bilden sich erst beim Embryo von 25 mm Länge (Fig. 8, 9, 10). Hier ist der Reichertsche Knorpel schon auf einer ziemlich vorgeschrittenen Entwicklungsstufe angelangt und mit dem jungknorpligen Stapes durch eine dichte Zellmasse verbunden. Diese Zellmasse als Ligamentum hyo-stapediale zu bezeichnen, halte ich

nicht für richtig. Wenn man jeden Blastemstrang, der nur im primitiven Entwicklungsstadium zu sehen ist, benennen wollte, so wäre der Namen kein Ende. Auch weckt man durch solche Bezeichnungen den Anschein, als ob es sich um Gebilde handele, die angelegt werden und dann wieder vergehen. Es handelt sich aber hier nicht um Entstehen und Vergehen, sondern um allmähliches Herausentwickeln der Organe aus einem Blastemhaufen, wobei durch nicht gleichmässige Aufhellung des unbenutzten Blastems zum indifferenten Bindegewebe vorübergehend Schnittbilder entstehen, die sehr wechselnd sind, da individuelle Verschiedenheiten und rasche Veränderungen in kleinen Zeiträumen vorkommen. Dieser Ansicht ist auch Fuchs (S. 134). Ich möchte aber noch etwas weiter gehen und auch noch andere Gebilde als nicht aufgehelltes Bindegewebe bezeichnen. Zunächst, wie eben bemerkt, das Ligamentum hyo-stapediale oder Interhyale. Der so benannte Zellkomplex ist allerdings auf einer gewissen Entwicklungsstufe deutlich zu sehen, besonders deshalb, weil er die Sehnenanlage des Musculus stapedius enthält. Wenn man die Bilder Fig. 5, 6, 7, 8, 9 der Reihe nach betrachtet, so sieht man, wie aus dem Blastemhaufen, wo Stapes, Incus und Reichertscher Knorpel zusammenstossen, sich diese Skeletteile immer deutlicher sondern, wie zwischen Reichertschem Knorpel und Stapes ein Zellhaufen übrig bleibt, in dem der in Fig. 8 mit Stp bezeichnete dunkle Komplex sich abhebt. Dieser Komplex entspricht der Spitze des Muskelkonus des Musculus stapedius, resp. seinem Sehnenende, welches nunmehr an den Stapes herantritt. Der Muskelbauch selbst ist schon deutlich gegen seine Nachbarschaft abgesetzt.

Auch ist in diesem Stadium zum erstenmale zu sehen, wie das aborale Ende des Reichertschen Knorpels mit der Labyrinthkapsel in Verbindung tritt. An dieser Verbindungsstelle ist, wie eben erwähnt, das Intercalare beschrieben worden. Durch die Verschmelzung des Reichertschen Knorpels mit der Labyrinthwand ist nunmehr eine Nische des Schläfenbeins gebildet, in welche die uns hier interessierenden Teile eingebettet sind. Sie ist das von Drüner und Fuchs sogenannte „Antrum petrosum laterale“. In dieser Nische verläuft der Nervus facialis vertikal und mit ihm der Musculus stapedius, der jetzt erst die Möglichkeit bekommt, mit dem Schläfenbein in Beziehung zu treten.

Beim Embryo von 25 mm Länge ist davon noch nichts zu sehen. Der Muskel liegt teils dem Facialis auf (Fig. 9), teils verfilzt sich seine Basis fest mit dem Nerv (Fig. 10). Aber schon im nächstfolgendem Stadium greift der Muskel hinter dem Nervus facialis herum auf die mediale Wand der Nische über (Fig. 12). Seine Sehne ist noch von dichtem Gewebe eingehüllt und viel weniger differenziert als die Muskelbasis. An allen Serien kann man beobachten, wie der Muskel an seiner Basis stets am weitesten entwickelt ist.

In Fig. 11 ist dargestellt, wie jetzt das sogen. Ligamentum hyo-stapediale nur noch schattenhaft eine Verbindung des Stapes mit dem Reichertschen Knorpel darstellt und tatsächlich nur die noch bindegewebig umhüllte Sehne des Musculus stapedius repräsentiert. Die völlige Differenzierung der Sehne ist in dem letzten Stadium von 53 mm Länge enthalten. Die Sehne erscheint im Querschnitt scharf umschrieben, weil der Bindegewebsmantel verschwunden ist (Fig. 13). Von dem Sehnenquerschnitt zieht ein Zellstrang zum hinteren Rande der Nische der Fenestra vestibuli. Ich möchte ihm aber keine Bedeutung beimessen, sondern ihn wie oben ausgeführt erklären.

Der Muskelbauch liegt dem Nervus facialis noch enge an, bezieht aber kaum mehr Ursprungsfasern von ihm. Es ist somit ein dem definitiven Zustande entsprechendes Verhalten erreicht. Das hinterste Ende des Muskelbauchs verliert sich in der Nische (Antrum petrosum laterale) und ist dabei etwas vom Nerven abgerückt, so dass eine extramuskuläre Strecke des Muskelnerves zu beobachten ist. Der Muskel inseriert jetzt an dem von den Autoren Intercalare oder Laterohyale genannten Skeletteil. In der Literatur wird die Entwicklung des aboralen Endes des Reichertschen Knorpels so dargestellt, als ob die Verbindung desselben mit dem Schläfenbein durch ein selbständig angelegtes Zwischenstück, eben das Intercalare, erfolge. Es ist darüber gestritten worden, ob dieses Zwischenstück zum Hyoidbogen oder zum Schläfenbein resp. zum periotischen Blastem gehöre. Fuchs sagt bei Besprechung dieser Frage: „Wichtig wäre es zu wissen, ob das Intercalare etwa zuerst mit der Labyrinthkapsel oder zuerst mit dem Reichertschen Knorpel verschmilzt, oder ob es mit beiden zugleich verschmilzt“ (S. 131).

In meinen Serien ist der Gang der Entwicklung so, dass, wie ich schon in meiner früheren Arbeit betonte, die Entwicklung

der Kiemenbogen und speziell des Reichertschen und Meckelschen Knorpels in oral-aboraler Richtung fortschreitet; successive lösen sich aus dem Blastem der Kiemenbogen das Blastem der Visceralknorpel und endlich diese selbst heraus. Zu einer Zeit, wo in unserem jetzigen Terrain noch alles Blastemhaufen ist, ist in der Gegend der Mundhöhle schon Knorpelbildung zu beobachten. Nun entwickelt sich in der aboralen Richtung immer mehr Blastem zu Vorknorpel resp. Knorpel. In gleicher Weise entwickelt sich das periotische Blastem zu Vorknorpel und Knorpel und schickt um den Nervus facialis herum einen Fortsatz von werdendem Knorpel dem heranrückenden Reichertschen Knorpel entgegen. Beide Teile verschmelzen und es ist gar nicht möglich, die Stelle zu bezeichnen, wo sie verschmelzen. Es gibt also kein Intercalare. Es gibt nur, wenn die Verschmelzung fertig ist, eine spangenartige Verbindung des Reichertschen Knorpels mit der Labyrinthkapsel.

Bei dieser Gelegenheit kann es kaum umgangen werden, nochmals gegen die grobmechanischen Auffassungen der Entwicklungsmechanik Front zu machen. Immer wieder stösst man in der Literatur auf Ausdrücke wie: Abschnürung, Einschnürung usw. durch Nerven und Gefässe, gerade als ob ein Kampf zwischen den Organanlagen bestände. Es ist aber unseres Erachtens keine mechanische Einwirkung der Organe auf einander, die zur definitiven Gestaltung führt, sondern es besteht eine im Organ liegende Tendenz zu typischer Gestaltung. Jedes Organ wächst aus sich heraus; keines stört das andere. Sie fügen sich vielmehr alle in das phylogenetisch erworbene Schema widerstandslos ein.

Zum Schlusse mögen noch einige Bemerkungen zum Vergleich der Entwicklung des Musculus tensor tympani mit derjenigen des Musculus stapedius am Platze sein.

Besonders auffallend ist bei diesem Vergleich die sehr frühe Anlage des Musculus stapedius. Während bei dem Embryo von 14 mm meiner früheren Arbeit weder eine als solche erkennbare Hammeranlage noch eine Hammermuskelanlage zu sehen ist, ist bei unserem Embryo von 13 mm Länge die Anlage des Stapes und des Musculus stapedius zu erkennen. Bezüglich des Stapes ist dies zum Teil darauf zurückzuführen, dass der Stapes, der, wie wir sahen, nicht vom Hyoidbogen abstammt, eine grössere

Selbständigkeit besitzt als der Hammer. Er setzt sich deutlicher ab, weil seine Nachbarschaft freier ist. Aber der Musculus stapedius ist nicht nur in diesem Stadium schon angelegt, sondern auch im folgenden von 15.25 mm so deutlich, wie nicht annähernd der Tensor tympani. Bei diesem Embryo kann man zwar schon ungefähr den Ort bestimmen, wo der Tensor tympani sich entwickeln wird. Aber wenn man diese Verhältnisse mit der Fig. 6 vergleicht, wo nicht nur die Muskelanlage als solche deutlich erkennbar ist, sondern auch der Muskelnerv, so ist der Unterschied zugunsten des Musculus stapedius ganz eklatant. Es ist auffallend, dass sich die Autoren, soweit sie den Musculus stapedius flüchtig erwähnen, in umgekehrtem Sinne äussern. Broman betont ausdrücklich (S. 574), „dass der Musculus tensor tympani angelegt wird, ehe noch eine Andeutung des Musculus stapedius existiert". Allerdings sahen wir schon, dass der ersten Anlage des Muskels bisher niemand nachging. Broman hat an menschlichen Embryonen studiert. Es müsste um die Gegensätze zu versöhnen, die Annahme gemacht werden, dass derartig grosse und fundamentale Unterschiede zwischen Menschen- und Tierembryonen bestehen.

Ein zweiter Punkt der Unterscheidung ist darin gegeben, dass der Musculus tensor tympani und der Hammer genetisch in inniger Beziehung zueinander stehen. Sie sind gewissermassen aus einem Guss, aus demselben Blastem geschaffen. Der Musculus stapedius dagegen ist ein echter Abkömmling des Hyoidbogens und tritt erst sekundär mit dem Stapes, der dem periotischen Blastem entstammt, in Verbindung.

Drittens endlich findet beim Musculus stapedius keine wesentliche Verlagerung der ersten Anlage statt, d. h. derjenigen Blastemmasse, welche zuerst als Muskelanlage zu identifizieren ist. Ob nicht in noch früheren Stadien ein enger begrenztes gemeinsames Ursprungsgebiet für alle vom Nervus facialis versorgten Muskeln nachweisbar ist, sowie eine sekundäre Verlagerung der im definitiven Zustand so weit auseinanderliegenden Muskeln, konnte an unseren Embryonen nicht entschieden werden. Wahrscheinlich sind Säugetierembryonen überhaupt nicht geeignet zur Erforschung dieser Frage; will man aber niedrigere Tierformen im embryonalen Zustand heranziehen, so muss wieder die ganze komplizierte Erörterung über homologe Skeletteile und Organe

aufgerollt werden. Die Verhältnisse liegen hier viel komplizierter als am Auge, wo es Nussbaum[1]) bekanntlich gelang, sehr interessante Verlagerungen der Muskulatur nachzuweisen.

Von Anfang an ist das Terrain, in dem sich die Entwicklung abspielt, gegeben. Wie wir sahen, findet eine geringe Wanderung der Muskelanlage oralwärts statt und eine gewisse Drehung des Muskels in der Weise, dass die Achse seiner Pyramide mit ihrem basalen Ende nach hinten (aboralwärts) verschoben wird. Aber diese Drehung ist gar nicht zu vergleichen mit der Verlagerung, die die Anlage des Musculus tensor tympani bei dem Längenwachstum der mehr oralen Partien des Kiemenbogens erleidet.

Beiden Muskeln gemeinsam ist die Art der Entwicklung der an ihrem Platz angelangten Anlage zum Muskel. Bei beiden wird aus dem Blastem die Muskelfaser zuerst da entwickelt, wo der aborale Pol der Anlage sich befindet; das ist beim Musculus stapedius die Basis des Muskelkegels, die dem Nervus facialis aufsitzt. Bei beiden schreitet dann die Entwicklung der muskulären Elemente in aboral-oraler Richtung fort, so dass bei beiden, dem Nussbaumschen Gesetz entsprechend, die intramuskuläre Nervenstrecke in derselben Richtung laufend zu beobachten ist.

Endlich gewinnen beide Muskeln dadurch erst den Anschluss an den Knochen, dass der Knochen nischenförmig um sie herumwächst. Bei beiden ist also der Ursprung vom Schläfenbein ein sekundärer.

[1]) M. Nussbaum. Die Entwicklung des Auges im Handbuch der Augenheilkunde von Graefe-Saemisch.

Erklärung der Abbildungen auf Tafel III.

Fig. 1. Embryo von 10,5 mm Scheitel-Steisslänge. Schnitt 123. Beschreibung siehe Seite 54.
Fig. 2. Embryo von 13 mm Länge. Schnitt 13. Beschreibung s. S. 54.
Fig. 3. Embryo von 13 mm Länge. Schnitt 22. Beschreibung s. S. 55.
Fig. 4. Embryo von 15,25 mm Länge. Schnitt 186. Beschreibung s. S. 56.
Fig. 5. Embryo von 15,25 mm Länge. Schnitt 195. Beschreibung s. S. 56.
Fig. 6. Embryo von 15,25 mm Länge. Schnitt 203. Beschreibung s. S. 57.
Fig. 7. Embryo von 20,5 mm Länge. Schnitt 250. Beschreibung s. S. 57.
Fig. 8. Embryo von 25 mm Länge. Schnitt 284. Beschreibung s. S. 58.
Fig. 9. Embryo von 25 mm Länge. Schnitt 290. Beschreibung s. S. 59.
Fig. 10. Embryo von 25 mm Länge. Schnitt 296. Beschreibung s. S. 59.
Fig. 11. Embryo von 30 mm Länge. Schnitt 256. Beschreibung s. S. 60.
Fig. 12. Embryo von 30 mm Länge. Schnitt 263. Beschreibung s. S. 60.
Fig. 13. Embryo von 53 mm Länge. Schnitt 259. Beschreibung s. S. 61.
Fig. 14. Embryo von 53 mm Länge. Schnitt 267. Beschreibung s. S. 61.
Fig. 15. Embryo von 53 mm Länge. Schnitt 276. Beschreibung s. S. 62.

Zeichenerklärung.

A = Erster Kiemenbogen.
a = Arterielles Gefäss, aus der Carotis primitiva stammend.
B = Zweiter Kiemenbogen.
Bl = Blastem des Reichertschen Knorpels.
ch = Chorda tympani.
f. c. = Fenestra cochleae.
f. v. = Fenestra vestibuli.
Gl = Ganglion aus dem Glossopharyngeusgebiet.
gl = Ganglion aus dem Plexus tympanicus.
J = Incus.
L L' = Labyrinth.
Lk = Labyrinthkapsel.
M = Malleus.
N^5 = Nervus trigeminus.
N^7 = Nervus facialis.
n = Verbindungsnerv zwischen N^7 und dem Glossopharyngeus.
P = Paukenhöhle resp. erste Schlundtasche (I).
Re = Reichertscher Knorpel resp. Blastem.
St = Stapes.
Stp = Musculus stapedius resp. Anlage desselben.
V. j. = Vena capitis lateralis sive Vena jug. primitiva.
I = Erste Schlundtasche.

Über eine feine Struktureigentümlichkeit der Epithelzellen der Gallenblase.[1]

Von

Dr. G. D'Agata

Ehren-Assistenten am Institut für allgemeine Pathologie und Histologie zu Pavia (Vorstand Prof. C. Golgi).

Mit 2 Textfiguren.

Nach den wichtigen Mitteilungen Golgis (1) über den inneren Netzapparat der Nervenzellen hat eine ganze Reihe von Untersuchern diese Struktureigentümlichkeit in zahlreichen anderen Zellelementen, sowohl normalen als pathologischen, zur Anschauung gebracht.

Es mögen hier in chronologischer Aufeinanderfolge erwähnt werden: die Untersuchungen Verattis (2) über die Nervenzellen des Sympathicus, jene von Pensa (3) über die Zellen der Nebennieren und von Negri (4) über die Zellen des Pankreas, des Parotis, der Schilddrüse, des Epithels der Nebenhoden und des Primäreies.

Auf diese Studien folgten die Untersuchungen Pensas (5) über die Zellen der Nierenkapseln und der Knorpelzellen, jene Verattis (6) über die Muskelfasern, ferner die Studien Marenghis (7) über die Zellen der Cutis bei Ammocoetes branchialis, jene von Gemelli (8) über die Zellen der glandulären Partie der Hypophyse, von Ancona (9) über jene der Tränendrüse, von Brugnatelli (10) über die Nierenzellen, von Stropeni (11) über die Leberzellen, von Vecchi (12) über die Deciduazellen, von Bizzozero (13) über die Zellen der Talgdrüsen, von Maccabruni (14) über die Megaryocyten, von Riquier (15) über die Luteinzellen, von Lucioni (16) über die Zellen der weichen Muttermale. Ein möglicherweise dem Golgischen entsprechender Netzapparat ist ferner von Sinigaglia (17) in den roten Blutkörperchen der Amphibien beschrieben worden.

Wie man sieht, ist es gelungen, den inneren Netzapparat bei einer grossen Anzahl von verschiedenartigen Gebilden zur

[1] Die mikroskopischen Präparate sind in der Sitzung vom 12. Juli 1910 der „Societa Medico-Chirurgica" zu Pavia demonstriert worden.

Anschauung zu bringen; ja, selbst unter pathologischen Verhältnissen ist derselbe — mehr oder weniger modifiziert — angetroffen worden. Ferner ist der Apparat auch zum Gegenstand von Studien geworden in verschiedenen Funktionsperioden mancher Kategorien von Gebilden. So hat Golgi (18) im vergangenen Jahre Bericht erstattet über die Veränderungen des Netzapparates der Magenschleimhautzellen, zusammenhängend mit den die Gestalt und Zusammensetzung der Epithelien betreffenden, mit der Schleimentartung derselben verknüpften Modifikationen.

Wie ich bereits bekannt gemacht habe, ist es mir durch einfaches Auskratzen möglich gewesen, in den Magenschleimhautzellen von Triton beständig eine Änderung der Gestalt und Lage des Netzapparates je nach den verschiedenen biologischen Zuständen der Epithelien zu Gesicht zu bekommen (19).

Vorliegende kurze Mitteilung hat nun den Zweck, auf das am inneren Netzapparat der Epithelzellen der Gallenblase Festgestellte aufmerksam zu machen. Ich halte es insbesondere für angezeigt, die von mir erzielten Resultate bekannt zu machen, weil Policard (20) in letzter Zeit in der „Société de Biologie" die Mitteilung gemacht hat, es sei ihm möglich gewesen, in den Epithelzellen der Gallenblase ein angeblich in der Basalpartie der Gebilde vorkommendes „dispositif mitochondrial" darzustellen.

Nach Policard zeigt sich diese mitochondriale Anordnung aus dünnen, unregelmässig verteilten granulösen bezw. varikösen Fäden von verschiedener Länge und Dicke zusammengesetzt.

Mit Hilfe des neuen Golgischen Verfahrens (arsenige Säure) habe ich bei verschiedenen Tierarten — namentlich Meerschweinchen — einen ächten inneren Netzapparat zur Wahrnehmung bringen können, morphologisch und topographisch differenzierbar von jenem von dem französischen Forscher beschriebenen.

Dieser Apparat erscheint als ein einfacher, aus einigen, mehr oder weniger groben, miteinander zu einem unregelmässig gestalteten, nicht sehr komplizierten Netzwerk verflochtenen Fäden bestehend. In den durch Schaben der Schleimhautoberfläche gewonnenen Epithelfragmenten erscheint der Apparat als ein offener, unregelmässig gestalteter Ring, aus Fäden zusammengesetzt, die sich miteinander zu Gebilden verflechten, ähnlich den in Fig. I — auf die ich verweise — dargestellten. Dieses Geflecht liegt in der zwischen dem Kern und dem freien Rande der Zellen befind-

lichen Partie. Von einer solchen Lage überzeugt man sich leicht an senkrecht zur Schleimhautoberfläche geführten Schnitten (s. Fig. II).

Dieser endocelluläre Apparat ist in bezug auf Gestalt, Sitz und sonstige Beziehungen konstant.

Fig. I *Fig. II*



Ich halte es für unnütz, auf die Morphologie des von mir zur Anschauung gebrachten Apparates hier näher einzugehen. Hervorheben möchte ich nur, dass der von mir erhobene Befund sich wohl kaum mit dem von Policard mitgeteilten identifizieren lässt.

Es liefert dies einen neuen Anhaltspunkt für die Annahme, dass der Netzapparat und der mitochondriale zwei verschieden beschaffene und verschieden zu deutende Bildungen darstellen, eine Auffassung, die von Golgi (1) vertreten wurde und zu deren Gunsten die Erfahrungen Veratti's (6) und Perroncitos (21) — denen ich jetzt vorliegenden bescheidenen Beitrag hinzufüge — sprechen dürften.

Literaturverzeichnis.

1. Golgi: Boll. Societá Medico-Chirurg. di Pavia 1898—1899.
   Derselbe: Anat. Anz., Verhand. d. Anat. Gesell. 1900.
   Derselbe: Boll. Societá Medico-Chirurg. di Pavia 1908.
2. Veratti: Anat. Anzeiger, Vol. XV, 1898.
3. Pensa: Boll. Societá Medico-Chirurg. di Pavia 1899.
4. Negri: Boll. Societá Medico-Chirurg. di Pavia 1909.
5. Pensa: Boll. Societá Medico-Chirurg. di Pavia 1901.
6. Veratti: Boll. Societá Medico-Chirurg. di Pavia 1909.
7. Marenghi: Memorie R. Istit. Lombardo di Scienze e Lettere 1903.
8. Gemelli: Boll. Societá Medico-Chirurg. di Pavia 1900.

9. Ancona: Dissert. laurea Pavia 1909.
10. Brugnatelli: Boll. Societá Medico-Chirurg. di Pavia 1908.
11. Stropeni: Boll. Societá Medico-Chirurg. di Pavia 1908.
12. Vecchi: Boll. Societá Medico-Chirurg. di Pavia 1908.
13. Bizzozero e Botterselle: Arch. Scienze Mediche, No. 12, 1909.
14. Maccabruni: Boll. Societá Medico-Chirurg. di Pavia 1909.
15. Riquier: Boll. Societá Medico-Chirurg. di Pavia 1909.
16. Lucioni: Arch. Scienze Mediche, No. 21, 1909.
17. Sinigaglia: Arch. Scienze Mediche, No. 29, 1910.
18. Golgi: Boll. Societá Medico-Chirurg. di Pavia 1909.
19. D'Agata: Boll. Societá Medico-Chirurg. di Pavia 1910.
20. Policard: Compt. rend. Société de Biologie, Paris, No. 24, 1909.
21. Perroncito: Atti Reale Accadem. dei Lincei 1910.

Der Einfluss der Spermatozoiden auf die Blastula II.

Von

J. H. F. Kohlbrugge.

Mit 2 Textfiguren.

Unter dem gleichen Titel brachte ich im vergangenen Jahre Mitteilungen über das Eindringen der Spermatozoiden in die Blastula bei Fledermäusen. Ich zeigte, dass, wenn diese sich bereits so weit entwickelt hat, dass das Entoderm ausgebildet ist und der embryonale Knoten sich deutlich vom Trophoblast abhebt, immer neue Spermien in die Zellen des Embryo eindringen. Ich sprach am Schluss den Wunsch aus, dass durch Nachprüfung bei anderen Tieren recht bald festgestellt werden möchte, ob hier eine Erscheinung vorliegt, die für alle Säugetiere gilt.

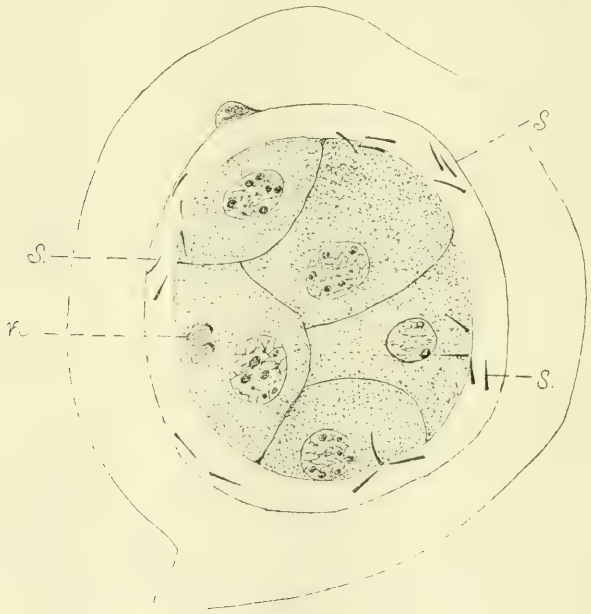

Fig. 1.

Inzwischen hatte ich Gelegenheit, diese Verhältnisse bei Kaninchen nachzuprüfen. Es wurden die Weibchen eine be-

stimmte Anzahl Stunden nach der persönlich beobachteten Begattung getötet und dann der Geschlechtsapparat in Schnittserien zerlegt, um festzustellen, was aus den Spermatozoiden geworden war, die in die Vagina ejakuliert waren. Es war mir besonders darum zu tun, festzustellen, ob die Spermien auch, noch vor Ausbildung der Blastula, in die sich teilenden Furchungskugeln eindringen. Dies geschieht, wie ich früher hervorhob, bei Fledermäusen nicht, bei diesen ist auch die Morula noch lange von der Zona pellucida umschlossen, und diese scheint ausser dem ersten befruchtenden Spermatozoid keine weiteren durchzulassen. Man kann dies als feststehend annehmen, da mir sehr viele Eier aus allen Stadien vorliegen, in denen niemals Spermien gefunden wurden, so lange die Zona sie umgab.

Bei Kaninchen verhält sich die Sache ganz anders. Die Eier zeigen zwar stets die Zona bei den hier beobachteten Stadien von 2, 4, 6, 8 Furchungskugeln, aber diese Zona hält die Spermatozoiden nicht zurück. So lange nur zwei Furchungskugeln vorhanden sind, sieht man zwar zuweilen einige Spermien in der Zona, aber niemals in den Furchungszellen oder zwischen diesen. Ist die Teilung aber weiter fortgeschritten (4, 6, 8 Zellen), dann zeigt fast jeder Durchschnitt solch eines Eies mehrere Spermien. Die meisten findet man am Innenrande der Zona und also zwischen dieser und den Eizellen, andere sind aber bereits in diese Zellen eingedrungen. Die beiden Abbildungen zeigen dies deutlich, die eine zeigt vier, die andere sechs Zellen. Diese sind von der Zona umschlossen, der zuweilen noch Zellen der Granulosa anliegen, und das ganze wird von einer zweiten Schicht (Aussenzona) umhüllt, welche weit dicker ist als die eigentliche Zona. Kirkham[1]) gab vor kurzem Abbildungen der Eier von Mäusen, die die gleiche doppelte Umhüllung zeigen.

24 Stunden nach der Cohabitation fand ich nur zwei Zellen, nach 30 Stunden deren vier und nach 48 Stunden sechs bis acht. Es scheint, dass die Spermien in dem Protoplasma zu kleinen, länglichen, tonnenförmigen Gebilden anschwellen, die das Chromatin nur an dem einen Pol zeigen. Solche wurden in beiden Figuren abgebildet und mit K bezeichnet. Ich habe sie nirgends in die

[1]) Maturation of the Egg of the white mouse. Transactions Connecticut Academy, Vol. XIII, p. 65, 1907, Textfigur 1—4.

Kerne der Zellen eindringen sehen, auch sah ich nicht, dass sie sich diesen Kernen anlegten wie bei den Fledermäusen. Ich kann noch hinzufügen, dass bei älteren Stadien, also bei der eigentlichen Blastula, ebensogut Spermien in deren Zellen treten, wie dies für Fledermäuse festgestellt wurde. Damit ist nun wahrscheinlich gemacht, dass gleiches für alle Säugetiere gilt; es werden jetzt die Haifische bearbeitet, über die ich später berichten werde.

Fig. 2.

Ich fasse diese Erscheinung so auf, dass die Spermatozoiden einerseits als Aktivitäts- oder Energiespender zu betrachten sind, welche die Eizellen reizen, zur Teilung anregen, andererseits nehme ich an, dass die Spermatozoiden dem Ei Nahrungsstoffe zuführen, so lange dieses noch frei schwebt, also noch nicht mit der Uteruswand verklebt ist. Legt sich das Ei aber an die Mucosa an, dann spielen die Spermien wieder eine Rolle bei dieser Verklebung oder Umwachsung (Einbettung), wie ich bei Fledermäusen gezeigt habe. Bei Kaninchen konnte ich diese Stadien noch nicht beobachten.

Ob das Eindringen der Spermien auch irgend welche Rolle bei der Vererbung spielt, ist natürlich auf dem bisher befolgten Wege nicht zu ermitteln; das wird sich nur durch das Experiment feststellen lassen, indem man ein zweites vom ersten ganz verschiedenes Männchen einige Stunden nach der Befruchtung zu dem Weibchen lässt, oder dessen Samen künstlich injiziert. Ob auf diesem Wege etwas zu erreichen ist, bleibt abzuwarten. Die ersten Schritte in dieser Richtung sind getan, aber ich fürchte dabei auf grosse Schwierigkeiten zu stossen, die auseinanderzusetzen hier wohl nicht der Ort ist.

Utrecht, den 15. Dezember 1910.

Aus der Universitäts-Augenklinik in Freiburg i. Br. (Direktor: Geheimrat Professor Dr. Th. Axenfeld).

Über die Entstehung des melanotischen Pigmentes im Auge der Wirbeltierembryonen und in Chorioidealsarkomen.

Von

Dr. **Aurel v. Szily**, Privatdozent und I. Assistent der Klinik.

Hierzu Tafel IV—VII.

Inhalt:

Seite

I. Einleitung 87
II. Beschreibender Teil 105
III. Kritischer Teil 129
IV. Zusammenfassung 145
V. Literatur 147
VI. Tafelerklärung 153

1. Einleitung.

Die dunklen Pigmente, die sogenannten Melanine, erfreuen sich einer weiten Verbreitung in der Tierreihe. Die dunklen Farbstoffe der Tegumente und Tegumentanhänge von Vertebraten und Avertebraten, die gefärbten Inhaltsbestandteile aller gewöhnlichen Pigmentzellen des Bindegewebes, ferner der Chromatophoren, der Zellen des Pigmentepithels der Retina, der melanotischen Tumoren usw. gehören alle in diese Gruppe hinein.

Unsere Kenntnisse über die Genese der eben erwähnten schwarzen Farbstoffe müssen aber noch recht dürftige genannt werden.

Soviel steht wohl fest, dass die von vielen Seiten her in Angriff genommene chemische Analyse der natürlichen Farbstoffe noch zu keiner einwandfreien Lösung der Frage nach der Herkunft des Melanins geführt hat. Während man früher nicht daran zweifelte, dass die dunklen Pigmente der Haut, sowie auch der Hautgebilde dem Blutfarbstoff entstammen, neigt man heute

einer anderen Ansicht zu. Man glaubt nicht mehr, dass sie einfach aufgespeicherte Abkömmlinge der Blutfarbstoffe sind, sondern führt sie mit Vorliebe auf komplizierte lokale Stoffwechselvorgänge in der betreffenden pigmentführenden Zelle selbst zurück.

Die Beweise, welche als Stütze für die Annahme einer autochthonen Bildung des Pigments in der Zelle angeführt und gegenüber ihrer Abstammung aus dem Blutfarbstoffe geltend gemacht werden, sind zweierlei Art. Der erste Beweis ist ein negativer, und bezieht sich darauf, dass die sogenannten „Melanine" im Gegensatz zu den Blutfarbstoffen kein Eisen enthielten. Dieser Beweis ist jedoch kein zwingender. Ich erwähne bloss, dass z. B. M. B. Schmidt (104—106; 1889—1900) und E. Neumann (82; 1888) an sicher hämatogenen Pigmenten den Mangel an Eisen nachweisen konnten. Fehlender Eisengehalt kann also zur Entscheidung der Frage weder in dem einen, noch im andern Sinne verwendet werden, denn es kann sich ja immerhin beim Melanin um ein spätes, jenseits der Hämosiderinreaktion befindliches Stadium des Blutpigmentes handeln (Schmidt).

Einen viel wichtigeren Beweis für die mögliche Unabhängigkeit der Melaninentstehung vom Blutfarbstoff bildet der positive Nachweis der Bildung von melaninähnlichen Stoffen aus gewöhnlichem Eiweiss, wonach alle bisher bekannten tierischen Farbstoffe auf eine chromogene Gruppe des Eiweissmoleküls als Muttersubstanz zurückzuführen wären. Aber auch dieser Beweis ist kein unfehlbarer und der Skeptiker wird mit Recht zuvor noch den Nachweis der chemischen Identität des künstlichen Melaninfarbstoffes mit dem natürlichen Melanin einfordern dürfen.

Ein solcher Beweis ist jedoch schon deshalb mit den grössten Schwierigkeiten verbunden, weil es sich gezeigt hat, dass von den bisher untersuchten pathologischen und normalen Melaninen nicht zwei die gleiche Zusammensetzung haben.

Die grosse Bedeutung, welche den Fermenten im Chemismus der Zelle zukommt, liess endlich in einigen Forschern die Vermutung aufkommen, dass auch bei der Bildung der mannigfaltigen Farben in der Natur fermentative Vorgänge eine Rolle spielen. Bertrand (11; 1896) verdanken wir die Entdeckung, dass gewisse Pflanzen ein oxydatives Ferment (Tyrosinase) enthalten, das Tyrosin unter Bildung dunkler gefärbter Substanzen zu oxydieren vermag. Seither ist der Nachweis der Tyrosinase in den Körpersäften und

Organextrakten der verschiedensten Pflanzen und Tiere gelungen. Die Umwandlung des Tyrosins in künstliches Melanin unter Einwirkung der Tyrosinase erfolgt unter Abgabe von Wasserstoff und Aufnahme von Sauerstoff ohne eine wesentliche Verschiebung des Verhältnisses zwischen Stickstoff und Kohlenstoff.

Das von C. Neuberg (83; 1908) aus einem melanotischen Nebennierentumor gewonnene Organextrakt blieb zwar ohne Einfluss auf das Tyrosin, vermochte jedoch auf Adrenalin und p-Oxyphenyläthylamin unter Farbstoffbildung einzuwirken. Eine weitgehende Bedeutung erhält aber diese Feststellung durch die Angaben Halles, wonach das Adrenalin in dem tierischen Organismus über die Stufe des p-Oxyphenyläthylamins aus Tyrosin entsteht.

Nach Jäger (53; 1909) ist die Melaninproduktion bei der Melanosarkomatose chemisch charakterisiert als ein oxydativer Umwandlungsprozess des Suprarenins, der im Zytoplasma unter der Wirkung spezifischer Zellfermente abläuft. Die chemische Auslösung des Farbstoffes erfolgt nach der Meinung dieses Autors auf enzymatischem Wege, wobei ihn dann die Zelle selbst synthetisch durch ihre spezifische Tätigkeit erzeugt: eine autochthone, metabolische Pigmentbildung (S. 86).

O. v. Fürth (24; 1909), dem wir zahlreiche wertvolle Untersuchungen über die Synthese der tierischen Farbstoffe verdanken, zerlegt die Prozesse physiologischer und pathologischer Melaninbildung auf Grund der bisherigen Erfahrungen in zwei Phasen:

1. Die Abspaltung zyklischer Komplexe aus dem Eiweissmolekül, wobei an die Mitwirkung autolytischer Fermente gedacht werden könnte und
2. die Überführung dieser zyklischen Komplexe durch die Wirkung oxydativer Fermente in Melanine.

   Es erscheint nach v. Fürth nicht unwahrscheinlich, dass dieser Vorgang zuweilen noch dadurch kompliziert wird, dass
3. accessorische Gruppen (schwefelhaltige und eisenhaltige Komplexe und möglicherweise auch verzweigte aliphatische Ketten) in den Kondensationsprozess einbezogen werden.

Diese eben erwähnte Anschauung v. Fürths, welche die herrschende Ansicht der physiologischen Chemiker über das Wesen und die Entstehungsbedingungen der Melanine treffend

kennzeichnet, besitzt selbstverständlich bloss den Wert einer glücklich gewählten Arbeitshypothese. Ihre Richtigkeit werden erst weitere Untersuchungen beweisen müssen.

In der allerletzten Zeit gelang es nun H. Eppinger (20; 1910), einen sicheren Beweis für die Entstehung des Melanins aus dem Tryptophan zu erbringen. Er konnte in einem pathologischen Falle von Melaninbildung einen Zwischenkörper isolieren, der leicht unter Kondensation, bei gleichzeitiger Oxydation in einen schwarzen Farbstoff übergeht, ähnlich wie Anilin in Anilinschwarz. Es bleibt abzuwarten, ob die von Eppinger beschriebene Substanz auch alle Fälle von normaler Pigmentbildung zu erklären vermag.

Aber selbst eine eindeutige Beantwortung der hier ihrer Lösung harrenden wichtigen chemischen Fragen vorausgesetzt, muss bei Zeiten davor gewarnt werden, die Ergebnisse der Laboratoriumsversuche auf Vorgänge zu übertragen, wie sie im lebenden Organismus stattfinden. Diese Versuchung ist leider gross und nur allzuleicht wird der physiologische Chemiker, vertrauend auf seine ungleich exakteren Methoden, den Chemismus des Laboratoriums auf die lebendige Tier- und Pflanzenwelt uneingeschränkt übertragen wollen. Auf der anderen Seite blickt der Morphologe mit Anerkennung und Zuversicht auf die schönen Erfolge des Biochemikers, der ihn durch Versuche in vitro über den Abbau und die Synthese aller im Organismus vorkommenden Stoffe belehrt. Fehlte es doch selbst von seiten ausgezeichneter Morphologen nicht an der Mahnung: „Physikalische und chemische Betrachtungsweise sind auszubauen und gegenüber der morphologischen in den Vordergrund zu stellen" (Albrecht in „Zellular-Pathologie", 3; 1907).

Es wäre jedoch sicherlich gefehlt, wenn wir den Sinn dieser Worte Eugen Albrechts so deuteten, als müssten bei der Entscheidung biologischer Fragen morphologische Momente hinter die Resultate der physikalisch-chemischen Experimente zurücktreten. Ein solches Prinzip ist bei Vorgängen, soweit sie sich innerhalb der Zelle abspielen, nicht am Platze. Hier gehen morphologische und chemische Veränderungen Hand in Hand und es ist die Aufgabe des Biologen, den Zusammenhang dieser beiden Vorgänge zu erkennen und ihrer Bedeutung nach im einzelnen richtig zu würdigen. Dass hierbei je nach der Arbeitsrichtung des betreffenden Forschers bald die eine, bald die andere

Seite der Frage über Gebühr in den Vordergrund tritt, ist leicht denkbar. Es muss also hier, wie auf allen wissenschaftlichen Grenzgebieten, von Zeit zu Zeit von sachkundiger Hand die Bilanz gezogen werden, um auch dem mehr spezialistisch geschulten Forscher über den tatsächlichen Bestand des wissenschaftlichen Schatzes zu orientieren.

In der Pigmentfrage steht augenblicklich infolge von zahlreichen wichtigen Feststellungen die chemische Betrachtungsweise im Vordergrund und man hört nicht selten die Behauptung, es sei zwecklos, an die Lösung des Problems der Melaningenese anders als mit rein chemischen Methoden heranzutreten.

Es ist daher vielleicht zeitgemäss, dieser fälschlichen Anschauung gegenüber dem vernachlässigten morphologischen Standpunkt erneute und gebührende Geltung zu verschaffen.

Der morphologischen Bearbeitung der Frage nach der Pigmentgenese ergibt sich aber meines Erachtens eine Fragestellung von selbst, die ich in den folgenden zwei Punkten festlegen möchte:

1. liegt den durch die Chemiker isolierten Melaninkörnern ein heterogenes, etwa eiweissartiges Stroma zugrunde?
2. wenn ja, von welchem Teile der Zelle, resp. von welcher Zellgruppe sind diese Stromata herzuleiten?

Als Vorläufer der Ansicht, dass in den Granulis der echten Pigmentzellen organisierte lebende Teile vorliegen, ist vor allem der Begründer der „Granulalehre“ Altmann selbst zu nennen. Aber erst Reinke (97; 1894) hat den einwandfreien Nachweis erbracht, dass es sich, wenigstens in den von ihm untersuchten Fällen von Pigmentierung, nicht bloss um eine körnige Farbstoffabscheidung handelt, sondern um wirkliche Granula, d. h. um Organellen, an welche der Farbstoff gebunden ist. Er hat bekanntlich bei den Pigmentzellen der Salamanderlarve nachgewiesen, dass der Farbkörper durch Oxydation zerstört werden kann und dass alsdann ungefärbte Granula hinterbleiben, welche ihrerseits durch Safranin tingierbar sind.

Nach Galeotti (25; 1895) sollen bei Kröten und Froschembryonen in den Epithelzellen mit Fuchsin darstellbare Körnchen vorkommen, die sich späterhin in echtes Pigment verwandeln. Form und Anordnung dieser Körnchen lässt nach Galeotti keinen Zweifel zu, dass es sich um Jugendzustände des Pigments handelt.

Auf ähnliche Weise geht auch nach Alfred Fischel (21: 1896) die Entwicklung des Pigments vor sich. Er fand, dass sich innerhalb der späteren Pigmentzellen in immer reichlicherer Weise Körnchen entwickeln, die anfangs lichter sind und erst später eine dunklere Färbung annehmen. Diese helleren Körnchen sieht Fischel als Pigmentbildner an, die durch spezifische Umwandlung oder Zusammensetzung mit einem Farbstoff zu Pigment werden.

Nach Leydig, Reinke u. a. sollen die Augen albinotischer Tiere in den Retinaepithelien an Stelle der gefärbten Körperchen ungefärbte gleicher Art aufweisen.

Es scheint danach zweifellos zu sein, dass gewisse Pigmentzellen und besonders die typischen Chromatophoren besondere Granula hervorbringen, in welchen sich die Farbstoffbildung lokalisiert, und die daher als primitive, farblose Pigmentträger zu bezeichnen sind. Inwieweit freilich die Körner aktiv an der Farbstoffbildung beteiligt sind, bleibt auf Grund dieser Untersuchungen nach wie vor unentschieden.

Die zweite wichtige Frage, die hier noch von morphologischer Seite ihrer Beantwortung harrt, ist die: von welchem Teile der Zelle resp. von welcher Zellgruppe sind diese Stromata herzuleiten?

Für die grössere Zahl der Autoren, die die Pigmentfrage mit der Bioblastenlehre Altmanns in Beziehung bringen, ist die nächstliegende Annahme die, dass die Stromata unabhängig vom Zellkern im Cytoplasma entstehen. Zwar konnten am Zellkern die verschiedensten Veränderungen in der Färbbarkeit, in der Form und Zahl der Nukleolen usf. erkannt werden, aber der Nachweis einer direkten Beteiligung des Zellkerns an der Bildung der Primärgranula ist bisher nicht gelungen. Den darauf bezüglichen Angaben von Galeotti (25; 1895) stehen ebenso bestimmte negative Erhebungen von M. Heidenhain (41; 1907) gegenüber.

Es wurde daher auch Behauptungen, die den Zellkern zur Pigmentbildung in Beziehung brachten, bis auf den heutigen Tag wenig Beachtung geschenkt. Wir müssen aber an diese Frage schon deshalb ausführlicher herantreten, weil sie in Verbindung steht mit jenem wichtigen allgemein-biologischen Problem über die bisher noch wenig bekannte Wechselbeziehung zwischen Protoplasma und Zellkern, auf die ich weiter unten noch näher zu sprechen komme.

Von den älteren Beobachtern, die für eine Beteiligung des Zellkerns an der Pigmententstehung eintraten, ist vielleicht an erster Stelle Mertsching (72; 1889) zu nennen. Er stützt seine Ansicht durch Befunde an den Querschnitten der Haarrinde und an Melanosarkomzellen, wo nach seiner Meinung das Pigment zuerst in der sogenannten Kernmembran auftreten soll. Bei Mertsching finde ich zuerst die Ansicht deutlich ausgesprochen, der wir im folgenden noch öfters begegnen werden, dass die Pigmentbildung im Bindegewebe ebenso wie in der Epidermis in Beziehung zum Zerfall der Zelle, in erster Linie des Zellkerns steht.

Weitere Angaben über Pigmenteinschlüsse in den Zellkernen der verschiedensten Tierarten haben Steinhaus, Leydig, Maurer, Ajello, Rosenstad u. a. gemacht. Bei der Bewertung solcher Behauptungen ist aber grösste Vorsicht geboten, weil infolge der bekannten Anlagerungen des Pigmentes an die Kernmembran eine Entscheidung der Frage, ob es sich im gegebenen Falle tatsächlich um eine intranukleäre Lagerung der Pigmentkörnchen handelt, oft mit den grössten Schwierigkeiten verbunden ist. Gelegentlich seiner Untersuchungen über die Beziehungen zwischen den Pigmentbändern des Mantels und denen der Schale bei Helix nemoralis L. und hortensis Müller, hat Distaso (17; 1908) einen direkten Zerfall des Kerns in Pigment beobachten können.

Unter den Dermatologen hat sich namentlich Jarisch (56; 1892) auf Grund seiner Befunde an Schwänzen von etwa 15 bis 20 mm langen Tritonlarven zugunsten der Herkunft des Pigments aus Kernsubstanz ausgesprochen, ohne indes wirkliche Beweise für die Richtigkeit seiner Anschauung geliefert zu haben.

Für das Melanosarkom hat vielleicht zuerst Lukjanow (68; 1891) den Pigmentierungsvorgang als einen teilweisen oder vollständigen Kerntod aufgefasst, wobei die freigewordenen Plasmosomen sich zum Pigment umwandeln sollten.

Ausser den technischen Schwierigkeiten, welche bei der Entscheidung der Frage über den Austritt von Kernteilchen ins Cytoplasma eine glatte, einwandfreie Beurteilung sehr erschwerten, standen für eine ganze Reihe von Forschern einer solchen Möglichkeit von vornherein noch andere, nicht weniger wichtige theoretische Bedenken entgegen.

Ich erinnere bloss an jene verbreitete Anschauung, die bis zur neuesten Zeit in Heidenhain (41; 1907) ihren gewichtigsten Vertreter fand, wonach der Kern innerhalb des Zellprotoplasmas in der Teilungsruhe in vollständigem Zustande der Untätigkeit verharren soll. Er bildete sozusagen den ruhenden Punkt innerhalb des funktionierenden Protoplasmas. Die Aufgabe des Zellkerns beschränkt sich nach dieser Auffassung ausschliesslich auf den schöpferischen Akt der Erzeugung neuer lebender Teile. Demnach wäre der Kern im Wechselverhältnis mit dem Protoplasma in den meisten Fällen, vielleicht nur mit Ausnahme der Drüsenzellen im Sekretionszustand, allein der nehmende Teil, der aus dem Gesamtstoffumsatz der Zelle für seinen Bestand und für die Bewahrung seiner spezifischen Qualität gewissermaßen den grösseren praktischen Vorteil zöge.

Als besonders wichtige und lehrreiche Beweise für die Bedeutung des Kerns in der Zelle werden die schönen Experimente M. Nussbaums (85; 1885) und A. Grubers (33; 1883) angeführt, welche den einwandfreien Beweis lieferten, dass kernlose Teilstücke von Infusorien unfehlbar zugrunde gehen. A. Gruber schliesst aus seinen Versuchen an „Actinophrys", dass der Kern keine Bedeutung für diejenigen Funktionen des Zellkörpers hat, welche nicht direkt in Beziehung zur Fortpflanzung stehen, also zur Bewegung (Pseudopodienbildung), zur Nahrungsaufnahme, Exkretion (Pulsation der kontraktilen Vakuole) und zum Wachstum; auch auf die äussere Gestalt kann er einflusslos sein.

Eine Ergänzung zu diesen eben erwähnten Experimenten ist nun von Verworn (111; 1888) gemacht worden. Er entfernte bei Thalassicola, einem durch seine Grösse ausgezeichneten Radiolar, den Kern und fand, dass derselbe, selbst wenn er vor allen Schädlichkeiten geschützt blieb, nach einiger Zeit stets zugrunde ging, ohne die geringsten Regenerationserscheinungen erkennen zu lassen.

Aus ähnlichen Versuchen, deren Zahl bis zur neuesten Zeit aus der Literatur beliebig vermehrt werden könnte, geht deutlich hervor, dass weder der Kern, noch das Protoplasma allein, die Hauptrolle im Leben der Zelle spielt, sondern beide in gleicher Weise am Zustandekommen der Lebenserscheinungen beteiligt sind (Verworn). Eine ähnliche Ansicht verficht Rabl in seiner an der Universität Leipzig gehaltenen Antrittsvorlesung

(1906), in welcher er gegen die Theorien Weismanns und O. Hertwigs Stellung nimmt, wonach die chromatische Substanz der Geschlechtskerne als der alleinige Träger der „Vererbungssubstanz" anzusehen wäre. Er hält zur Vererbung, zur Wiederholung der Entwicklungsprozesse, als deren Endresultat die Eigenschaften der Eltern im Kinde wieder erscheinen, alle Zellbestandteile in gleicher Weise für nötig. Er gelangt unter Berücksichtigung aller wichtigen Versuchsergebnisse zu dem Schlusse, dass die Qualitäten der Teile des Kerns nur bei qualitativ gleicher Teilung des Protoplasmas unverändert erhalten bleiben können, dass dagegen ungleiche Teilung des Protoplasmas eine qualitative Veränderung des Kerns in Gefolge haben muss.

Nach Rabl (95; 1906) stehen Kern und Protoplasma in den innigsten Wechselbeziehungen zueinander. Diese Wechselwirkungen zwischen Kern und Protoplasma sind materieller oder substantieller Art. Das Protoplasma nimmt zweifellos Substanzen aus der Umgebung auf und gibt dieselben zum Teil an den Kern ab, zum Teil werden sie von ihm selbst weiter verarbeitet. Er empfängt aber auch — und darin erblicke ich gegenüber den Ansichten Heidenhains einen prinzipiellen Fortschritt — Substanzen aus dem Kern, diese verbinden sich ihrerseits mit gewissen Substanzen des Protoplasmas und aus dieser Verbindung gehen neue Substanzen mit neuen Eigenschaften hervor.

Es sei jedoch ausdrücklich hervorgehoben, dass diese Auffassung C. Rabls über die Abgabe von Stoffen aus dem Kern ans Cytoplasma sich lediglich auf das veränderte Kernbild stützt, welches Drüsenzellen im Stadium der lebhaften Sekretion darbieten. Von der Abgabe morphologisch sichtbarer Teile aus dem Kernbestand ans Cytoplasma ist nirgends die Rede.

Durch die grundlegenden Untersuchungen Richard Hertwigs (45; 1898 und 47; 1903) ist die Frage der Kernplasmabeziehung in eine neue und sowohl für die allgemeine Biologie, als auch im speziellen für die Pigmentgenese gleich bedeutungsvolle Phase getreten. Ich kann nicht umhin, auf die mit dieser Frage zusammenhängende Literatur hier etwas genauer einzugehen, obwohl sie sich zum grössten Teil vorläufig auf niedrig organisierte Tiere bezieht. Die Übertragung der Ergebnisse dieser Forschung auf die Metazoenzelle hat aber schon begonnen und verspricht uns auch hier viel neue und wichtige

Aufschlüsse zu geben über die mannigfaltigen, bisher unbekannten Wechselbeziehungen zwischen Zellkern und Protoplasma.

R. Hertwigs Untersuchungen beziehen sich auf die Protozoen. Er fand im Jahre 1898 (45) bei Actinosphaerium Eichhorni das Plasma von zahlreichen, oft in Strängen gelagerten chromatischen Körperchen durchsetzt, denen er einige Jahre später (1902) den Namen „Chromidien" gab. Die Körnchen stammen aus dem Kern und spielen eine wichtige Rolle im Zellleben. Sie nehmen bei übermässiger Fütterung, wie auch bei intensivem Hunger an Masse zu. Ihre Beziehung zum Kern wird dadurch besonders deutlich gemacht, dass sich diese unter Umständen ganz in Chromidien auflösen können. Bei Monothalamien ist wiederum der umgekehrte Vorgang zu beobachten. Hier treten die Chromidien in Form eines distinkten Chromidialnetzes auf, das wieder Beziehungen zu dem Kern zeigt, aus dem sich Kerne sogar neu bilden können.

Nach weiteren Untersuchungen Hertwigs kommt bei den von ihm untersuchten Protozoen ein Chromidialapparat normalerweise immer vor und scheint aus Chromatin und Nukleolarsubstanz zusammengesetzt zu sein. Die Chromidien der Protistenzelle sind nach seiner Meinung vergleichbar mit jenen Chromatinpartikeln, die bei der Eireifung aus den Kernen von Metazoeneizellen auswandern können.

Das Hauptergebnis seiner Untersuchungen hat Richard Hertwig dahin zusammengefasst: „dass jeder Zelle normalerweise eine bestimmte Korrelation von Plasma- und Kernmasse zukommt". Diese Gesetzmässigkeit bezeichnet er als die „Kernplasmarelation" (47; 1903 und 48; 1903). Die Wechselwirkung von Kern und Plasma denkt sich Hertwig so, dass der Kern zunächst dem Protoplasma Teile entnimmt, wobei dieses in eine funktionierende Substanz und in einen in den Kern eintretenden Rest gespalten wird. Die hierdurch erfolgende Zunahme der Kernsubstanz nennt er: „funktionelles Wachstum des Kerns". Dieses funktionelle Wachstum des Kerns kann unter pathologischen Bedingungen zu seiner Hypertrophie führen. Es besteht dann ein Missverhältnis zwischen Kern und Plasma, welches dadurch wieder seinen Ausgleich finden kann, dass weitere Assimilation von Stoffen unterbleibt und der Kern durch Resorption und durch Abgabe an das Plasma seinen Inhalt reduziert.

In solchen Fällen wird die „Kernplasmarelation“ dadurch wieder hergestellt, dass Chromatin in das Protoplasma ausgestossen wird, wo es sich dann unter Umständen zu einer bräunlichen Masse verfärbt.

Die Umwandlung von Chromidien in Pigment hat R. Hertwig bei Actinosphaerium beobachtet. Sie tritt hier unter verschiedenen Bedingungen auf: bei der Encystierung, bei übermässiger Fütterung und bei Hunger. Also überall dort, wo auf natürliche oder künstliche Weise der Gleichgewichtszustand zwischen Protoplasma und Zellkern eine Störung erfuhr. Wenn der Kern im Verhältnis zum umgebenden Cytoplasma über eine gewisse Grenze sich vergrössert, muss, wie schon erwähnt, damit das Gleichgewicht wieder hergestellt wird, ein Teil des Chromatins ans Plasma abgegeben werden. Das abgestossene überschüssige Chromatin oder die Chromidien, wie wir diese Chromatinbrocken von nun an nennen wollen, werden entweder verbraucht resorbiert, oder in bräunliche Pigmentkörner verwandelt.

Durch die eben erwähnten grundlegenden Untersuchungen Hertwigs, und nicht weniger auch infolge der an sie geknüpften klaren und logischen Folgerungen eröffneten sich ganz neue Ausblicke für die gesamte feinere Zellforschung. Es wurden jedoch nicht nur von neuen Gesichtspunkten aus weitere Daten zur Bestätigung und Ausbau der Hertwigschen Lehren gesammelt. Jetzt, wo der Bann gebrochen war, der bis dahin für die meisten Autoren die Annahme eines Austritts von Kernteilchen in das Cytoplasma unmöglich erscheinen liess, war die Zeit gekommen, um auch ältere Angaben erneut auf ihre Richtigkeit zu prüfen und mit den Ideen Hertwigs in Beziehung zu bringen.

Da sind zunächst jene immer wiederkehrenden Angaben über die Beziehungen gewisser spezifischer Strukturen in den Drüsenzellen zu dem Zellkern einer Nachprüfung zu unterziehen.

M. Nussbaum (84; 1877—1879) hat bekanntlich in Pankreaszellen von Amphibien fadig strukturierte Körper beschrieben, die er als „Nebenkerne“ bezeichnet und denen gleichsetzt, die in Spermatiden und den Dotterkernen der Eier vorkommen. Ähnliche eigenartige, sich stark mit Chromatinfarbstoffen tingierende Fäden hat Gaule (26—28; 1880—1881) in Blutkörperchen, Pankreas- und Leberzellen vom Frosch gesehen.

Ogata (87; 1883) hat dann ausdrücklich betont, dass sie aus Körpern bestehen, die aus dem Kern in das Plasma ausgetreten sind. Eine Ansicht, der M. Heidenhain aufs bestimmteste entgegentritt. Platner (91; 1886) hat diese Nebenkerne mit der Bildung der Zymogene in Beziehung gebracht und fand, dass sie mit dem Auftreten der letzteren verschwinden. Ähnliche Angaben macht auch Mathews (70; 1899) auf Grund von sorgfältigen Untersuchungen an Pankreaszellen von Necturus und Leberzellen vom Frosch. All diese Autoren stimmen darin überein, dass die fraglichen Gebilde stark chromatisch sind, wahrscheinlich aus einem Nukleoalbumin bestehen und direkt vom Chromatin des Kerns abzuleiten sind. Über die Art und Weise ihrer Abstammung aus dem Kern hat sich Laguesse (65; 1899) geäussert. Nach seiner Meinung sollen sie durch ungleiche (heteropole) Kernteilung entstehen. Er hält sie für: „une sorte d'apport nutritif du noyau au Protoplasme".

Als Zellstrukturen, die vielleicht mit den Chromidien der Protisten vergleichbar sind, wären dann noch die „Mitochondria" Bendas (10; 1902) zu nennen. Es sind das Körnchen, die dieser Forscher vor allem in den Samenbildungszellen gefunden hatte und die durch besondere Methoden von anderen Zelleinschlüssen unterschieden werden können. Sie bilden den Spiralfaden der Spermien. Benda hält sie nach weiteren Untersuchungen an Wimper- und Muskelzellen für spezifisch motorische Apparate. Eine Reihe von weiteren wichtigen Beobachtungen verdanken wir Meves (79; 1901) über die sich zu körnigen Fäden aneinander fügenden Mitochondrien, den sogenannten Chondromiten. Sie bilden einen regelmässigen Befund bei der Spermatogenese.

Es sei hier noch kurz an andere Differenzierungen im Cytoplasma erinnert, an die sogenannten Pseudochromosomen, Zentralkapseln (auch Centroformien und Archoplasmaschleifen genannt), unter welchem Namen mehr oder weniger zusammengehörige Gebilde beschrieben wurden. Auffallend ist ihre morphologische und tinktorielle Ähnlichkeit mit richtigen Chromosomen. Trotzdem betont M. Heidenhain (41; 1907) ihre Entstehung im Cytoplasma, während Folke Henschen (42; 1903) für eine Abstammung aus dem Kern eintrat.

Ebenso werden von manchen Autoren die von Holmgren (51; 1901) beschriebenen Trophospongien hierher gezählt, wenig-

stens diejenigen intensiv tingierbaren Netze, welche je nach verschiedenen Funktionszuständen der Drüsenepithelien ein verschiedenartiges Aussehen haben und mit Kernfarbstoffen gefärbt werden können.

Zu entscheiden wäre weiterhin, ob die von v. Lenhossék so genannten Tigroidschollen, die je nach dem Funktionszustande der Ganglienzellen grosse Verschiedenheiten zeigen sollen, wirklich mit dem Chromatin der Zellkerne verwandt, oder gar, wie manche glauben, mit ihm identisch sind. Auch M. Heidenhain (41; 1911) hat sich neuerdings der Ansicht angeschlossen, „dass das Tigroid aller Wahrscheinlichkeit nach ein Cytochromatin ist, und wir sind deswegen berechtigt, die weitere Frage anzuschliessen, ob das Tigroid bei dem relativ geringen Volumen des Kerns eventuell bestimmt ist dessen Masse zu substituiren." (S. 870).

Endlich sei noch der im Jahre 1898 von C. Golgi beschriebene Apparato reticolare erwähnt, der ein an Chromsilberpräparaten der Ganglienzellen sichtbares, merkwürdiges Netzwerk darstellt. Später haben Negri (81; 1899), Pensa (89; 1899) und Kopsch (61; 1902) dieses Netzwerk mit derselben Methode auch in den verschiedensten Drüsenzellen nachgewiesen, während Marenghi (69; 1903) über ähnliche Befunde in den Epidermiszellen von Ammocoetes, Veratti (110; 1902) in den quergestreiften Muskelfasern bei Larven von Gastrophilus equi berichtet.

Einen weiteren Ausbau erhielt die Lehre vom Hertwigschen Chromidialapparat durch Beiträge von seiten der Mitarbeiter und Schüler dieses hervorragenden Forschers.

Hier sind zunächst die interessanten Mitteilungen Goldschmidts zu erwähnen. Die Untersuchungen von Goldschmidt (29; 1904) beziehen sich auf den gemeinen Spulwurm, Ascaris lumbricoides L., Ascaris megalocephala Cloqu. Es handelt sich zugleich um den ersten Versuch einer systematischen Übertragung der Hertwigschen Beobachtungen auf die Metazoenzelle.

Die Gewebe der Ascariden zeichnen sich zum Teil dadurch aus, dass sie nicht durch Zellteilung wachsen, sondern durch ungeheure Grössenzunahme einer geringen Zahl von Zellen. So besteht nach Goldschmidt der rund 7 ccm haltende Ösophagus aus 33 Zellen, das Exkretionsorgan aus drei Zellen, der

Enddarm, die Lippen, der Spiculaapparat aus einigen wenigen grossen Zellen. Naturgemäss bieten alle diese Zellen allerlei merkwürdige funktionelle Strukturen dar.

Die intensive Ausprägung des Chromidialapparates lässt das Material für die in Frage stehenden Untersuchungen äusserst geeignet erscheinen. Die Struktur findet sich nach Feststellungen von Goldschmidt nur in den Zellen von lebhafter Funktion, also in Epithelmuskelzellen, Körpermuskelzellen, Muskelzellen der inneren Organe, resorbierenden Epithelien und Drüsenzellen. Der Chromidialapparat besteht aus einem System von Fäden. Chromidialfäden, Chromidialsträngen, die typische Reaktion, Struktur und Anordnung innerhalb des Cytoplasmas zeigen. Sie färben sich stets intensiv chromatisch, in gleichem Farbenton, wie das Chromatin des Kerns. Die einzelnen Fäden verlaufen meist stark gewunden durch das Cytoplasma, sind von wechselndem Umfang und meist fein vakuolisiert. Am dichtesten sammeln sich die Fäden immer um den Kern, den sie völlig umspinnen können. Auch direkte Beziehungen zum Kern sind nachzuweisen: Auflagerungen der Fäden auf die Kernmembran, wahrscheinlich auch Eindringen in den Kern. Sodann treten aus den Kernen bisweilen chromatische Körper aus, die mit der Neubildung der Chromidien zusammenhängen.

Überaus bemerkenswert sind die Angaben Goldschmidts über die wechselnde Struktur des Chromidialapparates je nach dem Funktionszustand der betreffenden Zelle. Bald ist er mächtig entwickelt, bald schwach oder fehlt sogar vollständig. Nachweislich hängt dies mit verschiedenen Funktionszuständen der Zelle zusammen. Zunächst ergibt sich die Regel, dass stärker beanspruchte, funktionsmannigfaltigere Zellen auch reichere Chromidienbildung aufweisen. Bei den Drüsenzellen sehen wir die Chromidien nur auftreten, wenn der Kern ruht, gänzlich fehlen, wenn er in Wechselbeziehung zum Plasma tritt. In den Darmepithelzellen treten sie nur auf, wenn die Zelle in lebhafter Funktion ist, was durch die Anwesenheit von Nahrungströpfchen bewiesen wird; in gehungerten Tieren, also bei untätigen Darmzellen, verschwinden sie. In den Muskelzellen konnte endlich Goldschmidt den direkten experimentellen Beweis des Zusammenhangs mit der Funktion liefern. — Bei starker Funktion (Tetanus, Alkoholreizung) vermehren sie sich zunächst mächtig und degene-

rieren schliesslich bei übermässiger Beanspruchung ohne die Möglichkeit eines Ersatzes. Sie werden aufgebraucht.

Wie wir aus diesem kurzen Auszug der Goldschmidtschen Abhandlung sehen, besteht zwischen dem Chromidialapparat der Protozoen und der niedrig organisierten Metazoen die weitgehendste Übereinstimmung, nicht nur in morphologischer Beziehung, sondern auch was die Abhängigkeit vom jeweiligen Funktionszustand der Zelle anbelangt.

Der erste Versuch, auf Grund dieser neuen Entdeckungen die Pigmentbildung in Melanosarkomen einer genauen Prüfung zu unterziehen, stammt von R. Rössle (99; 1904) und ist unter der persönlichen Leitung Hertwigs ausgeführt worden.

Der bemerkenswerteste Befund, welcher sich hier seinen Augen darbot, ward zugleich bestimmend für seine ganzen Ansichten über den Pigmentierungsvorgang in diesen Geschwülsten: der grosse Gehalt der Kerne an Nukleolarsubstanz. Diese Überproduktion an Nukleolarsubstanz ergab sich nicht so sehr in den pigmentfreien und protoplasmaarmen Rundzellen, als vielmehr ganz besonders in den pigmentierten Spindelzellen und Rundzellen und zwar denjenigen, deren Pigmentreichtum noch nicht beträchtlich war, die also in Pigmentbildung offenbar begriffen waren. An anderen Zellen befand sich die Nukleolarsubstanz in lebhafter Umbildung und Verarbeitung. Man findet an solchen Nukleolen: Abschnürung von Tröpfchen, Bildung von Ketten- und Flaschenformen und vakuolenartigen Aufhellungen. Im Anschluss daran glaubt Rössle schliesslich auch den Austritt von Nukleolarsubstanz aus dem Kern und die Umbildung derselben im Protoplasma zu Pigment festgestellt zu haben.

Der typische Pigmentierungsvorgang verläuft nun nach seiner Meinung auf folgende Weise: Der in den jugendlichen Stadien noch chromatinreiche Kern, mit wenig Nukleolarsubstanz, verarmt zunächst beim Anwachsen der Zelle über ein gewisses Maß mehr und mehr an Chromatin, bereichert sich aber offenbar auf dessen Kosten mit Nukleolarsubstanz. Rössle bezeichnet dieses Stadium: die grosse pigmentlose Rundzelle (I. Stadium). In diesem Stadium pflegen nicht selten Mitosen aufzutreten. Auf diese Weise entstehen dann pigmentlose Rundzellen mit relativ grossem bläschenförmigem Kern und meist bereits recht grossen und zahlreichen Kernkörperchen. Weiterhin wächst die Zelle

offenbar sehr schnell in typischer Weise aus, wobei das Plasma bedeutend an Masse zunimmt und zunächst plumpe Fortsätze bildet. Stadium der pigmentlosen grossen Spindelzelle (II. Stadium).

In allen diesen Entwicklungsstufen soll die Färbung des Kerns oft deutlich die lebhafte Verarbeitung von Chromatin zu Nukleolarsubstanz erkennen lassen, indem die ursprünglichen blauen Kernnetze bei der Färbung mit Hämatoxylin-Eosin einen deutlich rötlich-violetten Ton annehmen.

Ist erst das meiste Chromatin in Nukleolarsubstanz verwandelt, so besteht unter Umständen der Kern überhaupt fast ausschliesslich aus dem Kernsaft und einem im Mittelpunkt desselben schwimmenden riesenhaften Nukleolus. Während die Anhäufung von Nukleolarsubstanz nun weiter fortschreitet, sendet das Protoplasma mehr und feinere Ausläufer aus. Stadium der pigmentlosen Chromatophore (III. Stadium).

Nun beginnt die Pigmentierung. Überrascht man ihre Entstehung, so sieht man aus dem Kern Teilchen austreten, welche die Farbenreaktion der Kernkörperchen geben, und später den Kern mit einem bräunlich-schwärzlichen Mantel umgeben. Aus diesem Vorgang wird dann sehr schnell die typische Chromatophore (IV. Stadium), die grosse, protoplasmareiche Zelle, mit ovalem bläschenförmigem Kern und langen bandartigen Ausläufern, welche das Pigment zuerst ausschliesslich beherbergen.

Während der Zelleib nun stärker gefärbt wird, behält er anfangs noch die spezifische amöbenähnliche Form bei. Bald aber verliert er seine Ausläufer, und die Zelle erhält die Form einer stumpfen Spindel. Stadium der pigmentierten Spindelzelle (V. Stadium).

Von da ab ist zweierlei möglich: entweder wird die Spindelform beibehalten, indem sich die Zelle verschmälert und stärker (absolut und relativ) pigmentiert: solche Zellen legen sich dann den Alveolarsepten parallel an, so dass sie einen Teil derselben zu bilden scheinen und dazu beitragen, diese breiter und pigmentreicher erscheinen zu lassen und die Grenze zwischen Stroma und Geschwulstmasse zu verwischen. Solche Partien machen vollkommen den Eindruck von einem stark pigmentierten Spindelzellensarkom; in dieser Form können sich die veränderten Chromatophoren, sogar unter hochgradiger Verschmälerung,

Dunkelfärbung und Kernverkleinerung, lange halten. Oder aber die pigmentierte Spindelzelle kugelt sich immer mehr ab, und verkleinert sich im ganzen (pigmentierte Rundzelle), bis der Farbstoff zu vollkommen undurchsichtigen, fast schwarzen, den Kern ganz verbergenden Schollen kondensiert ist

Die bösartigen Zellen sind die Jugendformen der Melanosarkomzelle, welche sich, wie schon oben erwähnt, nach Rössles Ansicht durch eine Überproduktion von Nukleolarsubstanz auszeichnen. Neben dieser Art der Pigmentierung läuft aber noch eine zweite einher, die Rössle als Pigmentdegeneration bezeichnet. Der Kern entledigt sich seines Inhalts, die herausgeschleuderte Nukleolarsubstanz verwandelt sich innerhalb des Zelleibes in massenhaftes Pigment. Da sich jedoch die in Pigmentdegeneration befindlichen Zellen nicht teilen, so ist diese Art der Pigmentierung für die Frage des Geschwulstwachstums belanglos. Es ist also für diesen Fall der übliche Vergleich der Geschwulstzellen mit embryonalen Zellen richtig; die Degeneration ist aber etwas, was mit dem Wachstum des Tumors in keiner Beziehung steht.

Was die Abhängigkeit der Pigmentbildung von den Blutgefässen anbetrifft, so stellt sich Rössle dieselbe lediglich als eine indirekte vor. Grössere dünnwandige Gefässe, sowie Zirkulationsstörungen jeglicher Art (namentlich Stauungen) sollen die Ernährungsgrösse der Sarkomzelle derart beeinflussen, dass eine Pigmentbildung erfolgt. Während bei normaler Kapillarernährung die Sarkomzellen sich offenbar ohne Erschöpfung und Ende, und ohne Veränderung ihres morphologischen Charakters weiterzuteilen vermögen, erlischt diese Fähigkeit sofort, sobald sie bei der Wucherung an ein grösseres dünnwandiges Gefäss (Prokapillaren) oder in die Nähe eines Lymphgefässes gelangen. Dasselbe geschieht, wenn im Geschwulstgewebe neue, durchlässige Gefässe gebildet werden. An solchen Stellen tritt alsbald eine Überernährung ein, deren Folge das Aufhören der Teilung und die Pigmentbildung ist.

Eine Bestätigung der Angaben von Rössle für Melanosarkom hat Staffel (1906 Münch. med. Wochenschrift) beim Xeroderma pigmentosum geliefert. Er legt das Hauptgewicht auf das Austreten von nukleolärer Substanz ins Plasma, ohne jedoch, wie mir scheint, für diese Behauptung zwingende Beweise erbracht zu haben.

Die Reihe dieser Mitteilungen beschliesst eine erst kürzlich erschienene Monographie von E. Meirowsky (76; 1910).[1])

Dieser Autor hat seine Objekte zumeist mit absolutem Alkohol fixiert, und nach Einbettung in Celloidin, gelegentlich auch in Paraffin, nach der von Pappenheim angegebenen und von Unna für Schnittfärbung modifizierten Methylgrün-Pyroninmethode gefärbt.

Untersucht wurden auf verschiedene Weise vorbehandelte Hautstücke, Teile von pigmentierten Geschwülsten und embryonale Augen.

Er findet überall, wo es zur Pigmentbildung kommt, zunächst eine Vermehrung der pyroninroten Kernsubstanz. Unter dieser Bezeichnung versteht er jene färberisch darstellbare Kernsubstanz, welche bei der von ihm benutzten Färbung durch das Pyronin rot gefärbt erscheint. In den darauf folgenden Stadien soll die pyroninrote Kernsubstanz zum Teil in die Kernmembran überfliessen, zum grösseren Teil jedoch ins Cytoplasma ausgestossen werden. Die pyroninrote Kernsubstanz erscheint im Protoplasma entweder in Gestalt von kugeligen oder feinkörnigen, oder aber auch verschieden geformten Gebilden. Wenn nun an diesen Vorgang anschliessend die Pigmentierung eintrat, so konnten alle Nuancen von der pyroninroten Kernsubstanz bis zum tiefen Schwarz der ähnlich geformten Pigmentteilchen aufgefunden werden.

Aus diesem Verhalten schliesst Meirowsky darauf, dass die rote Kernsubstanz in Pigment übergeht.

Was die Natur der durch Pyronin rot gefärbten Kernsubstanz anbelangt, so handelt es sich nach der Ansicht von Meirowsky in der Hauptsache um Nukleolarsubstanz, aber nicht ausschliesslich um solche, da gleichzeitig in derselben färberischen Darstellung auch andere Kernbestandteile erscheinen, die mit den Nukleolen diejenigen physikalischen und chemischen Eigenschaften gemein haben, die die gleiche Färbung bedingen. Er bringt daher für die durch ihn mit der Pigmentbildung in Beziehung gebrachte rote Kernsubstanz die indifferente Bezeichnung „pyrenoide (nach Jäger wohl richtiger pyronoide) Substanz" in Vorschlag.

---

[1]) Die früheren Arbeiten dieses Autors über denselben Gegenstand sind im Literaturverzeichnis vermerkt.

Jäger (53; 1909) wendet sich in einer kürzlich erschienenen Arbeit gegen die Eiweiss-Natur der von Meirowsky für Farbstoffträger erklärten „pyronoiden Substanz". Es handelt sich vielmehr um eine aliphatische Verbindung, also um einen fettverwandten Stoff, der sich weiterhin in Myelin umwandelt. Mit dem Beweise ihrer Fettnatur würde die pyronoide Substanz natürlich aus dem Problem der Melaningenese ausscheiden. Er betont ausdrücklich, dass morphologische Daten in der Pigmentbildungsfrage keine Rolle spielten und entwickelt eine chemische Theorie, die am Eingange dieses Literaturberichts kurz wiedergegeben ist.

Die an diese Mitteilungen geknüpfte Polemik zwischen Meirowsky und Jäger (54; 1910) hat zu keiner weiteren Klärung der Frage geführt.

II. Beschreibender Teil.

Die vorliegenden Untersuchungen sind an embryonalen Wirbeltier-Augen und melanotischen Tumoren des menschlichen Auges ausgeführt worden. Es wurde ausschliesslich gut konserviertes Material benützt. Ich stehe dabei, wie ich schon in einer früheren Arbeit (109; 1908) ausgeführt habe, auf dem Standpunkte, dass die Fixierung bei weitem den wichtigsten Teil der histologischen Methodik darstellt, welcher gegenüber die färberischen Methoden in den meisten Fällen bloss eine untergeordnete Rolle spielen. Was diese letzteren anlangt, so gebe ich, wenn irgendwie möglich, dem einfachsten Verfahren den Vorzug.

Als Fixierungsflüssigkeiten haben sich hauptsächlich die Zenkersche Lösung, conc. Sublimat-Eisessig, Flemmings Gemisch und die Lenhossékssche Flüssigkeit bewährt. Besondere Beachtung verdient die Zeitdauer der Fixierung, die bei kleinen Objekten sich oft nicht über einige Minuten zu erstrecken braucht. Genauere Angaben über diesen Teil meiner Technik, sowie die benützte Einbettungsmethode enthält meine oben erwähnte Arbeit.

Weiterhin habe ich besonderes Gewicht darauf gelegt, zur Darstellung der hier zu beschreibenden Strukturen möglichst leicht ausführbare Färbemethoden anzuwenden. Hierbei erwies sich erfreulicherweise die Delafieldsche Hämatoxylin-Eosin-Methode als vorzüglich brauchbar. Zur Ergänzung und für

besondere Zwecke sind zahlreiche Serien mit der R. Heidenhainschen Eisen-Hämatoxylin-Methode, mit Hämatoxylin-Säurefuchsin-Pikrinsäure nach Van Gieson, mit Ehrlichs Triacid und der Unna-Pappenheimschen Methylgrün-Pyroninfärbung behandelt worden.

Ich beginne mit der Besprechung der Pigmententwicklung in embryonalen Augen.

Unsere Kenntnisse über die Entwicklung des Pigmentes im Auge haben in den letzten Jahrzehnten grosse Wandlungen durchgemacht. Den älteren Autoren, deren Arbeiten noch vor den 70er Jahren des vorigen Jahrhunderts erschienen sind, war die genetische Differenz von Pigmentepithel und Chorioidea überhaupt noch unbekannt.

Remak (98; 1855) vertrat noch die Ansicht, dass die äussere Lamelle der Augenblase die gemeinschaftliche Anlage der Chorioidea, der Processus ciliares und der Iris bilde. Erst Kölliker (59; 1861) hat den Nachweis geliefert, dass die Pigmentschicht der Retina „aus der äusseren Lamelle der sekundären Augenblase sich entwickelt". Von demselben Autor stammt die heutzutage allgemein anerkannte Entdeckung, dass die Pigmentschicht an der hinteren Irisfläche aus derselben Matrix entstehe, dass also das hintere Irispigment dem „Retinalpigment" Babuchins homolog sei.

Diese richtige Vorstellung Köllikers wurde zeitweilig durch ihr widersprechende irrtümliche Angaben Arnolds (5; 1874) getrübt. Nach Arnold sollte nämlich das Augenblasenpigment nicht in der Pigmentlamelle, sondern unter gleichzeitiger Atrophie und schliesslich vollständigem Schwund der äusseren Lamellen als selbständige Schicht zwischen den beiden Blättern der Augenblase entstehen.

Der Irrtum Arnolds ist einige Jahre später durch Kesslers (58; 1877) ausgezeichnete Untersuchungen aufgeklärt worden. Die Entstehung des Pigmentes im Auge fand durch diesen Forscher in Text und Bild eine so vollständige Bearbeitung, dass die seitherigen Untersucher ihr nichts Wesentliches hinzuzufügen vermochten.

Die späteren Mitteilungen beschränkten sich daher lediglich auf Angaben darüber, an welcher Stelle das Pigment zuerst in die Erscheinung tritt und in welcher Richtung es sich weiter-

verbreitet. Hierbei haben sich zwischen den einzelnen Tierspezies geringfügige Unterschiede ergeben. M. Nussbaum (86; 1899) hat aber vollständig recht, wenn er diesen Angaben keinen allzu grossen Wert beimisst. Alles was wir wissen ist vorläufig in dem Satz ausgedrückt: das äussere Blatt der sekundären Augenblase entwickelt sich zur Pigmentschicht der Retina. Über das Wesen des Vorganges haben wir vorläufig noch keine richtige Vorstellung. Er meint (loc. cit., S. 16): „Die Sache wird nicht klarer, wenn man in dogmatischer Weise über derartige Vorgänge viel zu reden versucht. Sie sind vorläufig nur zu registrieren, nicht zu erklären."

Ein Versuch, den Zellkern mit der Entstehung des Melanins im Pigmentepithel des Auges in Beziehung zu bringen, stammt von Meirowsky (76; 1910), über dessen Arbeit in der Einleitung berichtet wurde. Seine Beweise an den Pigmentepithelien von Rindsembryonen müssen in dieser Hinsicht recht armselig genannt werden. Wenig vertrauenerweckend in bezug auf die technischen Leistungen dieses Autors klingt auch die am Schlusse dieses Kapitels gegebene Erklärung: „Ferner wurden zahlreiche Untersuchungen am bebrüteten Hühnchenei angestellt und an diesem Objekt die Bildung des retinalen Pigments studiert. Für die Frage der Pigmentbildung erwies es sich jedoch als ungeeignet, da die Fixierung des wasserreichen Gewebes nicht exakt gelang."

Die neueste Erscheinung auf diesem Gebiete ist die Arbeit von Seefelder (107; 1910), die zwar die Frage der Pigmentgenese auch nicht weiter bringt, aber dafür wenigstens den Vorzug hat, dass die betreffenden Beobachtungen ausschliesslich an Serien von gut konserviertem menschlichem Material angestellt sind, die ihm von den Besitzern dieser Kostbarkeiten bereitwilligst zur Verfügung gestellt wurden.

Er findet die ersten Anfänge der Pigmententwicklung bei 6,25—6,5 mm langen menschlichen Embryonen. Das Pigment ist bei diesen sowohl in der basalen als in der freien Protoplasmahälfte in Form von kleinsten, stark lichtreflektierenden, gelblichbräunlichen runden Tröpfchen oder kurzen Stäbchen abgelagert. Es findet sich in diesen allerfrühesten Stadien noch ausschliesslich in der Nähe des dorsalen (oberen) Umschlagsrandes, während es auf der ventralen Seite vollständig fehlt. Auch ist es nicht in den direkten

am Umschlagsrande, sondern erst in den etwas weiter rückwärts befindlichen Zellen (etwa der vierten bis fünften Zellenreihe vom Umschlagsrande an gerechnet) nachweisbar. Von hier an finden sich aber bis in die Nähe des Äquator bulbi Zellen, welche bereits Pigment enthalten. Man kann auch nicht sagen, dass dessen Menge vom Umschlagsrande nach dem Äquator hin gradatim abnimmt, sondern es enthalten manchmal die Zellen in der Gegend des Äquators viel mehr Pigment, als solche, welche näher am Becherrande liegen. Im allgemeinen ist die freie (innere Zellhälfte) stärker pigmentiert als die basale, doch sind die Unterschiede zunächst noch sehr unbedeutend und kaum in die Augen springend. Die Intensität der Pigmentierung fand Seefelder sehr verschieden. Die Farbe schwankt daher zwischen einem ganz hellen Gelb und einem schönen Kastanienbraun.

Was die Behauptung Rabls (94; 1900) anbelangt wonach das Pigment wie in allen pigmentierten Epithelien, so auch in den Zellen des Tapetum nigrum zunächst nur an der freien Seite auftritt, fand Seefelder für den Menschen nicht zutreffend. Ebensowenig teilt er die von Scherl (103; 1893) und Krückmann (62; 1899) vertretene Meinung, wonach das Retinalpigment bei den Vögeln zuerst an der basalen Seite auftritt. Er findet hier wie dort die allerersten Pigmentspuren über die ganze Pigmentepithelzelle verteilt. Kurze Zeit darauf ist jedoch beim Hühnchen nur noch die basale Zellhälfte mit Pigment beladen, während die freie Seite ganz pigmentlos erscheint. Anders ist das spätere Verhalten beim Menschen. Hier ist in entsprechend alten Entwicklungsstadien das Pigment auf die äussere und innere Zellhälfte annähernd gleichmässig verteilt.

Die Intensität der Pigmentierung nimmt im weiteren Verlaufe der Entwicklung rasch zu. Die Zunahme äussert sich einerseits in der Vermehrung der Zahl und in einem Grösserwerden der Pigmentkörnchen, andererseits in einer dunkleren Färbung des Pigments.

Die Teilung der Pigmentepithelien erfolgt nach Seefelder bei den jüngsten Stadien ausschliesslich durch Mitose. Etwa von dem Ende des dritten Monats nimmt die Zahl der Mitosen in dem Pigmentepithel erheblich ab. Daraus und aus dem Vorhandensein von zahlreichen mehrkernigen Zellen schliesst Seefelder mit einiger Bestimmtheit auf eine intensive amito-

tische Kern- bezw. Zellteilung bei menschlichen Föten, vorwiegend im fünften Monat der Schwangerschaft.

Über die Art der Entstehung des Pigments konnte Seefelder selbst bei den jüngsten Stadien nichts Bestimmtes ermitteln. „Man ist einfach“ — sagt er auf S. 432 — „vor die Tatsache gestellt, dass es vorhanden ist, ohne sehen zu können, woher es gekommen ist. Trotz sorgfältigster Untersuchung der benachbarten noch pigmentlosen Zellen und deren Umgebung habe ich dort keine Veränderungen bemerken können, welche mit dem Vorgange der Pigmentbildung in Zusammenhang zu bringen gewesen wären.“ — „Ich lasse mich deshalb“ — auf S. 433 — „auf die Streitfrage nach der Herkunft des Pigmentepithels“ (soll heissen Pigmentes)“ gar nicht ein, da ich keine leeren Hypothesen aufstellen möchte.“

Das günstigste Beobachtungsmaterial für Untersuchungen über die Entstehung des Pigmentes im Auge des Hühnchens sind meines Erachtens Embryonen vom vierten und fünften Tage der Bebrütung.

Das Pigment tritt hier bekanntlich vorwiegend in Form von dünnen stäbchenförmigen Gebilden in die Erscheinung. Daneben findet man seltener auch rundliche und spindelförmige Pigmenteinschlüsse. Auffallend ist die Ansammlung der pigmentierten Stäbchen im Gebiete der basalen Zellperipherie, also dort, wo bereits in diesem Stadium die embryonale Choriocapillaris das Auge umspinnt. Es sei jedoch gleich vorneweg gesagt, dass zwischen diesem zuerst in die Erscheinung tretenden Pigmentpartikelchen und den äusseren Blutgefässen direkte Beziehungen in keinem Stadium der Entwicklung nachgewiesen werden konnten.

Als besonders wichtige Feststellung, welche für die ganze weitere Auffassung der Pigmentgenese von ausschlaggebender Bedeutung sein musste, kann die Tatsache gelten: dass neben den Pigmentstäbchen auch Gebilde von ganz identischer Grösse, Form und Aussehen vorhanden sind, welche auf diesem Stadium noch keine Spur einer Pigmentierung aufweisen. Diese Zelleinschlüsse färben sich intensiv mit allen Kernfärbemitteln. Da man nun im selben Gesichtsfeld den Übergang dieser unpigmentierten chromatinhaltigen Stäbchen in richtige Pigmenteinschlüsse Schritt für Schritt verfolgen kann, so unterliegt es keinem Zweifel, dass sie als die jüngeren Stadien des Pigmentes anzusprechen sind.

Weitere Untersuchungen führten zur Feststellung der neuen und interessanten Tatsache, dass die unpigmentierten chromatinhaltigen Stäbchen im Cytoplasma des Pigmentepithels des Hühnchens in ihrer Gesamtheit von den Zellkernen des äusseren Blattes des Augenbechers, des sog. Pigmentblattes herzuleiten sind. Ihre Entwicklung vollzieht sich auf die folgende Weise:[1])

Man findet nicht selten bei optimaler Einstellung des Kernquerschnittes einen kleinsten zierlichen Fortsatz am Kern sitzen (Taf. IV, Fig. 1), der zunächst so aussieht wie die feinste Duplikatur der Kernmembran. Die Kernstruktur wird durch das Auftreten dieser Fortsätze keineswegs verändert, das Chromatingerüst zeigt das gewöhnliche Bild, wie es dem ruhenden Zellkern an dieser Stelle zukommt. Er verrät den Zustand der Tätigkeit nicht einmal durch intensivere Färbbarkeit seines Bestandes. Es sind in diesem Stadium ein bis zwei Nucleolen vorhanden, der eine zumeist in der Mitte des Kerns, der andere mehr oder weniger peripherisch gelagert.

Eine Bevorzugung der basalen oder der freien Zellhälfte findet nicht statt. Wir sehen im Gegensatz zur ersten Abbildung in Fig. 2 (Taf. IV) einen ebensolchen Fortsatz in der Nähe der freien Zellperipherie entspringen.

Direkte Beziehungen zu dem Chromatingerüst des Zellkerns sind in den meisten Fällen nachweisbar, im Sinne eines kontinuirlichen Zusammenhanges. In selteneren Fällen können die Fortsätze durch Vermittlung des Kerngerüstes bis an den Nucleolus verfolgt werden. (Taf. IV, Fig. 3).

Die nächste Abbildung (Taf. IV, Fig. 4) kann insofern als sehr günstig bezeichnet werden, als hier der ganze Entwicklungsgang an der Hand eines einzigen Zellbildes klar zutage tritt. Es ist zunächst ein kräftiger seitlicher Fortsatz zu sehen, dessen Zusammenhang mit dem Chromatingerüst des Zellkerns über jeden Zweifel erhaben ist. Im Bilde nach unten, gegen die freie Oberfläche zu, erblicken wir einen solchen Fortsatz gerade im Moment der Ablösung. Ein zarter Faden vermittelt noch eine

[1]) Sämtliche Abbildungen von Querschnitten durch das Pigmentepithel der embryonalen Augen sind so orientiert, dass die ursprünglich freie Oberfläche, welche der Retina zugewendet ist, nach unten zu liegen kommt. In der Zeichnung nach oben liegen die basalen Zellteile, an welche sich das umliegende gefässführende Bindegewebe anschmiegt.

Verbindung mit der Stelle des früheren Zusammenhanges. Dieses eben abgestossene Chromatinstäbchen ist noch gänzlich unpigmentiert, ebenso ein Teil der frei im Cytoplasma liegenden Einschlüsse von ganz identischem Aussehen. Von diesen noch gänzlich unpigmentierten Chromatinpartikelchen bis zum fertig ausgebildetem Pigmenteinschluss, sind auf dieser Abbildung sämtliche Übergänge nebeneinander zu sehen.

Die Fortsätze können noch im Zusammenhange mit der Zelle zu ganz imposanter Länge heranwachsen, wobei nicht selten bereits am distalen Ende die Pigmentierung einsetzt (Taf. IV, Fig. 5). Die Umwandlung, durch welche das Chromatinstäbchen endlich zum sog. Pigment wird, beginnt an einem Ende, in selteneren Fällen an beiden Enden zugleich, wobei in den mittleren Gebieten eine hellere Stelle, welche den Chromatinfarbstoff annimmt, sich noch einige Zeit erhält.

Mächtige Fortsätze zeigen die Zellkerne auf Fig. 6 und 7 (Taf. IV), welche etwas älteren Entwicklungsstadien angehören. Auf der ersteren Abbildung (Taf. IV, Fig. 6) ist die Pigmentierung der kräftigen Chromatinfortsätze noch im Zusammenhange mit dem Zellkern recht intensiv. Daneben findet sich an dem kleineren er beiden auf dieser Abbildung sichtbaren Zellkerne, auch noch ein schmächtigerer keulenförmiger Fortsatz, der seiner Form nach an die jüngeren Stadien erinnert, mit denen die Reihe begonnen wurde, nur dass bei diesem hier die Pigmentumwandlung schon eingesetzt hat.

Die zweite Abbildung (Taf. IV, Fig. 7) zeigt an dem nach unten (retinalwärts) gerichteten Fortsatz das seltene Vorkommnis, dass die Pigmentierung manchmal ausnahmsweise auch an dem medialen Ende des Fortsatzes beginnen kann, also dort, wo das Stäbchen mit seiner Basis noch an der Kernmembran festsitzt.

Diese Serie beschliesst ein Bild des Pigmentepithels vom Hühnchen, welches auf das Gebiet von vier Zellen sich erstreckt (Taf. IV, Fig. 8). Man sieht noch zahlreiche Fortsätze an den Kernen, der eine Zellkern besitzt zwei solcher Fortsätze, die in nächster Nähe voneinander entspringen und deren Zusammenhang mit dem Chromatingerüst des Kerns deutlich zutage tritt. Die Zahl der von einem Kern zu gleicher Zeit entspringenden Fortsätze beträgt gewöhnlich eins bis zwei; in selteneren Fällen kommen auch drei zur Beobachtung, doch weisen dann dieselben gewöhnlich erhebliche Altersunterschiede auf.

Auf derselben Tafel befinden sich einige Stadien von Mitosen aus dem Pigmentblatt des Hühnchens am vierten Tage der Bebrütung. Ich verzichte hier darauf, eine bis in die Einzelheiten gehende Schilderung dieses Vorganges an der Hand einer lückenlosen Serie von Kernbildern aus allen Stadien der Mitose zu geben. Es soll hier nur ein kurzer Hinweis geschehen auf jene Vorgänge, welche im Verlaufe der Mitosen im Pigmentblatt des Hühnchens die Bedeutung von Kernbestandteilen für die Melaninbildung erkennen lassen.

Schon geraume Zeit, bevor die eigentliche Kernteilung einsetzt, kann man an solchen Zellen tiefgehende Veränderungen wahrnehmen. Die Zellen, die bekanntlich auf der, dem Lumen des Sehventrikels zugekehrten Oberfläche gelegen sind, runden sich ab, das Chromatin der Kerne wird grobscholliger, und bildet stellenweise feinere und dickere Forsätze (Taf. IV, Fig. 9). In dem darauffolgenden Stadium, welches man schon als Prophase der Mitose bezeichnen könnte, ist der Nucleolus vollständig verschwunden, das Chromatin beginnt in einzelne Brocken zu zerfallen. Die Chromatinfortsätze haben sich vergrössert; neben dem einen Kern ist ein solcher losgelöster Fortsatz sichtbar, der im Cytoplasma liegend sich eben zu pigmentieren beginnt (Taf. IV, Fig. 10).

Die nächste Abbildung (Taf. IV, Fig. 11) zeigt ein Stadium, welches vielleicht nur um geringes älter ist, wie das vorhergehende. Hier ist am Kern nur ein einziger Fortsatz sichtbar. Dafür befinden sich im Cytoplasma zwei bereits losgelöste Chromatinpartikelchen und auf der anderen Seite neben dem Kern zwei Pigmenteinschlüsse von ganz identischer Form und Grösse. Es kommt hier die Gesetzmässigkeit, die ich weiter unten durch andere Befunde noch ergänzen werde, zum Ausdruck, wonach die zuerst erscheinenden Pigmentträger, abgesehen vom Farbstoff, in morphologischer Beziehung mit den daselbst gebildeten Chromatineinschlüssen vollkommen identifiziert werden können.

Während der Metaphase der Mitose sieht man die hier stäbchenförmigen Chromosomen nicht selten sich abnorm verlängern (Taf. IV, Fig. 12), wobei sich dann einzelne loslösen und in einiger Entfernung von dem Mutterknäuel liegen (Taf. IV, Fig. 13). Alsbald beginnt an solchen versprengten Chromatinteilchen die Pigmentierung, während aus den allmählich äquatorial

angeordneten Chromosomenschleifen immer neue Teile hinzukommen. Diese lebhafte Abstossung von Chromatinbrocken während der Mitose mit nachfolgender Pigmentierung hat zur Folge, dass sich gerade die älteren Stadien der Mitosen im äusseren Blatte des Augenbechers vom Hühnchen durch einen besonderen Reichtum an pigmentierten Zelleinschlüssen auszeichnen (Taf. IV, Fig. 14).

Ich werde weiter unten versuchen, für diesen bemerkenswerten Vorgang der Chromidialabstossung im Verlaufe der Mitose eine einigermassen befriedigende Deutung zu geben.

Ich gehe jetzt über zur Schilderung der Entwicklung des Pigmentes im Auge der Säugetierembryonen auf Grund meiner Befunde beim Kaninchen. Hier eignen sich am besten die Stadien von der tiefen Linsengrube bis zur vollständigen Abschnürung der Linse (11., 12., 13. Tag nach der Befruchtung). Ausserdem standen mir noch für diese Untersuchungen einige Serien von Meerschweinchen, Rind, Katze, Hund und eine einzige aus entsprechendem Stadium vom Mensch zur Verfügung.

Die Bildung des Pigmentes vollzieht sich nun hier auf eine wesentlich verschiedene Art, wie beim Hühnchen. Während es sich dort um einen Austritt von einzelnen Chromatinteilchen aus dem intakten Zellkern handelte, haben wir es hier mit tiefgreifenderen Veränderungen zu tun, wobei der Kern zum Schluss in den meisten Fällen in toto aufgebraucht wird.

Ich möchte hier gleich vorwegnehmen, dass ganz ähnliche Kernveränderungen auch im Anschluss an andere, ausgesprochen degenerative Prozesse vorkommen können, über die ich ein andermal zusammenhängend berichten möchte.

Ausserdem soll zur Vermeidung einer jeden falschen Deutung meiner weiteren Ausführungen bereits an dieser Stelle betont werden, dass die hier zu beschreibenden Zelldegenerationen sich stets nur auf eine Anzahl von Kernindividuen beziehen. Es unterliegen diesen Veränderungen bloss jene vielleicht überschüssigen Zellkerne die aus dem Gefüge des ursprünglich mehrzeiligen äusseren Blattes des Augenbechers herausfallen. Nach Ablauf dieser Veränderungen wird das Pigmentblatt durch eine kontinuierliche Reihe kernhaltiger Epithelzellen gebildet, welche die zu Pigment umgeformten Reste jener eben erwähnten, für überschüssig erklärten, degenerierenden Kerne in sich aufnehmen.

Auf Taf. IV, Fig. 15, ist ein Teil des Querschnittes durch das Pigmentblatt eines elf Tage alten Kaninchenembryo zu sehen. Die Kerne sind in zwei Reihen angeordnet, die Zellgrenzen nur andeutungsweise erkennbar. Die grossen bläschenförmigen Kerne enthalten ein ziemlich gleichmässig verteiltes Chromatingerüst mit mehreren (in der Regel zwei bis vier) Nukleolen. Neben diesen intakten, normalen Zellkernen sind noch andere im selben Schnitt zu sehen, die im ganzen etwas zusammengeschrumpft erscheinen, wobei ihr Chromatin sich in stark färbbare Klumpen zusammenzuballen beginnt. Ein Vorgang, den man im Sinne der Cellularpathologie als Karyorrhexis bezeichnen könnte. Ausser diesen intensiv färbbaren schrumpfenden Kernen sind im Cytoplasma auch frei einzelne Chromatinschollen sichtbar. Da nun von diesen letzteren, bis zu den tiefschwarzen Pigmenteinschlüssen von ganz ähnlicher Form und Aussehen, alle Zwischenstadien vorhanden sind, unterliegt es keinem Zweifel, dass diese Chromatinbrocken ein jüngeres Stadium des Pigmentes darstellen und in ihrer Gesamtheit auf das Chromatin des Kerns zurückzuführen sind.

Sehr schön kommt auch auf der nächsten Abbildung (Taf. IV, Fig. 16) dieser Entwicklungsmodus zum Ausdruck. Man sieht hier zwischen einer Anzahl normaler Zellkerne zerstreut auch solche, welche auf verschiedenen Stufen der Pigmentumwandlung sich befinden. Die Kernmembran ist hier noch erhalten, während das Chromatin in grössere und kleinere Brocken zerfällt. Was diesem Bild besondere Beweiskraft verleiht, ist der Umstand, dass stellenweise noch innerhalb der als Rest der Kernmembran gedeuteten Begrenzung der Chromatinanhäufungen bereits die Pigmentierung einsetzt.

Ich möchte an dieser Stelle eine Erklärung von mehr allgemeiner Bedeutung abgeben, die sich auf die Begrenzung der einzelnen Zellen in diesem Stadium bezieht. Diese Frage muss hier schon deshalb ventiliert werden, weil sie uns über das spätere Schicksal der frei gewordenen Chromatinschollen Aufklärung gibt.

Meine durch zahlreiche Beobachtungen begründete Ansicht lässt sich dahin zusammenfassen, dass die embryonalen Zellen in diesem Stadium gegeneinander nicht scharf abgegrenzt sind, sondern ein sogenanntes Zellsyncytium bilden. Besonders aus-

geprägt finde ich dieses Verhalten im Pigmentepithel des Auges. Hier sind in diesem Stadium des intensiven Wachstums, das mit hochgradigen Kernverschiebungen einhergeht, mit den besten Methoden Zellgrenzen nicht nachweisbar. Eine Ausnahme bilden vielleicht nur Zellen, die sich zur Mitose anschicken und gegen die umliegenden mehr oder weniger deutlich abzugrenzen pflegen.

Aus diesem Verhalten ergibt sich dann die natürliche Folgerung, dass die Protoplasmareste und Chromatinschollen der in Pigmentumwandlung begriffenen Zellen von den Nachbarzellen aufgenommen, assimiliert oder als Pigmenteinschlüsse weitergeführt werden.[1])

Sehr auffallend ist z. B. diese mangelnde Zellbegrenzung auf der nächsten Abbildung (Taf. IV, Fig. 17). Die dunklen, zumeist aus zwei bis vier Schollen bestehenden rundlichen Einschlüsse sind in Pigmentumwandlung begriffene Zellkerne. Es ist wahrlich nicht möglich, sie dem Gebiete einer bestimmten Zelle zuzuteilen.

Oft bleiben die Chromatinschollen, die aus einem einzigen Kern entstehen, noch einige Zeit durch Vermittlung einer weniger kompakten, zuweilen nur sich mit Plasmafarbstoffen färbenden Substanz verbunden, in einem Haufen liegen. Einige dieser Schollen zeigen in diesem Falle noch vor ihrem Ausschwärmen mehr oder weniger deutliche Pigmentierung (Taf. V, Fig. 18).

Die Verteilung des Pigmentes bei seinem ersten Erscheinen im Auge der Säugerembryonen ist keiner bestimmten Regel unterworfen. Nicht selten findet man die Pigmenteinschlüsse zuerst in der Nähe der ursprünglich freien Oberfläche (Taf. V, Fig. 19). Gewöhnlich sind sie aber über den ganzen Querschnitt gleichmässig verteilt.

Einige Worte auch über das Entstehen von Anhäufungen von Pigmentschollen, wie sie auf den Figuren 19 und 20 der Taf. V zu sehen sind und die gewöhnlich schon bei schwacher Vergrösserung ins Auge fallen. Sie kommen dadurch zustande, dass nicht selten zwei oder mehr Kerne nebeneinander einer gleichzeitigen Pigmentumwandlung anheimfallen. Dadurch kommen zunächst Lücken im Protoplasma zustande, die von grösseren und

[1]) Bezüglich der Frage des Zusammenhanges embryonaler Zellen, sowie die Übernahme von Zellprodukten in das Gebiet benachbarter Zellen verweise ich auf meine frühere Arbeit: Über das Entstehen eines fibrillären etc. (109; 1908).

kleineren Chromatinschollen erfüllt werden (Taf. V, Fig. 20) und die später nach vollendeter Pigmentierung die oben erwähnten Pigmentkonglomerate bilden.

Zwei aufeinander folgende Stadien der Pigmentumwandlung zeigen die beiden nächsten Abbildungen auf Taf. V. Auf der ersten (Taf. V, Fig. 21) sehen wir inmitten des verflüssigten Cytoplasma den geschrumpften Zellkern liegen, dessen Chromatin zu kugeligen Gebilden zusammengeballt erscheint. Die nächste Abbildung (Taf. V, Fig. 22) zeigt das darauffolgende Stadium des Zerbröckelns und Pigmentierung. Die Kernmembran ist geborsten und die zum Teil schon intensiv gebräunten Chromatinschollen schwärmen ins Gebiet der intakten Nachbarzellen aus.

Neben dem Chromatinzerfall des ganzen Kernindividuums ist nicht selten ein Austritt des Nukleolus aus dem sonst intakten Zellkern zu beobachten. Dieser Vorgang, der sich nicht ausschliesslich auf das Pigmentblatt beschränkt, sondern in diesem Stadium in der Embryonalanlage sehr verbreitet vorkommt, vollzieht sich auf die folgende Weise. Der randständige Nukleolus buckelt an einer Stelle die Kernmembran vor, wobei nicht selten das Chromatingerüst der Umgebung etwas gelockert erscheint (Taf. V, Fig. 23). Im nächsten Stadium rückt der Nukleolus ins umliegende Cytoplasma weiter vor, die Kernmembran flaschenhalsförmig nach sich ziehend (Taf. V, Fig. 24). Endlich löst er sich vom Kern gänzlich los und liegt frei in einer Delle des letzteren (Taf. V, Fig. 25).

Eine besonders lebhafte Produktion von Chromatinschollen findet in der Nähe der Übergangsstelle von Pigment- und Retinalblatt statt, im Anschluss an Mitosenbildungen, die bekanntlich in diesem Stadium vorwiegend an jener Stelle vorzukommen pflegen.

Auf Taf. V, Fig. 26, sind drei Zellkerne zu sehen, die in ihrer natürlichen Reihenfolge von links nach rechts drei aufeinanderfolgende Prophasen der Mitose darstellen. Diese beginnt mit dem Anwachsen der chromatischen Substanz im Kern, die alsbald sich zu kleinen Schollen oder Tröpfchen, den sogenannten Chromosomen, umwandelt. In diesem Stadium gehört die Abstossung von Chromatinteilchen zur Regel. Sehr deutlich zeigt diesen Vorgang auch die nächstfolgende Abbildung (Taf. V, Fig. 27).

Einen nicht unwichtigen Punkt von allgemeiner Bedeutung bildet die Frage, ob die vollentwickelten Pigmentschollen leblose Zelleinschlüsse darstellen, oder ob man sie als lebende Organellen ansprechen darf. Ich glaube mit Bestimmtheit zugunsten dieser letzteren Auffassung eintreten zu dürfen. Ich halte mich dazu vor allem auf Grund der Feststellung für berechtigt, dass es mir gelang, eine Vermehrung der bereits pigmentierten Zelleinschlüsse durch Zerschnürung (Fragmentierung) nachzuweisen. Auf Taf. V, Fig. 28, sind verschiedene solche Teilungsstadien in der natürlichen Reihenfolge abgebildet.

Zur Schilderung der Chromatinabstossung im Verlaufe der mitotischen Kernteilung bei Säugerembryonen wähle ich absichtlich nicht Bilder aus dem Pigmentblatt des Auges. Dies geschieht einmal deshalb, weil es sich dabei keineswegs um einen Vorgang handelt, der nur in Verbindung mit der Pigmentgenese vorkommt, und dann auch, weil die Ausdehnung des Phänomens der Chromidialausstossung auf eine grössere Gruppe embryonaler Zellen meines Erachtens zugleich ein besseres Verständnis der analogen Vorgänge in bösartigen Geschwülsten des Erwachsenen gewährleistet.

Eine solche Serie mitotischer Kernteilungsfiguren aus der Mittelhirnwandung des zwölftägigen Kaninchenembryo sehen wir auf Taf. V abgebildet. Sie beginnt mit dem Verschwinden des Nukleolus und der Bildung der sogenannten Chromosomen, die hier bei der von mir geübten Technik Tropfenform besitzen. Die Kernmembran ist in diesem Stadium noch erhalten (Taf. V, Fig. 29). Alsbald wird aber letztere stellenweise etwas undeutlich, und nun beginnt die Auswanderung der Chromatintröpfchen (Taf. V, Fig. 30). Jetzt beginnt sich auch die in Teilung befindliche Zelle Hand in Hand mit dem Verschwinden der Kernmembran gegen die Umgebung deutlicher abzugrenzen (Taf. V, Fig. 31). In den darauffolgenden Stadien nimmt die Abstossung von Chromatin noch weiter zu, wobei es unter Umständen vielleicht auch zu einer Verschiebung mehrerer solcher versprengter Chromatinbrocken kommt (Taf. V, Fig. 32). Schon jetzt macht sich eine deutliche Verminderung der Färbbarkeit der eliminierten Chromatinbrocken bemerkbar, die weiterhin immer deutlicher zutage tritt. Während dieselben anfangs die Kernfarbstoffe ebenso intensiv annahmen und behielten, wie die Chromosomen des

Zellkerns, nimmt ihre Färbbarkeit mit zunehmendem Alter der Mitose an Intensität ab und schliesslich färben sie sich nur noch mit Eosin, im Farbenton des Cytoplasma. Dieses Verhalten zeigen die letzten Glieder der Serie (Taf. V, Fig. 33—38) deutlich. Aber auch in der letzten Abbildung, welche einen Kern in der Telophase der Teilung darstellt, sind die abgestossenen Chromatinbrocken als kompaktere, mit Eosin rötlich gefärbte Schollen im Zellplasma deutlich erkennbar.

Nur noch einige Worte über das Verhalten des Nukleolus während der Kernteilung. Wir haben gesehen, dass dieser in der Regel in der Prophase zur Teilung undeutlich wird und färberisch nicht mehr nachzuweisen ist. Der Zeitpunkt seines Verschwindens scheint jedoch nicht an eine bestimmte Phase der Teilung gebunden zu sein. Ich habe ihn hier zuweilen noch in ziemlich späten Stadien der Mitose (vollausgebildete Tochtersegmente) auffinden können. Ich glaube nicht fehl zu gehen, wenn ich die auf Taf. V, Fig. 35—38, abgebildeten gröberen mit Eosin gefärbten Schollen im Cytoplasma für Reste des Nukleolus halte. Auf der einen Zeichnung (Taf. V, Fig. 37) zeigt der Einschluss eine deutliche Ähnlichkeit mit dem in Zerfall begriffenen Nukleolus, den O. Hertwig in dem sich zur ersten Richtungsspindel umbildenden Keimbläschen von Limax maximus dargestellt hat (1909, S. 218).

Bezüglich der Frage nach der Herkunft des Chorioidealpigmentes möchte ich bloss einige kurze Angaben machen. Diese Frage ist von keiner geringen Bedeutung für die Beurteilung der in der Aderhaut primär entstehenden malignen Geschwülste. Ich erinnere bloss an die bereits vor Jahren von Th. Leber geäusserte Anschauung über die Mitbeteiligung des Pigmentepithels bei der Geschwulstbildung in der Aderhaut, die erst in der allerletzten Zeit durch Wieting und Hamdi (113; 1907) von neuem zur Diskussion gestellt wurde. Nach der Ansicht der beiden zuletzt erwähnten Autoren sollen die Melanoblastome des Augeninnern von den epithelialen Elementen der Retina ihren Ursprung nehmen. Sie sind also richtige Neuroepitheliome, die aus Zellkomplexen hervorgehen, welche in der Aderhaut versprengt wurden, vielleicht auch im Sinne Schwalbes und Borsts nur missbildete Elemente sind.

Die von ophthalmologischer Seite als unumstösslich sicher hingestellte sarkomatöse Natur der malignen Melanome soll nach

der Ansicht von Wieting und Hamdi einer Revision auf Grund entwicklungsgeschichtlicher und vergleichend-anatomischer Beobachtungen bedürfen.

Diese Autoren gehen sogar so weit, dass sie der Chorioidea die Fähigkeit, Pigment zu bilden, vollständig absprechen. Nach der Meinung von Wieting und Hamdi findet die primäre Entstehung des melanotischen Pigmentes ausschliesslich im Epithel statt.

Hiermit berühren wir eine Streitfrage, in welcher sich bis zur neuesten Zeit zwei geradezu diametral entgegengesetzte Meinungen gegenüber stehen. Es handelt sich um die Herkunft der Pigmentzellen in den epithelialen Zellschichten.

Für das in der Epidermis vorkommende Pigment war eine zelluläre Entstehung, da doch dort keine Blutgefässe anzutreffen sind, das Zunächstliegende Kölliker (60; 1897) hat dann auf die Möglichkeit hingewiesen, dass es sich um aus der Cutis eingewanderte pigmentierte Bindegewebszellen handeln könnte. Von den Zellen ektodermaler Herkunft ist von Kölliker nur der Pigmentlage der Netzhaut, sowie den pigmentierten Nervenzellen die Fähigkeit, Pigment zu bilden, zuerkannt worden. In allen anderen Fällen soll es sich um eine Pigmentierung durch Einwanderung von pigmentführenden Zellen aus dem benachbarten Bindegewebe zwischen die Epithelzellanlagen handeln. Bekanntlich erklären Äby, Kölliker, Riehl, Karg u. a. die Pigmentzellen für Abkömmlinge der gewöhnlichen Bindegewebszellen, Ehrmann (19; 1896) dagegen behauptet, sie seien besondere mesodermale Pigmentbildner (Melanoblasten).

Einer konsequenten Durchführung dieser Theorie der sekundären Pigmentierung der Epithelien vom Bindegewebe aus haben sich aber in der Folge grosse Schwierigkeiten entgegengestellt. Man hat Befunde mitgeteilt, welche mit dieser Anschauung nicht nur unvereinbar waren, sondern gerade das Gegenteil zu beweisen scheinen.

Die vielumstrittene Pigmentfrage hat inzwischen in den Naevi ein Lieblingsobjekt gefunden. Nach dem neuesten Bearbeiter der Frage der Pigmentgenese an diesem Objekt, Dalla Favera (16; 1908) sind die Chromatophoren der Naevi durchweg epithelialen Ursprungs. Nach seiner Meinung sprechen dafür eine Reihe von Beweismomenten: die Elemente, die wir als Chromatophoren auffassen, sind vom übrigen Epithel durchaus

nicht zu trennen; sie sind zwischen den Epidermiszellen eingelagert, sie erleiden wie diese eine Schwellung, sie bieten die degenerativen Erscheinungen dar, die den Epithelien bei dem Naevusprozesse eigen sind. Seine Ansicht deckt sich daher mit der kürzlich von Wieting und Hamdi geäusserten Anschauung, wonach diese Chromatophoren besonders differenzierte Epithelzellen seien, denen die Fähigkeit, Pigment zu bilden, in viel höherem Grade als den übrigen Elementen zukommt.

Dem Naevus der Bindehaut des Augapfels und der Aderhaut hat erst kürzlich M. Wolfrum (114; 1909) eine Arbeit gewidmet.

Bezüglich des Pigmentes der Eier von Rana esculenta und temporaria hat in der allerletzten Zeit K. Wagner (112; 1910) bewiesen, dass beim Auftreten des ersten Pigmentes der Eier keine primären Melanoblasten im Spiele sind, die etwa das Pigment aus dem Stroma des Ovariums in die Eier transportieren, sondern dass das Pigment im Ei selbst gebildet wird.

Nebenbei sei darauf hingewiesen, dass die zuletzt erwähnten Autoren, die für das Entstehen von Pigment im Epithel eintraten, die Beteiligung des Zellkerns an der Pigmentgenese als überaus wahrscheinlich hinstellen, ohne jedoch selbst hierfür einen stichhaltigen Beweis erbracht zu haben. So sagt z. B. Wolfrum (114; 1909) in seiner Arbeit über Naevus der Bindehaut und Chorioidea: „Manchmal konnte man wirklich im Zweifel darüber sein, ob nicht einzelne sehr kleine Pigmentkörnchen noch dem Kern selbst angehören. Ich lasse jedoch diese Frage offen, da sie ebenso wie die, ob das Pigment in ‚Nukleolarsubstanzen' des Kerns seine Vorstufen besitze, ein Spezialstudium erfordert. Jedenfalls aber sprechen diese Befunde für die Berechtigung solcher Anschauungen" (S. 239).

Die von Wieting und Hamdi vertretene Ansicht, wonach die echten Melanoblastome des Augenhintergrundes epithelialer Natur wären, hat zur Voraussetzung, dass die Stromazellen der Chorioidea nicht die Fähigkeit besitzen, Pigment zu bilden. Das Pigment stammt nach ihrer Meinung unter normalen Umständen ausschliesslich vom Pigmentblatt der Retina her. Man darf daher nach der theoretischen Schlussfolgerung dieser Autoren erst dann „Melanosarkome" der Chorioidea anerkennen, wenn erwiesen wäre, dass durch die physiologische passive Beladung mit Pigment die Bindegewebszellen selber zur Pigmentbildung befähigt würden.

Diese Auffassung ist insofern unzutreffend, als den Bindegewebszellen der Aderhaut die spontane Pigmentbildung keineswegs abgesprochen werden darf.

Über die Pigmentgenese in der Aderhaut, Iris und Ciliarkörper kann ich auf Grund meiner eigenen Beobachtungen in Kürze folgendes mitteilen. Das Pigment der Uvea ist zweifachen Ursprungs. Erstens einmal treten im Gebiete der Iris und des Ciliarkörpers zahlreiche Zellindividuen aus dem Verbande des Pigmentepithels ins umgebende Bindegewebe über. An der Bildung von solchen pigmentierten Wanderzellen nimmt der gesamte vordere Abschnitt des Pigmentblattes des Augenbechers vom Pupillarrande bis zur Ora serrata teil. Der Austritt von einzelnen pigmentierten Zellen und Zellgruppen findet beim Hühnchen in den ersten 14 Tagen der Entwicklung in grossem Umfange statt. Beim Mensch beginnt dieser Vorgang Ende des dritten Monats und ist bei der Geburt noch nicht beendet. Die ersten Angaben über die Entstehung von pigmentierten Wanderzellen aus dem Pigmentblatt des Augenbechers stammen von W. H. Lewis. Für die sogenannten Klumpenzellen in der Iris des Erwachsenen haben Elschnig und Lauber die Herkunft aus dem Pigmentblatt der Iris verfochten.

Die Hauptmasse des Chorioidealpigmentes entsteht jedoch gänzlich unabhängig von dem Pigmentepithel zuerst in der Grenzschicht zwischen Ader- und Lederhaut, im hinteren Bulbusabschnitt. Die ersten Spuren des Pigmentes bindegewebigen Ursprungs treten im Gegensatz zu den eben erwähnten ektodermalen Pigmentzellen des Ciliarteiles zuerst in einiger Entfernung um den Sehnervenkopf herum in die Erscheinung. Den wichtigsten Beweis für die Unabhängigkeit des eigentlichen Chorioidealpigmentes von den Pigmentzellen des Augenbechers erblicke ich in dem Umstande, dass die ersten Pigmentkörnchen stets in den peripherischsten Zellschichten der Aderhaut gefunden werden, oberhalb der Schicht der groben Aderhautgefässe, an der Stelle der späteren Suprachorioidea. Von hier aus schreitet die Pigmentierung allmählich nach innen, in der Richtung nach dem Pigmentepithel zu, fort. Die ersten Pigmentkörnchen der Aderhautstromazellen unterscheiden sich in Farbe und Form ganz erheblich von den Pigmenteinschlüssen der retinalen Pigmentzellen. Vor dem Auftreten des Pigmentes in der Aderhaut können

an den Zellkernen ganz ähnliche Veränderungen beobachtet werden, wie es gewisse Zellen in den von mir untersuchten Aderhautsarkomen aufwiesen. Das Pigment mesodermalen Ursprungs tritt beim Menschen kurz vor der Geburt, oder noch später in die Erscheinung und erreicht seine volle Ausbildung erst im Verlaufe der ersten Lebensjahre.

Aus dieser Schilderung geht hervor, dass entgegen der Ansicht von Wieting und Hamdi der Chorioidea die Fähigkeit, Pigment zu bilden, unzweifelhaft zukommt. Wir sind daher berechtigt so lange von Melanosarkomen der Aderhaut zu sprechen, bis mindestens einwandfrei erwiesen ist, dass ein solcher Tumor vom Pigmentblatt der Retina seinen Ursprung nahm. Dieser Beweis steht aber zurzeit noch aus.

Ich kehre jetzt wieder zur Beschreibung meiner eigenen Untersuchungen zurück.

Im Anschluss an meine Befunde bei Embryonen habe ich die melanotischen Tumoren des Auges[1]) von diesem neuen Gesichtspunkte aus einer Prüfung unterzogen. Diese ergab im grossen und ganzen eine prinzipielle Übereinstimmung mit der embryonalen Pigmentgenese, insofern auch hier die Muttersubstanz des nicht hämatogenen Pigmentes ausschliesslich auf den Zellkern zurückgeführt werden konnte.

Das ausgezeichnet konservierte Material ist mir von meinem verehrten Chef und Lehrer, Herrn Geheimrat Professor Dr. Th. Axenfeld und Herrn Professor Dr. W. Stock für den Zweck dieser Untersuchungen bereitwilligst zur Verfügung gestellt worden wofür ich auch an dieser Stelle meinen besten Dank ausspreche.

Es handelt sich um typische Pigmentzellensarkome, mit leicht angedeutetem alveolären Charakter, mit nicht zu reichlicher Gefässverteilung, stellenweise kleinen Blutungen.

Die Pigmentierung verläuft hier nicht nach einem einheitlichen Typus, wie wir es an dem embryologischen Material feststellen konnten. Ich war bestrebt, aus diesem Chaos von

[1]) Bezüglich der Anatomie und Histologie der Sarkome des Auges verweise ich auf die Arbeit von F. Schieck (Das Melanosarkom als einzige Sarkomform des Uvealtraktus. Bergmann, Wiesbaden 1906). Über die Herkunft des nicht hämatogenen Pigmentes enthält diese Abhandlung keine näheren Angaben.

Zellbildern die zusammengehörenden Phasen der Pigmentbildung herauszufinden.

Dies geschah zunächst auf die umständliche Art, dass jedes Zellbild genau mit dem Zeichenapparat entworfen wurde, bis sich die Figuren von selbst zu einer lückenlosen Reihenfolge zusammenschlossen.

Ich führe nunmehr die meines Erachtens zusammengehörenden Entwicklungsserien einzeln vor und beginne mit der Pigmentierung im Verlaufe der mitotischen Zellteilung in Melanosarkomen.

Ich kann aus eigener Erfahrung die Angabe Rössles (99; 1904, S. 305) bestätigen, wonach man stark pigmentierte Zellen so gut wie gar nicht in Mitose anzutreffen pflegt. Jedenfalls gehört ein solches Verhalten zur Seltenheit. Ob nur die wenig oder gar nicht pigmentierten Sarkomzellen vermehrungsfähig sind, oder aber ob diese pigmentierten Melanomzellen im Prodomalstadium der Mitose ihr Pigment wieder verlieren, darüber kann ich keine bestimmten Angaben machen.

Zellen, die sich zur Mitose anschicken, zeichnen sich schon geraume Zeit vor der Auflösung der Kernmembran durch besondere Strukturveränderungen aus. Sie runden sich zumeist etwas ab, das Cytoplasma erscheint durchsichtiger, wie aufgelockert. Hand in Hand mit diesen Veränderungen im Zelleib erweitert sich die Kernwandung bläschenförmig, wobei sein Chromatininhalt zu Tröpfchen zerfällt. In diesen Zeitpunkt fällt auch gewöhnlich die Auflösung des Nukleolus. Besondere Beachtung verdienen zahlreiche kleine Einschlüsse im Cytoplasma, die sich mit allen Kernfarbstoffen intensiv färben und deutliche Beziehungen zum Chromatingerüst des Zellkerns erkennen lassen (Taf. VI, Fig. 39). Wenn die Kernmembran erst verschwunden ist, kommt es zur Bildung des Mutterknäuels. Die Nukleintröpfchen liegen eng beieinander, die Zwischensubstanz färbt sich leicht mit Eosin. Sie enthält vielleicht Bestandteile des aufgelösten Nukleolus. Sehr deutlich ist auch in diesem Stadium das Ausschwärmen einzelner Chromatinteilchen ins Cytoplasma (Taf. VI, Fig. 40). Bemerkenswert ist weiterhin die Übereinstimmung zwischen den Nukleintröpfchen und der Grösse und Form der ausgestossenen Kernsubstanz. Sehr deutlich kommt dies auf dem nächsten Stadium zum Ausdruck, wo sich die Kernsegmente eben im Äquator der

andeutungsweise sichtbaren Spindel anordnen (Taf. VI, Fig. 41). So erwünscht es wäre, durch Zählmethoden den sicheren Nachweis einer Eliminierung von Chromosomen während der Mitose zu liefern, so musste ich nach vielen vergeblichen Bemühungen schliesslich darauf verzichten. Es ist schlechterdings unmöglich, die konstante Chromosomenzahl der Melanosarkomzellen auch nur mit annähernder Genauigkeit festzustellen. Die Loslösung von Chromatinteilchen lässt sich bis zum Stadium der Tochtersterne in der Anaphase der Teilung verfolgen (Taf. VI, Fig. 42). Es sei hier ganz kurz auf die von D. v. Hansemann (37; 1891) beschriebenen „versprengten Chromatinschleifen" im Verlaufe der mitotischen Kernteilung der Carcinomzellen verwiesen. Er ist geneigt, sie für den Ausdruck einer atypischen Kernteilung anzusehen. Ich werde weiter unten versuchen, dieses Phänomen im Anschlusse an die bereits erwähnten analogen Erscheinungen in lebhaft wachsenden normalen embryonalen Zellen zu erklären und beschränke mich hier auf die Feststellung des allgemeinen Vorkommens dieser Chromatinversprengungen im Verlaufe der mitotischen Zellkernteilung unter normalen und pathologischen Verhältnissen.

Im weiteren Verlaufe der Kernsegmentierung können die versprengten Kernbestandteile an Grösse bedeutend zunehmen (Taf. VI, Fig. 43). Dies geschieht einmal dadurch, dass zwei oder mehrere Chromatinbrocken miteinander verschmelzen, zum grössten Teil jedoch wahrscheinlich durch aktives Wachstum der einzelnen Einschlüsse, die man auch nach ihrer Loslösung vom Kern keineswegs als tote Masse betrachten darf. Sie behalten zweifellos auch während ihrer Lage im Cytoplasma als lebende Zellorganellen den eigenen Stoffwechsel, die Fähigkeit des Wachstums, vielleicht auch die der Vermehrung, wie ich es weiter oben für die Pigmenteinschlüsse im Auge der Kaninchenembryonen nachweisen konnte.

Im nächsten Stadium beginnt nun die Umwandlung der Chromatinschollen in Pigment (Taf. VI, Fig. 44). Zunächst nimmt die Affinität der Chromatinschollen zu den Kernfarbstoffen merklich ab. Sie werden etwas blasser, einige von ihnen nehmen bereits einen gelblichen Farbenton an. In dem folgenden Stadium, welches sich auch durch erhebliches Wachstum der Zelleinschlüsse auszeichnet, haben sich alle zu gelblichbraunen Gebilden umgewandelt.

in welchen jedoch auch einzelne schwarze Pünktchen sichtbar sind (Taf. VI, Fig. 45). Aber sowohl hier, als auch in dem folgenden Stadium der Telophase der Teilung sind noch junge unpigmentierte Chromatinteilchen neben den zum Teil intensiv pigmentierten Einschlüssen sichtbar. Die Serie beschliesst eine eben aus der Mitose hervorgegangene Tochterzelle mit kleinem, intensiv färbbarem Kern und pigmentierten Einschlüssen (Taf. VI, Fig. 46).

Als einen bemerkenswerten Gegensatz zu dem eben beschriebenen Entstehungsmodus der Chromidien im Verlaufe der mitotischen Zellkernteilung bei Embryonen der höheren Wirbeltiere und Geschwulstzellen möchte ich hier das Auswandern der Sekundärkerne aus dem polyenergiden Primärkern von Aulacantha scolymantha, einem Protisten, hinstellen, nach den schönen Befunden von Borgert (13; 1909). Es differenzieren sich hier bei Beginn aus dem sogenannten Chromatingerüst des grossen Primärkerns die Chromosomen (Sekundärkerne) zunächst an der Peripherie des Kerns. Die Kernmembran löst sich dann völlig auf und die Sekundärkerne treten nach und nach ins Endoplasma über. Sie erscheinen zunächst als kleine Caryosomkerne, die zuweilen noch die schleifenförmige Chromosomenform besitzen. Später teilen sich die Caryosome mitotisch, indem ein jedes in ca. zehn bis zwölf Teilchromosomen zerfällt. Ein grosser Teil des chromatischen Materials, also der im Primärkern vorgebildeten Sekundärkerne, bildet einen grossen kernartigen Binnenkörper, der später aufgelöst wird und mithin als somatischer Rest zu betrachten ist. Ich erwähne diesen Befund ohne Kommentar, bloss weil er eine ganz merkwürdige Umkehrung der von mir bei Wirbeltierzellen im Verlaufe der Mitose gefundenen Vorgänge darzustellen scheint.

Den zweifellos verbreitetsten und daher wichtigsten Modus der Pigmentierung finden wir weiterhin auf Taf. VI abgebildet. Es muss allerdings zugegeben werden, dass gerade dieser Vorgang der Pigmentbildung für den Skeptiker weniger überzeugend erscheinen kann. Ich halte mich jedoch auf Grund sorgfältiger Untersuchungen für ermächtigt, ihn mitzuteilen, und rechne bestimmt darauf, dass er bei einer Nachprüfung als der gewöhnliche Pigmentierungsmodus der Melanosarkomzelle Anerkennung finden wird.

Dieser Vorgang wird eingeleitet durch eine in grossem Maßstabe einhergehende Ausstossung von Chromidialsubstanz ins Cytoplasma (Taf. VI, Fig. 47). Man findet solchen Austritt vorwiegend in Zellen mit kleinem Protoplasmaleib und relativ grossem Kern, für welche also die von R. Hertwig als Vorbedingung einer Chromidienbildung angesehene Störung der „Kernplasmarelationen" sicher zu recht besteht. Die ausgestossene Chromatinmasse verliert unter Umständen ihre Affinität zu Chromatinfarbstoffen, ist aber als schollige Einlagerung im Cytoplasma noch deutlich erkennbar (Taf. VI, Fig. 48). Den Schlussakt bildet die Umwandlung der Chromatinelemente im Cytoplasma in Pigment, wobei zugleich durch Verkleinerung des Zellkerns, zwischen dem letzteren und dem Cytoplasma wieder normale Massenbeziehungen herbeigeführt werden (Taf. VI, Fig. 49).

Während diese beiden zuerst erwähnten Arten der Pigmentierung im Melanosarkom durchweg den Charakter aktiver oder produktiver Zellveränderungen an sich trugen, treten bei den jetzt zu beschreibenden Formen deutlich degenerative Momente in den Vordergrund.

Einer dieser Vorgänge beginnt mit dem Ausströmen des Chromatingehalts des Kerns ins Cytoplasma (Taf. VI, Fig. 50) wobei die Kernmembran an einer umschriebenen Stelle einreisst. Bald erscheint das Chromatingerüst durch den Verlust gelichtet.

Der Nukleolus pflegt schon frühzeitig herausgeschleudert zu werden. Endlich bleibt nur noch die Kernmembran mit einigen dürftigen anhaftenden Chromatinresten übrig (Taf. VI, Fig. 51). Diese Veränderung führt zu einem Zustand, wie er auf der nächsten Abbildung (Taf. VI, Fig. 52) zu sehen ist. Hier haben sich die spärlichen Reste von chromatischer Substanz, und ausschliesslich nur diese, pigmentiert.

Zuweilen kommt es auch zur Pigmentierung der frei gewordenen, nicht resorbierten Nukleolen und des Kernsaftes. Kombination mit der vorhin an lebensfähigen Zellen beschriebenen Chromidienbildung mit nachträglicher Pigmentierung kommt vor.

Die grössten Schwierigkeiten für eine einigermassen richtige Deutung boten Anhäufungen runder, intensiv pigmentierter Gebilde, die oft in kaum feststellbarer Anzahl neben- und übereinander in wenig Protoplasma gebettet vorkommen. Die Grösse und Form dieser Einschlüsse entspricht etwa den kleineren Zellkernen der

umliegenden Melanomzellen. Die Gebilde kommen vorwiegend in der Nähe von grösseren Gefässen und Blutungen vor, und entstehen nach meinen Feststellungen auf die folgende Weise:

Den Ausgangspunkt bilden rundliche Zellen mit einem unverhältnismässig grossen Kern. Die mittleren Teile des Kerns nimmt ein riesenhafter Nukleolus ein, der schon auf diesem Stadium Vakuolen erkennen lässt, die von den meisten Autoren als Degenerationserscheinungen gedeutet werden (Taf. VI, Fig. 53). Diese Zellen mit hypertrophiertem Nukleolus im Melanosarkom sind schon bekannt, und u. a. von Trambusti und Oppenheimer beschrieben worden. Auf diese haben Rössle und Meirowsky bei ihrer Erklärung der Pigmentgenese in Melanosarkomen, wie schon in der Einleitung erwähnt, ganz besonderes Gewicht gelegt.

Ich finde nun alsbald eine beginnende Zersplitterung des Nukleolus (Taf. VII, Fig. 53). Dabei hypertrophiert der Kern und lässt an seiner Oberfläche beginnende Lappenbildung erkennen (Taf. VII, Fig. 54). Das Cytoplasma ist nur in beschränktem Maße imstande, diesem abnormen Wachstum des Kerns zu folgen. Es entstehen auf diese Weise relativ grosse Zellen, die aber fast vollständig erfüllt werden von einem riesenmässigen gelappten Kern, der bis zu 20 Nukleolen und darüber enthält. Bereits in diesem Stadium schnüren sich einzelne Fragmente vom Kern ab, so dass mehrkernige Riesenzellen entstehen (Taf. VII, Fig. 55). Eine Verwechslung dieser Gebilde mit degenerierten Pigmentepithelien ist bei einiger Aufmerksamkeit leicht zu vermeiden.

Das Riesenwachstum des Zellkerns bedeutet eine tiefgreifende Schädigung der normalen „Kernplasmarelationen". Zur Schaffung halbwegs normaler Beziehungen ist eine Reduktion des Kernbestandes unbedingt erforderlich. Das geschieht nun auf die Weise, dass sich einzelne Teile vom Kern abschnüren und alsbald einer Degeneration anheimfallen. Diese besteht nun darin, dass ihr Chromatin sich innerhalb der Kernmembran bis auf geringe Reste auflöst, und ihre Affinität zu den Chromatinfarbstoffen verliert. Auf Taf. VII, Fig. 57, ist eine solche mehrkernige Riesenzelle zu sehen, mit Kernfragmenten in den verschiedensten Stadien der Degeneration. Ein Kernrest erhält sich dabei in der Regel (Taf. VII, Fig. 58), woraus man auf die reparative Tendenz des Vorganges schliessen kann.

Wenn nun, und das ist von ausschlaggebender Bedeutung, eine solche Zelle der Pigmentierung anheimfällt, so ist es stets ohne Ausnahme ein Chromatinrest im Cytoplasma, welcher sich zu pigmentieren beginnt, wobei zuweilen die ursprüngliche Struktur dieses Kernderivates von neuem wieder zum Vorschein kommt (Taf. VII, Fig. 59). Auf der nächsten Abbildung erkennen wir, dass der Pigmentierungsvorgang wesentliche Fortschritte gemacht hat (Taf. VII, Fig. 60). Daneben sind auch andere Formen der Kerndegeneration vorhanden, bei welcher statt einer Abnahme der Färbbarkeit die Bildung intensiv gefärbter Schollen im Vordergrund steht. Bald fällt auch dieser Chromatinklumpen der Pigmentumwandlung anheim. Der Kernrest macht noch eine letzte Anstrengung, durch eine Mitose die Oberhand zu gewinnen (Taf. VII, Fig. 61), aber er trägt dadurch bloss zur Vermehrung des Chromatingehaltes bei und die Pigmentierung schreitet unaufhaltsam weiter.

Auf diese Weise kommen schliesslich vollständig pigmentierte Kernkonglomerate zustande, wie eines auf Taf. VII, Fig. 62, abgebildet ist. Wie weit dabei ausserdem noch Verschmelzungen mehrerer Zellindividuen eine Rolle spielten, vermag ich nicht ohne weiteres zu unterscheiden.

Der mit der Entstehung dieser eben erwähnten Riesenzellen einhergehenden multiplen Kernfragmentierung ist ein Vorgang zur Seite zu stellen, der wesentlich einfacher verläuft und wobei in der Regel nur ein einziges Kernfragment gebildet wird.

Einen solchen Vorgang sehen wir auf Taf. VII, Fig. 63, dargestellt.

Der normale Zellkern, dessen relativ kleiner Nukleolus in der Mitte gelegen ist, erscheint an einer Stelle flaschenhalsförmig ausgezogen. Alsbald löst sich diese Kernknospe vollständig vom übrigen Kern ab und liegt nun frei im Cytoplasma in einer kleinen Eindellung des Kerns (Taf. VII, Fig. 64). Dieses Bild erinnert einigermassen an die sogenannten Guarnierischen Körperchen bei der Vaccineerkrankung des Hornhautepithels. Auch solche kleine losgelöste Kernknospen werden alsbald in Pigment verwandelt (Taf. VII, Fig. 65).

Die beiden zuletzt zu beschreibenden kurzen Serien zeigen Kernbilder vom wohlbekannten degenerativen Typus.

Zunächst ein Zellkern in Karyorrhexis (Taf. VII, Fig. 66). Daneben sind auch vereinzelte schwach gefärbte Chromatinschollen im Cytoplasma sichtbar, die daran denken lassen, dass hier der Zerfall vielleicht einen Kern in der Prophase zur Mitose überrascht hat. Dasselbe gilt für das nächste Bild (Taf. VII, Fig. 67), in welchem die Chromatinballen ausserhalb der Kernmembran liegen. Wie ein solcher Kern nach vollzogener Pigmentierung aussieht, zeigt uns Taf. VII, Fig. 68.

Schliesslich ein sogenannter pyknotischer Zellkern (Taf. VII, Fig. 69). Dieser ist anfangs intensiv färbbar, später verliert er seine Färbbarkeit immer mehr (Taf. VII, Fig. 70). Schliesslich wird er in toto zu Pigment verwandelt, wobei das Cytoplasma hier ebenso wie bei der vorhergehenden Form keine Spur von Pigment sonst aufzuweisen braucht (Taf. VII, Fig. 71).

III. Kritischer Teil.

Überblicken wir die Resultate der eben mitgeteilten Untersuchungen, so kann als ihr wichtigstes Ergebnis die neue und interessante Feststellung gelten, wonach die Bedeutung der chromatischen Kernsubstanz in der Metazoenzelle im Sinne der bisherigen Forschung in vieler Hinsicht zu eng umgrenzt worden ist. Für viele Untersucher ist der Zellkern bis auf den heutigen Tag lediglich das Fortpflanzungsorgan der Zelle, der im übrigen, in der Teilungsruhe, hinter seiner Begrenzungsmembran in ziemlicher Untätigkeit verharrt. Hier wartet er nach dieser Anschauung inmitten des Cytoplasma und doch dem regen Stoffwechsel des letzteren bis zu einem gewissen Grad entrückt, auf das Eintreten des Zeitpunktes, wo er in das Leben des Organismus schöpferisch eingreifend das höchste Wunder der Natur vollbringt: die Zeugung artgleicher Individuen.

Dadurch wurde der Kernsubstanz eine vom Protoplasma verschiedene Aufgabe zugeteilt. Für sie, als Eigenschaftsträgerin des Organismus, als dessen Erbmasse (Idioplasma) war dieses Entrücktsein zugleich eine unvermissbare Bedingung für die Erhaltung und Weiterleitung der in ihr enthaltenen vererbbaren Eigenschaften.

Die Annahme, wonach die Kernsubstanz (das Chromatin) in erster Reihe als die von den Eltern auf das Kind übertragene Erbmases angesehen werden muss, wird durch mehrere wichtige

Feststellungen gestützt. Abgesehen davon, dass die Kerne die einzigen, an Masse äquivalenten Stoffe bei dem Akte der Befruchtung darstellen, findet nachher bei jeder weiteren Karyokinese eine ganz gleichmässige Verteilung der halbierten Chromatinschleifen auf die Tochterkerne statt. Dieser Vorgang ist der Annahme überaus günstig, welche das Chromatin für den Träger der Vererbung ansieht, indem die Kernsubstanz jedesmal in zwei gleiche Hälften zerlegt wird und somit auch die Eigenschaften der Mutterzelle zu gleichen Teilen den beiden Tochterzellen überliefert werden.

Als eine überaus wichtige Stütze für die Ansicht, dass das Chromatin des Kerns der Träger der vererbbaren Eigenschaften ist, wird mit Recht das Phänomen der Chromatinreduktion im Verlaufe der Ovogenese herangezogen.

Es wird dabei bekanntlich sowohl in den männlichen wie in den weiblichen Geschlechtsprodukten die färbbare Kernsubstanz ihrer Masse und der Zahl der Chromosomen nach auf die Hälfte reduziert. Erst durch die Befruchtung, welche auf der Verschmelzung zweier Kerne beruht, wird dann die volle Substanzmasse und die volle Anzahl der Chromosomen eines Normalkerns wieder hergestellt. Ei- und Samenkern werden also zunächst durch Reduktionsteilung zu Halbkernen umgewandelt, die dann durch Verschmelzung erst zu einem Vollkern, dem Keimkern der befruchteten Eizelle werden.

Die Reduktion des Chromatins vor der eigentlichen Befruchtung, d. h. der Verschmelzung des Spermakerns mit dem Eikern ist von der allergrössten Wichtigkeit für das gesamte Problem der Vererbung. Sieht man nämlich mit der überwiegenden Mehrzahl der Forscher, als deren hervorragendste Vertreter Weismann, O. Hertwig, Roux zu nennen sind, das Chromatin des Kerns als den Träger der erblichen Eigenschaften an, so muss man als den wichtigsten Akt bei der Befruchtung die Verschmelzung von äquivalenten Kernmassen väterlichen und mütterlichen Chromatins annehmen. Diese Annahme wird durch die Erfahrung unterstützt, dass der geschlechtlich erzeugte Organismus Eigenschaften seiner beiden Erzeuger in etwa gleichem Maße in sich vereinigt.

Wenn nun bei der Befruchtung die gesamte, nicht reduzierte Chromatinmenge zur Verschmelzung käme, so würde daraus ein

Kern mit doppelter Chromatinmasse und doppelter Chromosomenzahl hervorgehen. Ebenso würden alle aus diesem Kern hervorgehenden Segmente beschaffen sein und der veränderte Charakter der Nachkommenschaft ist im Sinne der oben erwähnten Theorie notgedrungen die Folge.

Damit diese Summation von Kernsubstanz in den aufeinanderfolgenden Generationen nicht eintrete, muss schon vor der Befruchtung eine Reduktion des Chromatins stattfinden. Würde aber eine solche Reduktion ausbleiben, so wären nach O. Hertwig (43; 1909, S. 307) auch ganz abgesehen von den Gesichtspunkten des Vererbungsproblems unhaltbare Zustände, Riesenkerne, ein Missverhältnis von Kern und Protoplasma die Folge.

Und dadurch wird das Problem der Chromatinreduktion bei der Eireifung schon einigermaßen hinübergeleitet zur andern, nicht minder wichtigen biologischen Frage, die Richard Hertwig als „die Kernplasmarelation" bezeichnet hat.

Ein anderer Vorgang, wobei es sich ebenfalls um einen Übertritt von chromatischer Substanz ins Cytoplasma handelt, ist das von Boveri entdeckte Phänomen der Chromatindiminution.

Diese beruht bekanntlich darauf, dass bei der Entwicklung der Zellengenerationen, die bei Ascaris megalocephala aus dem befruchteten Ei hervorgehen, auf einem bestimmten Stadium im Verlaufe der Karyokinese Bestandteile der einzelnen Chromosomen abstossen, wodurch die Konstitution des Kerns eine Änderung erfährt. Die Angaben von Boveri sind später von zahlreichen Untersuchern bestätigt und auch auf die Oogenese anderer Wirbellosen ausgedehnt worden. Die Art und Weise der Diminution variiert ein wenig bei den verschiedenen Spezies. Es ergeben sich auch insofern noch Unterschiede, als die Zahl der Chromosomen in den diminuierten Kernen einmal trotz eingetretener Diminution gleich bleiben kann, das anderemal auf die Hälfte vermindert wird. Der Vorgang der Chromatindiminution wiederholt sich im ganzen viermal. Die zuletzt, im 32-Zellenstadium zurückgebliebene einzige Zelle mit ursprünglichem Kern ist die Urgeschlechtszelle. Von ihr leiten sich durch weitere einfache Teilung die Ei- und Samenzellen des Embryo ab, die anderen Zellen, welche die „Chromatindiminution" erfahren haben, bauen die übrigen Gewebe des Körpers auf (Somazellen nach Weismann).

Weit entfernt davon, die von mir im vorhergehenden Teil dieser Arbeit beschriebene Chromatinabstossung im Verlauf der Mitose während der normalen Entwicklung bei Embryonen und in Geschwülsten, mit den eben erwähnten Vorgängen von eminent wichtiger theoretischer Bedeutung vergleichen zu wollen, sei es mir doch gestattet, auf die bestehende oberflächliche morphologische Ähnlichkeit hinzuweisen.

Es handelt sich hier wie dort um Eliminierung eines Teiles des Chromatinbestandes des Zellkerns, ohne merkliche Gefährdung der spezifischen Eigenschaften der betreffenden Zelle. In dieser Beziehung fehlt also den hier mitgeteilten Befunden das Wunderbare, Überraschende vollkommen. Sie sind nicht mehr beispiellos.

Anders steht es bezüglich der theoretischen Deutung des von mir beschriebenen Phänomens. Diese kann sich auf Grund der aus den Vorgängen bei der Reduktionsteilung gezogenen Konsequenzen nur die eine bereits anerkannte Annahme zu nutze machen, wonach die Erbmasse bis zu einem gewissen Grade teilbar ist, ohne dass ihre Eigenschaft aus sich das ganze zu reproduzieren, verloren ginge. Auf meine Untersuchungen übertragen, lautet diese Regel folgendermassen: Gewisse embryonale Zellen und die Tumorzellen im Melanosarkom besitzen die Fähigkeit, während der Mitose Teile ihres Chromatinbestandes ans Cytoplasma abzugeben, ohne ihrer spezifischen Eigenschaften verlustig zu werden.

Die theoretische Deutung dieses Vorganges musste aber andere Wege gehen, als diejenige bei der Reife der männlichen und der weiblichen Geschlechtsprodukte. Und hier glaube ich keinen unrichtigen Schritt zu tun, wenn ich mich behufs einer Erklärung für meine Befunde in den Ideenkreis begebe, dem zuerst, und wie mir scheint bisher am treffendsten R. Hertwig Ausdruck verliehen hat.

Ich denke dabei an das von R. Hertwig formulierte Gesetz der „Kernplasmarelation", dessen Inhalt und Bedeutung ich ja in der Einleitung zu dieser Arbeit schon kurz skizziert habe. Der wichtigste Umstand, der mich veranlasst, meine Befunde in den Kreis der Hertwigschen Ideen hinüberzuleiten, ist die Feststellung, dass in allen Fällen, wo ein Austritt von Chromatin aus dem Zellkern, eine sogenannte Chromidienbildung,

stattfindet, es sich sehr wohl um eine Störung in den normalen Wechselwirkungen zwischen Kern- und Zellsubstanz handeln konnte.

Da sind zunächst die Mitosen in embryonalen Geweben. Es ist wohl kaum anzuzweifeln, dass im Organismus während der Entwicklung, namentlich anfangs, im Stadium des rapiden Wachstums ein erhebliches Plus an Nährmitteln vorhanden ist, dass der Organismus sozusagen überernährt wird. Die Überernährung führt, wie es ja Hertwig durch seine Experimente deutlich zeigen konnte, zu einer Hypertrophie des Kerns. Dadurch wird der Gleichgewichtszustand zwischen Kern und Plasma getrübt und eine Funktionsstörung ist unvermeidlich, wenn hier der natürliche Regulierungsvorgang nicht eingreifen würde. Dieser besteht darin, dass Teile aus dem überernährten Kern ausgeschaltet werden. Dieselben Chromatinteilchen, die solange sie sich innerhalb der Kernmembran des hypertrophierten Kerns befinden, für diesen überflüssig, für die gesamte Zelle sogar schädlich sind, werden wieder zu nützlichen Zellbestandteilen, sobald sie aus dem Kernverbande ausgeschieden werden. Dem Zellprotoplasma mit seinem lebhaften Stoffwechsel, seinen Fermenten etc. überliefert, wird ihr kostbares Material bald zu nützlichen Nährstoffen verwandelt. Unter Umständen findet statt einer Assimilierung die Überführung in wichtige Zelleinschlüsse statt. Als ein weiteres Beispiel dafür haben wir durch vorliegende Arbeit die Umwandlung solcher Chromidien in Pigmenteinschlüsse kennen gelernt.

Dasselbe gilt auch für die Mitosen in Melanosarkomen, bei denen ich die lebhafteste Chromidienbildung in der Nähe von Blutgefässen und von Hämorrhagien festgestellt habe, also überall dort, wo die Nahrungsmittelzufuhr am reichlichsten war. Durch die reichliche Chromatinverschleuderung bei der Mitose im Melanosarkom gelangt der oft betonte embryonale Charakter dieser Tumorzellen deutlich zum Ausdruck.

Ich kann bei der theoretischen Bewertung meiner Untersuchungsergebnisse der in obiger Beschreibung der eigenen Befunde absichtlich übergangenen Frage nicht ausweichen, ob es sich bei der von mir mitgeteilten Ausstossung von Kernbestandteilen tatsächlich um Chromatin handelt, oder ob nicht ausschliesslich andere weniger wichtige Kernbestandteile dabei beteiligt sind. Ich werde zu dieser Fragestellung durch die Angaben

der Autoren gedrängt, die, wie Meirowsky und zum Teil auch Rössle, den Nukleolus des Zellkerns bei der Pigmentierung im Melanosarkom die Hauptrolle spielen lassen.

Bekanntlich wurde der Ausdruck Chromatin von Flemming für diejenigen Bestandteile des Zellkerns eingeführt, die sich mit bestimmten Färbemitteln, wie z. B. den basischen Anilinfarbstoffen, tingieren. Es ist dies dieselbe Substanz, die auch in den Chromosomen, die ebendaher den Namen führen, enthalten ist. Nun hat später M. Heidenhain eine ganz andere Substanz, eine Substanz, die er anfangs als Lanthanin bezeichnet hatte, gleichfalls mit dem Namen Chromatin belegt, nur nannte er sie, da sie sich mit sauren Anilinfarbstoffen tingiert, Oxychromatin, während er gleichzeitig für das „Chromatin der Autoren" oder das „Chromatin der Chromosomen" den Ausdruck Basichromatin einzuführen suchte.

Nach Heidenhain ist es möglich, dass die eine Art des Chromatins in die andere übergeführt, dass z. B. das Basichromatin durch Abgabe von Phosphor in Oxychromatin, oder dieses umgekehrt durch Aufnahme von Phosphor in Basichromatin umgewandelt werden könnte.

C. Rabl meint dagegen, dass wir in der Beurteilung des färberischen Verhaltens der Kern- und Plasmabestandteile im äussersten Grade vorsichtig und zurückhaltend sein müssen, da wir ja vorläufig keine einigermaßen plausible Theorie der Färbung organischer oder richtiger organisierter Substanzen besitzen. Ebensowenig wissen wir über die Beziehungen der beiden Substanzen zueinander, wie sie sich histologisch, wie sie sich chemisch gegenseitig verhalten.

Trotz solcher beherzigenswerter Mahnungen sind auf Grund oft recht geringfügiger tinktorieller Unterschiede im Zellkern noch eine ganze Reihe verschiedener Substanzen beschrieben und mit neuen Namen belegt worden. So unterscheidet z. B. Pappenheim (88; 1908) einmal Nuklein, ferner Basiparachromatin, Oxychromatin, Basiplastin und Oxyplastin. Die letzten vier Substanzen gehören als Plastinsubstanzen zusammen, und stehen dem Chromatin (Basichromatin Heidenhains) gegenüber.

Von allen diesen Kernbestandteilen interessiert uns nebst dem Chromatin am meisten die sogenannte Nukleolarsubstanz. Was versteht man unter Nukleolen?

Häcker (36; 1899) erklärt die Nukleolen für strukturlose, unorganisierte Körper. Auch Flemming hält die Dinge, die wir Nukleolen nennen, für keine morphologisch wichtigen Teile des Kerns. Sie sind nach seiner Meinung nur Ablagerungen von Substanzen, welche für den Stoffwechsel im Kern verbraucht und wieder neu gebildet werden. Sie würden damit gewiss physiologisch wichtige Teile des Kerns bleiben, — was ohnehin durch ihr fast allgemeines Vorkommen genügend erwiesen ist, — aber doch keine eigentlich organischen, d. h. morphologisch wichtigen Kernbestandteile.

Balbiani (6; 1881) geht schon einen Schritt weiter auf dem Wege der Erkenntnis. Auch er glaubt, dass die Nukleolarsubstanz ein Stoffwechselprodukt darstellt. Er erkennt aber schon, dass die Ausbildung des Nukleolus in einem gewissen Abhängigkeitsverhältnis zur Intensität und vegetativen Leistungen von Kern und Zelle steht.

M. Heidenhain hat endlich die Entstehung der Nukleolen durch folgende chemische Überlegungen zu erklären versucht: Hereingetragen werden in den Kern eiweissreiche Nukleoalbumine, die hier auf nicht näher bekannte Weise in Nukleoproteide umgesetzt werden. Die eiweissreichen Nukleoproteide würden nun fernerhin durch Abspaltung (basischer) Eiweisse in phosphorreiche Nukleoproteide, das sind Basichromatine übergeführt werden. Das abgespaltene (basische) Eiweiss wird, falls es nicht aus dem Kern auszutreten vermag, oder zum Aufbau anderer Kernbestandteile verwendet wird, in der Nukleolarsubstanz aufgesammelt.

Ich berufe mich auf die Meinung dieses ausgezeichneten Cytologen ausdrücklich, gegenüber der erst kürzlich aufgestellten Behauptung von Jäger (53; 1909) wonach die Oberfläche des Kerns ebenso wie der Nukleolus — der Lieferant der pyronoiden Substanz Meirowskys — von einer fettartigen Substanz gebildet werden. Jäger stützt sich dabei auf Eugen Albrecht als Gewährsmann.

Die Nukleolen sind zumeist gänzlich strukturlos; es ist indessen die Regel (Montgomery), dass innerhalb der grösseren Nukleolen Vakuolen auftreten (Nervenzellen, Eizellen, grosskernige Drüsenzellen), und diese können bei massenhaftem Vorkommen wabige, netzige, fädige Strukturerscheinungen hervorbringen, welche Heidenhain als Pseudostrukturen ansieht.

Die Teilungserscheinungen der Nukleolen scheidet Montgomery (80; 1898) in zwei Arten: 1. der Nukleolus verlängert und zerlegt sich in zwei oder mehrere Teilstücke, welche selbst wiederum teilungsfähig sind, 2. der Nukleolus unterliegt dem gleichzeitigen Zerfall in eine Vielzahl granulärer Teilstücke. Den zweiten Modus hält der Autor für Degeneration.

Dass Nukleolen aus dem ruhenden Kern gelegentlich ausgestossen werden, ist öfters behauptet und ebenso oft bestritten worden. Heidenhain (41; 1907) hat einen solchen Vorgang nur ausnahmsweise beobachtet, wenn zuvor bei flach geformten Kernen (Kerne der Kapillarwände und des Bindegewebes) der Nukleolus mit der Kernmembran sich verlötet und die Verlötungsstelle nach aussen sich öffnet.

Die Möglichkeit einer solchen Ausstossung ist aber neuerdings von Montgomery an einem Objekt gezeigt worden, das jede Täuschung ausschliesst.

Es handelt sich um einzellige Drüsen von Piscicola rapax. Der Vorgang wird eingeleitet durch ein kolossales Wachstum von Zelle und Kern. Während der Wachstumszunahme des Kerns nimmt auch der ursprünglich einfache Nukleolus an Masse zu, verlängert sich, wird unregelmässig und zerfällt schliesslich in eine sehr grosse Anzahl von Fragmenten, welche sich weiterhin teilen, so dass auf der Höhe der Entwicklung bis zu 300 Nukleolen vorhanden sein dürften. Sobald die Sekretion einsetzt, beginnt der Kern an Grösse abzunehmen und lässt von da ab seine Nukleolen allmählich in das Zellplasma übertreten. Es fehlt jedoch nach der Meinung dieses Autors jede direkte Beziehung zur Bildung der Sekretkörperchen. Schliesslich bleibt in dem sehr verkleinerten Kern nur ein einziger Nukleolus zurück. Die ausgestossenen Nukleolen verlieren allmählich ihre Färbbarkeit, verschmelzen untereinander und verschwinden schliesslich vollständig.

Besonderes Interesse verdienen die Angaben der Autoren über das Verhalten der Nukleolen im Verlaufe der Zellteilung

Man hat früher angenommen, dass der Nukleolus sich bei der Amitose durch Abschnürung teilt. Heidenhain hält diese Teilung für eine passive, da ja die Nukleolen nach seiner Auffassung lebloser Natur sind. Hierfür spricht auch nach seiner Meinung, dass das Verhalten der Nukleolen während der Mitose in prinzipienloser Weise variiert.

Im Verlaufe der indirekten Teilung (Mitose) soll nun der allgemeine biologische Charakter der Nukleolen als unorganisierter, zur gänzlichen Ausscheidung bestimmter Stoffe am deutlichsten zum Vorschein kommen. Es sind bei den verschiedenen Zellarten bisher die folgenden Verhaltungsmöglichkeiten beobachtet worden: 1. Es verschwinden die Nukleolen zu allermeist in der Prophase der Mitose, solange die Kernmembran noch erhalten ist; dies ist das gewöhnliche Vorkommen. 2. Sind die Nukleolen besonders gross oder dicht, so ereignet es sich, dass sie auch nach der Auflösung der Kernmembran eine Zeitlang fortbestehen und in das Plasma hinein zu liegen kommen, wo sie dann allmählich resorbiert werden; diese aus dem Kernraum befreiten und in den Zelleib eingelagerten Nukleolen nennt man nach Häcker Metanukleolen. 3. Ferner mag es unter Umständen vorkommen, dass die Metanukleolen, wenn sie zufällig die entsprechende Lage haben, in die Tochterkerne übergehen. (Vergleiche Heidenhain l. c., S. 192.)

In der Regel verschwinden die Nukleolen während der früheren Knäuelstadien spurlos, woraus wohl mit einigem Recht gefolgert werden kann, dass sie keine lebenswichtigen Organe darstellen.

Die von Wendt (bei Pflanzen) behauptete Teilnahme der Nukleolarsubstanz am Aufbau der Chromosomen hält Heidenhain für höchst unwahrscheinlich.

Eine Vertiefung unserer Anschauungen über die Bedeutung der einzelnen Kernbestandteile ist durch die moderne Protozoenforschung angebahnt worden und verspricht in der Zukunft auch für die Lehre von der Organisation der Metazoenzelle fruchtbringend zu werden.

Bei gewissen Protozoen kommen nämlich oft zwei für verschiedene Zwecke dienende Kernbestandteile zeitlebens gesondert vor, die Schaudinn (102; 1904) als die Stoffwechsel- und Geschlechtskernsubstanz bezeichnet. Die Untersuchungen dieses ausgezeichneten Forschers bezogen sich auf das Chromidialnetz der beschalten Rhizopoden, die er als verteilte Geschlechtskernsubstanz aufzufassen geneigt war. Es entging seinem weitgehenden Blicke nicht, dass sich dadurch für die gesamte Zellforschung neue Perspektiven eröffnen, wie aus seinen eigenen Worten hervorgeht: „Die Aufgabe der weiteren Forschung wird

es nun sein, auch die Zellen der höheren Wesen auf das Vorhandensein dieser zwei bei gewissen Protozoen für verschiedene Zwecke ausgebildeten Kernbestandteile der Stoffwechsel- und Geschlechtskernsubstanz zu untersuchen und ihr Verhalten zueinander festzustellen."

Aus diesen und den daran anknüpfenden Untersuchungen von v. Prowazek (93; 1904) und Léger (66; 1904) an Blutflagellaten und Gregarinen ergab sich eine allgemeine Gesetzlichkeit, die man als „Doppelkernigkeit der tierischen Zellen" bezeichnen kann. Nach Schaudinn und v. Prowazek besteht der Kern eines ruhenden Trypanosoma oder Herpetomonas aus zwei ineinandergeschalteten Kernen, die sich bei der Umbildung des Ookineten zum Trypanosoma voneinander trennen. Der eine wird zum Geschlechtskern, der andere zum Bewegungskern oder Blepharoplast. Nach Weismann wären dieselben als propagatorischer und somatischer Kern zu bezeichnen.

Bei den in ihrem Bewegungsapparat höchst organisierten Formen der Trypanosomen und Infusoren bleibt die Trennung der beiden Kerne dauernd bestehen.

Beide haben nur ein kurzes Stadium, das beide Kerne vereinigt zeigt; das ist gleich nach der Befruchtung. Bei beiden folgt alsbald eine Teilung des befruchteten Kerns, die nichts anderes ist, als die Zerlegung in den propagatorischen und somatischen Teil. Schaudinn schildert in seiner bahnbrechenden Trypanosomenarbeit, dass diese erste Teilung, die zur Bildung des Bewegungskerns führt, eine heteropole ist und zwei verschiedenartige Kerne liefert.

Für die Ei- und Samenzelle von Dytiscus, einem Metazoen, ist die Zweikernigkeit auch deutlich nachweisbar. Sonst tritt jedoch bei den Metazoenzellen die völlige Trennung beider Kernarten nur in wenigen Fällen ein. Wo sie jedoch nach Goldschmidt vorhanden ist, wie z. B. bei allen Arten von funktionstätigen Zellen, im Gegensatz zu Stützzellen und Deckzellen, tritt der somatische Kern in Form eines Chromidialapparates in die Erscheinung. Hier ergibt sich also wiederum ein Anknüpfungspunkt für die Erklärung ähnlicher Vorgänge in höher organisierten Metazoenzellen.

Am schwersten ist eine Unterscheidung in obigem Sinne durchzuführen, wenn die Sonderung innerhalb eines einheitlichen

Kerns vorgeht, derart, dass die Existenz von zwei Arten von Chromatin erschlossen werden muss. In sehr glücklicher Weise hat dies neuerdings Lubosch (67; 1902) durchgeführt, indem er die Begriffe des Idiochromatins und Trophochromatins aufstellte. Er wird dazu vor allen Dingen durch die Verhältnisse des Amphibienkeimbläschens geführt. Die Nukleolengenerationen, die hier vor allem nach Carnoys bekannten Untersuchungen während der Wachstumsperiode auftreten, sind eben Ausdruck dieses Trophochromatins. Der somatische Kern funktioniert hier während der trophischen Periode der Zelle, ohne aber seine Lagerung innerhalb des Amphinukleus aufzugeben. Der gleiche Fall dürfte auch vorliegen, wenn die trophischen Prozesse deutliche Beziehungen zu einem Nukleolus zeigen, wie z. B. in den Entodermzellen der Nassa-Embryonen nach R. W. Hoffmann (50; 1892), der Nukleolus enthält dann hier das Trophochromatin.

Weitaus die häufigste Art, in der sich die Existenz der beiden Kernarten ausprägt, ist die eines zeitweiligen Auftretens der somatischen Kernsubstanz im Plasma in Form von Chromidien.

Goldschmidt (29; 1904) fasst auf Grund dieser eben erwähnten und anderen Angaben aus der Literatur sowie der eigenen Untersuchungen an Ascariden seine Ansicht in folgenden Sätzen zusammen, die ich ihrer Wichtigkeit halber hier wörtlich wiedergebe:

„Jede tierische Zelle ist ihrem Wesen nach doppelkernig: sie enthält einen somatischen und einen propagatorischen Kern. Ersterer steht den somatischen Funktionen, Stoffwechsel und Bewegung vor und kann vorherrschend Stoffwechselkern oder Bewegungskern sein. Der propagatorische Kern enthält vor allem die Vererbungssubstanzen, denen auch die Fähigkeit zukommt, einen neuen Stoffwechselkern zu erzeugen. Die beiden Kernarten sind gewöhnlich in einem Kern, dem Amphinukleus, vereinigt. Die Trennung kann in mehr oder minder hohem Maße erfolgen; eine völlige Trennung ist selten, am häufigsten eine Trennung in einen vorwiegend propagatorischen aber doch gemischten Kern, den Zellkern im gebräuchlichen Sinne, und in die Hauptmasse des somatischen Kerns, den Chromidialapparat.

Die vollständige Trennung beider Kernarten dürfte nur in wenigen Fällen vorliegen, im Zusammenhang mit der Fortpflanzung bei den Protozoen, ferner in der Oogenese und Spermatogenese der Metazoen.

In Gewebezellen kann die Trennung möglicherweise auch gar nicht bemerkbar sein, wie in den meisten nicht lebhaft funktionierenden Zellen, auch fertig ausgebildeten Eizellen. Innerhalb des Kerns kann sie dann besonders bei Eizellen bemerkbar werden in der Unterscheidung zweier Chromatinarten, des Idiochromatins und Trophochromatins. Deutlich wird dann die Trennung, wenn Teile des somatischen Kerns ins Plama gelangen, hier Chromidien bilden. Bei Drüsenzellen besonders tritt dies in regelmässigen Perioden ein, bei Eizellen während der Dotterbildung. Eine nahezu vollständige Trennung kann dann in Ganglienzellen und Muskelzellen verwirklicht sein. Der somatische Kern liegt als Chromidialapparat im Plasma, steht aber in engster Verbindung mit dem vorwiegend propagatorischen Kern, von dem aus er immer neu ersetzt wird.

Zellen mit nur propagatorischem Kern, der aber ja den somatischen neubilden kann, sind wohl nur in den Gameten der Protozoen und in gewissen Nährzellen des Ovariums gegeben, möglicherweise auch in manchen Spermatozoenarten.

Zellen mit nur somatischem Kern sind auch möglich: der Restkörper der Gregarinen, die diminuierten Zellen von Ascaris, gewisse Muskelzellen."

Dieser, in den soeben mitgeteilten Worten Goldschmidts geäusserten Doppelkernigkeit der Metazoenzelle tritt neuerdings Hartmann (38; 1911) auf Grund seiner an zahlreichen Protistenkernen gesammelten Beobachtungen entgegen. Nach der Ansicht dieses ausgezeichneten Forschers kann von einer eigentlichen Doppelkernigkeit streng genommen nur bei Ciliaten, einem Teil der Rhizopoden und Gregarinen, sowie bei Myxosporidien die Rede sein, da nur hier ganze Kerne als somatische Kerne zugrunde gehen. Der Makronukleus der Infusorien, der Goldschmidt als Grundlage für die Ausdehnung des Begriffs der Doppelkernigkeit auf die Metazoenzelle dient, kann aber berechtigterweise nur mit dem Kern der Metazoenzelle selbst, nicht aber mit den Chromidien einer Körperzelle eines Metazoons homologisiert werden. Diese Auffassung begründet Hartmann mit dem von ihm zuerst aufgestellten Satz, wonach von einer eigentlichen Doppelkernigkeit nur dann gesprochen werden darf, wenn durch eine polare Teilung des individualisierten Centriols, sei sie homopol oder heteropol, zwei distinkte Kernindividuen gebildet

werden. Dieser Zustand findet sich aber nur bei einem kleinen Teil der Protozoen. Die Bildung vegetativer Chromidien ist hingegen eine Eigentümlichkeit, die unter Umständen jedem einwertigen Kern, der stark funktioniert, zukommen kann, und ist z. B. auch vom Makronukleus der Infusorien durch Comes bekannt.

Wir wollen nun dieses noch strittige Gebiet verlassen und uns der Frage zuwenden:

Was lässt sich aus dieser Fülle von Befunden für unsere spezielle Frage der Pigmentgenese aus dem Zellkern fruchtbringend verwerten?

Da müssen wir zunächst den Übertritt von Chromatinteilen aus dem Kern ins Cytoplasma als eine verbreitete Eigenschaft der tierischen Zelle unter normalen und pathologischen Umständen erwähnen. Zweitens sind wir nach Kenntnisnahme der Forschungsergebnisse an Wirbellosen nicht mehr gezwungen, das Gewicht auf die Frage zu legen, ob es sich im einzelnen Falle um Austritt von Chromatin, oder bloss um die Eliminierung von unbrauchbarer Nukleolarsubstanz handelt. Wir haben gelernt, an Stelle der umständlichen und unsicheren Unterscheidung von Kernbestandteilen auf Grund tinktorieller Besonderheiten das ungleich wichtigere morphologisch-funktionelle Moment zu setzen. Wir unterscheiden zwischen dem eigentlichen Chromatin, als Fortpflanzungsanteil des Kerns, dem Idiochromatin, einerseits und den übrigen Bestandteilen des Kerns, die aus sämtlichen Zwischenstufen des An- und Abbaues des Chromatins bestehen, andererseits. Wir bezeichnen diese letzteren mit Lubosch (64; 1902) als das Trophochromatin. Die Nukleolen sind unter diesem zuletzt erwähnten Sammelbegriff untergebracht.

Diese Feststellungen und Überlegungen im Vereine mit der von R. Hertwig proklamierten Gesetzmässigkeit der Kernplasmarelationen sind imstande, sowohl die weiter oben beschriebenen Vorgänge im Verlaufe der Mitose in embryonalen Zellen und in Geschwülsten, als auch die Ausstossung von Chromatinsubstanz in weiterem Sinne aus dem sonst intakten, ruhenden Zellkern zu erklären.

Es erübrigt nur noch einige Worte zu sagen über die Deutung jener Befunde, bei welchen die Pigmentbildung mit Umwandlungen der gesamten Kernsubstanz einhergeht, die man

im Sinne der heutigen Cytopathologie degenerative Vorgänge nennt. Ich rechne hierher die Entstehungsweise des Pigmentes im Auge der Wirbeltierembryonen und die mannigfaltigen Arten von Pigmentbildung in Melanosarkomen, wobei der Kern restlos aufgebraucht wird.

Wir kommen damit wiederum auf ein Gebiet zu sprechen, das zu mehr als einer Fragestellung innige Beziehungen hat. Die Pigmentgenese spielt dabei vielleicht nur eine untergeordnete Rolle, gegenüber der grossen allgemeinen Bedeutung, welche diesen Vorgängen für die gesamte feinere Zellpathologie zukommt.

Es wird heutzutage von vielen Autoren über spezifische Zellveränderungen und Zelleinschlüsse bei ansteckenden Krankheiten gearbeitet, ohne jegliche Kenntnis der mannigfaltigen Umwandlungen, welche die Zelle aus sich selbst heraus oder unter dem Einflusse nichtspezifischer äusserer Einflüsse durchzumachen vermag. Ich erinnere in dieser Hinsicht an die kolossale Literatur betreffend die vermeintlichen Erreger der Vaccineerkrankung der Hornhaut, des Trachoms, der verschiedenen malignen Geschwülste etc. Es unterliegt wohl keinem Zweifel, dass hier die genaue Kenntnis der feineren Zellpathologie uns vor manchem Irrtum zu bewahren imstande ist. Dass solche Irrtümer wohl möglich sind, dafür liessen sich zahlreiche Beispiele aus der bezeichneten Literatur anführen, auf die ich hier gerne verzichten will. Ich behalte mir aber vor, auf die verbreiteten Degenerationserscheinungen bei Embryonen, ihre Beziehungen zur Zellpathologie und ihre Bedeutung als Entwicklungsfaktor in einer besonderen Arbeit binnen kurzem zurückzukommen.

Zuletzt berichtete Reichenow (96; 1908) bei seinen Untersuchungen über Rückbildungserscheinungen am Anurendarm über Zelldegenerationen, die einige Ähnlichkeit mit den von mir beschriebenen Kernveränderungen aufweisen. Beziehungen zur Pigmentbildung hat dieser Autor nicht festgestellt. Die Veränderungen im Protoplasma traten in Form von zunehmender Vakuolisierung auf. Die ersten Anzeichen der beginnenden Depression am Kern machen sich in Zusammenklumpungen der vorher fein verteilten Chromatinbröckchen bemerkbar, das Liningerüst wird grobmaschiger, die Nukleolen verschwinden.

Auf vorgerückterem Stadium der Degeneration verwischen ich die charakteristischen Kernstrukturen immer mehr. An

Stelle des Lininnetzes durchziehen nur einige wenige plumpe Balken den Kern, bis schliesslich auch diese verschwinden. Das zusammengeklumpte Chromatin geht später in eine kugelige Form über, die Reichenow als ein Zeichen dafür ansieht, dass eine chemische Rückbildung stattgefunden hat, die den lebenden Stoff in einen toten verwandelt. Diese kugligen Tropfen liegen gewöhnlich der Kernmembran dicht an, die in der Regel gut erhalten bleibt.

Diese Bilder erinnern an diejenigen, welche Amann (4; 1895) in Uteruscarcinomen und degenerierenden Nierenepithelien gesehen hat, und als „Kernwandhyperchromatose" bezeichnet.

Die eng zusammenliegenden degenerierenden Zellen besitzen nach Reichenow die Neigung zu Verschmelzungen. Es entstehen dadurch Bilder, die nach der Ansicht dieses Autors leicht den Pathologen in die Gefahr bringen, sie falsch zu deuten, unter Umständen sogar — wie es ja bereits nicht einmal geschehen ist — für richtige „Erreger" zu halten.

Die Abschnürung von kleinen Kernstücken hält Reichenow ebenso wie die Zerschnürung des ganzen Kerns in zwei oder mehrere Teilstücke für den Ausdruck eines Versuches, der beginnenden Degeneration Herr zu werden. Der abgelöste Chromatinklumpen scheint sich sogleich durch Flüssigkeitsaufnahme zu vergrössern; er erhält sofort den Charakter einer unbelebten Masse, indem er Tropfenform annimmt. Auf diese Weise können Gebilde entstehen, die ausserordentlich an die bekannten bei Vaccine zur Beobachtung kommenden Guarnierischen Körperchen erinnern.

Gewiss ist nun die Frage berechtigt, ob es wohl angängig sei, den normalen Pigmentierungsvorgang in der Augenanlage des Säugetierembryo mit Kernveränderungen in Beziehung zu bringen, die wir auf Grund unserer heutigen Kenntnisse der Cytopathologie für degenerative Vorgänge erklären müssen. Man bedenke demgegenüber, dass die Zerlegung einer Anzahl von Zellen in Baumaterial zugunsten der Überlebenden, selbst im gewohnten Bilde der Degeneration verlaufend, nicht gleichlautend mit „degenerativem Vorgang" zu sein braucht. Er kann im Gegenteil, da es sich ja bloss um eine Umformung des Kernmaterials handelt, im Sinne der Gesamtanlage für den Ausdruck eines erhöhten aktiven oder produktiven Zustandes gelten.

Bei einem Erklärungsversuch dieser zuletzt erwähnten Erscheinungen muss vor allem die Frage beantwortet werden: sind Kernveränderungen von degenerativem Typus, in direktem Anschluss an die zuerst beschriebene Chromatinverschleuderung, in sich teilenden lebensfähigen Zellen denkbar, oder handelt es sich vielleicht um einen prinzipiell verschiedenen Vorgang, der schliesslich nur durch Zufall zu demselben Endresultat, zur Pigmentbildung führt?

Ich glaube auf Grund meiner Erfahrungen an reichlichem embryologischen Material mich zur Ansicht bekennen zu dürfen, dass ein solcher Zusammenhang im Sinne einer Steigerung, ausgehend vom Typus der Chromatinausstossung aus dem intakten Kern bis zum vollständigen Kernaufbrauch, tatsächlich besteht.

Auch die Hertwigsche Lehre von den „Kernplasmarelationen", in deren Bann ich meine Ausführungen gestellt habe, ist einer solchen Anschauung durchaus günstig. Derselbe Impuls, der in mässigem Grade tätig, im Sinne dieser Lehre, den Kern zu geringgradiger Hypertrophie und in der Folge zur Bildung von Chromidien veranlasst, führt, über eine gewisse Grenze gesteigert, ein Versagen der natürlichen Regulierungsvorgänge und somit den Verfall der ganzen Zelle herbei.

Mit der Feststellung der Herkunft des Pigmentes vom Zellkern und der Beschreibung der einzelnen Phasen der Entstehung ist die Aufgabe des Morphologen beendet. Nun hat die Arbeit des Biochemikers ergänzend einzugreifen, und uns über die bei der Pigmentumwandlung wirksamen chemischen und fermentativen Prozesse genauer zu unterrichten. Hierbei wird die chemische Forschung die u. a. durch vorliegende Untersuchungen festgestellte Tatsache berücksichtigen müssen, dass es sich bei der Pigmentierung der tierischen Zelle nicht bloss um eine Aufspeicherung von im Blute kreisenden Substanzen handelt, die durch bestimmte Gewebsarten zurückbehalten und dort durch spezifische Zellfermente in Pigment überführt werden. Das Primäre sind vielmehr die hier beschriebenen morphologischen Veränderungen an den Kernen der betreffenden Zellarten, woran sich dann erst sekundär die Umwandlung in Pigment anschliesst.

Eine solche Auffassung der autochthonen Pigmentierung der tierischen Zellen ist mit den Ergebnissen der modernen physiologisch chemischen Forschung keineswegs unvereinbar. Angenommen, die von uns beschriebenen verschleuderten Chromatinteilchen bildeten das Rohmaterial für die Pigmentgenese, und seien mit dem Zwischenkörper des Tryptophans im Sinne von H. Eppinger (20; 1910) oder vielleicht mit diesem selbst identisch. Es käme dann als weitere, vorläufig hypothetische Annahme hinzu, dass die unter normalen oder pathologischen Verhältnissen eliminierten Chromatinpartikelchen unter der Wirkung von spezifischen Zellfermenten — vielleicht der Tyrosinase — in Pigment umgewandelt würden.

Solange das Chromatin, die Muttersubstanz des Pigmentes sich innerhalb der normalen Kernmembran befindet, ist es vor der schwärzenden Wirkung der Zellfermente geschützt. Diese können ihre Wirkung auf die Chromatinbrocken erst ausüben, wenn die Kernmembran normalerweise im Verlaufe der Mitose zeitweise verschwindet, oder wenn einzelne Chromatinpartikelchen in der Teilungsruhe unter den eben beschriebenen Umständen aus dem Kern eliminiert werden.

Wie weit dieser eben entwickelte Ideengang für alle Fälle von normaler und pathologischer Pigmentierung zutrifft, bleibt weiteren Untersuchungen vorbehalten.

IV. Zusammenfassung.

1. Den schwarzen Pigmenten des Auges und der bösartigen Geschwülste liegen in allen Fällen farblose Stromata, die sogenannten Pigmentträger, zugrunde.
2. Die farblosen Pigmentträger unterscheiden sich bei den verschiedenen Tierspezies und je nach dem Orte ihres Vorkommens morphologisch wesentlich voneinander. Ihre Form ist aber für die betreffende Stelle typisch und deckt sich vollständig mit der Form der daselbst zuerst in Erscheinung tretenden Melaninpartikelchen.
3. Die farblosen Pigmentträger der Metazoen stammen in allen von mir untersuchten Fällen ausschliesslich vom Zellkern ab. Ihr Entstehen direkter Weise aus dem Chromatin der Kerne und ihr Übergang ins Cytoplasma kann genau verfolgt werden. Sie färben sich leicht und

intensiv mit allen Kernfärbemitteln und sind den „Chromidien“ Hertwigs gleichzusetzen.

4. Je nach dem verschiedenen Verhalten des Zellkerns bei der Bildung der farblosen Pigmentträger lässt sich eine Einteilung in zwei Haupttypen für alle Fälle leicht durchführen. Sie sind nach dem heutigen Stande unserer Kenntnisse über Kernstruktur und Kerntod als der aktive oder produktive und der degenerative Typus zu bezeichnen.
5. Der aktive oder produktive Typus wird dadurch ausgezeichnet, dass in diesem Falle der Zellkern durch die Abgabe von Chromidialsubstanz an das Cytoplasma in seinen vitalen Funktionen keinerlei irgendwie bemerkenswerte Einbusse erleidet. Nach diesem Typus entstehen die farblosen Pigmentträger im Pigmentepithel der Netzhaut beim Hühnchen in der Teilungsruhe des Zellkerns. Ausserdem gehören in diese Rubrik die sehr verbreitete Abstossung von Chromidialsubstanz in der Prophase zur mitotischen Zellkernteilung in embryonalen Zellen und bei Geschwülsten.
6. Der degenerative Typus ist mit einem vollständigen oder teilweisen Kernaufbrauch verbunden. Als Beispiel für den vollständigen Aufbrauch von Kernsubstanz bei der Pigmententwicklung dienen einerseits die Pigmentepithelien im Auge von Säugerembryonen, andererseits die im Texte genau gekennzeichneten verschiedenen Arten von Pigmentierung in Melanosarkomen. Einen teilweisen Kernaufbrauch von degenerativem Typus mit nachfolgender Pigmentierung finden wir bei Kernfragmentierungen in rasch wachsenden bösartigen Geschwülsten.
7. Die Umwandlung der farblosen Pigmentträger in Pigment erfolgt wahrscheinlich unter dem Einfluss von spezifischen Zellfermenten. Die letzteren können ihre Wirkung auf das Chromatin, die Muttersubstanz des Pigmentes, erst dann ausüben, wenn die Kernmembran normalerweise im Verlaufe der Mitose zeitweise verschwindet, oder wenn einzelne Chromatinpartikelchen in der Teilungsruhe unter den eben beschriebenen Umständen aus dem Kern eliminiert werden.

Die in dieser Arbeit niedergelegten Befunde enthalten das Resultat von Untersuchungen die sich auf eine Reihe von Jahren ausdehnen und in verschiedenen Instituten angestellt worden sind. Die ersten damit zusammenhängenden Beobachtungen machte ich während meiner Arbeitszeit im 1. Anatomischen Institut in Budapest. Die Untersuchungen habe ich später im Freiburger Anatomischen Institut fortgesetzt und im Laboratorium der Universitäts-Augenklinik in Freiburg zum Abschluss gebracht. Meinen verehrten Lehrern und Chefs, Herrn Hofrat Prof. Dr. M. v. Lenhossék in Budapest und den Herren Geheimräten Prof. Dr. R. Wiedersheim und Prof. Dr. Th. Axenfeld in Freiburg i. Br. erlaube ich mir auch an dieser Stelle für ihre gütige Unterstützung ergebenst zu danken.

V. Literaturverzeichnis.

1. Albrecht, Eugen: Über die Bedeutung myelinogener Substanzen im Zellleben. Deutsche pathol. Gesellsch., 1903.
2. Derselbe: Exper. Untersuchungen über die Kernmembran. Beitr. z. pathol. Anat. Herrn Prof. Bollinger zum 60. Geburtstag gewidmet. Bergmann, Wiesbaden 1903.
3. Derselbe: Zellular-Pathologie. Frankfurter Zeitschr. f. Path., Bd. I, S. 1, 1907.
4. Amann: Über Kernstrukturen in Uteruscarcinomen. Verh. d. Deutsch. Gesellsch. f. Gynäkologie, VI, 1895.
5. Arnold, J.: Beiträge zur Entwicklungsgeschichte des Auges. Heidelberg 1874.
6. Balbiani, E. G.: Sur la structure du noyau des cellules salivaires chez les larves de Chironomus. Zool. Anz., 1881.
7. Ballowitz, E.: Über das Epithel der Membrana elastica posterior des Auges, seine Kerne und eine merkwürdige Struktur seiner grossen Zellsphären. Arch. f. mikr. Anat., Bd. 65, S. 230—290, 1900.
8. Benda, C.: Neuere Mitteilungen über die Histogenese der Säugetierspermatozoen. Verh. physiol. Gesellsch., Berlin 1897.
9. Derselbe: Über die Spermatogenese der Vertebraten und höheren Evertebraten. Verh. physiol. Gesellsch., Berlin 1898.
10. Derselbe: Die Mitochondria. In: Merkel-Bonnet, Ergebnisse der Anatomie und Entwicklungsgeschichte, Bd. XII, S. 743—766, 1902 (1903).
11. Bertrand: Sur une nouvelle oxydase ou ferment soluble oxydant d'origine végétale. Compt. rend. 122, 1215, 1896.

12. Blockmann, F.: Über eine Metamorphose der Kerne in den Ovarialeiern und den Beginn der Blastodermbildung bei den Ameisen. Verh. naturh.-med. Verein, Heidelberg 1884.
13. Borgert, A.: Untersuchungen über die Fortpflanzung der tripyleen Radiolarien, speziell von Aulacantha scolymantha. 2. Teil. Arch. f. Protistenkunde, Bd. 14, 1909.
14. Brandts, Eugen: Über Einschlüsse im Kern der Leberzelle und ihre Beziehungen zur Pigmentbildung, a) beim Hund, b) beim Menschen. Zieglers Beiträge, Bd. 45, S. 457—475, 1909.
15. Calkins, G. N.: Observations on the yolk-nucleus in the egg of Lumbricus. Trans. New-York. Acad. Sc., 1895.
16. Dalla Favera, G. B.: Ein Beitrag zur Kenntnis der Pigmentnaevi. Zieglers Beitr. z. pathol. Anat. u. z. allgem. Path., Bd. 43, S. 43—88, 1908.
17. Distaso: Die Beziehung zwischen den Pigmentbändern des Mantels und denen der Schale bei Helix nemoralis L. und hortensis Müller. Biol. Zentralbl., 28, 1908.
18. Ehrmann, S.: Zur Kenntnis von der Entwicklung und Wanderung des Pigmentes bei den Amphibien. Arch. f. Dermatologie und Syphilis, Bd. 24, 1892.
19. Derselbe: Das melanotische Pigment und die pigmentbildenden Zellen der Menschen und der Wirbeltiere in ihrer Entwicklung nebst Bemerkungen über Blutbildung und Haarwechsel. Bibliotheca medica, Bd. 2, H. 6, Cassel 1896.
20. Eppinger, H.: Über Melanurie. Biochemische Zeitschr., Bd. 28, H. 3—4, 1910.
21. Fischel, A.: Über Beeinflussung und Entwicklung des Pigments. Arch. f. mikr. Anat., Bd. 47, 1896.
22. Derselbe: Zur Pigmententwicklung. Anat. Anz., Bd. 12, Nr. 22, S. 526, 1896.
23. Fürst, M. C.: Ringe, Ringreihen, Fäden und Knäuel in den Kopf- und Spinalganglienzellen beim Lachse. Anat. Hefte, Bd. XIX, H. 62, S. 378—420, 1902.
24. v. Fürth, O.: Tierische Farbstoffe. V. Melanine und sonstige Farbstoffe. Handbuch der Biochemie des Menschen und der Tiere, Bd. I, S. 743—755. G. Fischer, Jena 1909.
25. Galeotti: Über die Granulationen in den Zellen. Internat. Monatsschrift f. Anat. u. Physiol, 12. Bd., 1895.
26. Gaule: Über Würmchen, welche aus Froschblutkörperchen auswandern. Arch. Anat. Physiol., 1880.
27. Derselbe: Die Beziehungen der Cytozoen zu den Zellkernen. Ibid. 1881a.
28. Derselbe: Kerne, Nebenkerne und Cytozoen. Zentralbl. med. Wiss. 1881b.
29. Goldschmidt, Richard: Der Chromidialapparat lebhaft funktionierender Gewebszellen. Histologische Untersuchungen an Nematoden II. Zoologische Jahrbücher, Abt. für Anatomie und Ontogenie der Tiere, Bd. 21, H. 1, S. 41—134, T. 3—8, 1904.

30. Goldschmidt, R und Popoff, W.: Die Karyokinese der Protozoen und der Chromidialapparat der Protozoen- und Metazoenzelle. Arch. f. Protistenkunde, Bd. 8, 1907.
31. Golgi, C.: Appunti intorno alla struttura delle cellule nervose. Rendic. Ist. Lombard. Sc. Lett., 1898.
32. Gruber, A.: Untersuchungen über einige Protozoen. Zeitschr. f. wiss. Zool., Bd. 38, 1883.
33. Derselbe: Über die Einflusslosigkeit des Kerns auf die Bewegung, die Ernährung und das Wachstum einzelner Tiere. Biol. Zentralbl., III. Bd., 1. Dez. 1883.
34. Derselbe: Über künstliche Teilung der Infusorien. Biol. Zentralbl., IV. Bd., 1. Febr. 1885.
35. Derselbe: Zweite Mitteilung darüber. Ebenda, V. Bd., 1. Mai 1885.
36. Häcker, V.: Praxis und Theorie der Zellen- und Befruchtungslehre. Jena 1899.
37. v. Hansemann, David: Über pathologische Mitosen. Virchows Arch., Bd. 123, S. 356, 1891.
38. Hartmann, M.: Die Konstitution der Protistenkerne und ihre Bedeutung für die Zellenlehre. Jena 1911.
39. Heidenhain, R.: Beiträge zur Lehre von der Speichelabsonderung. Stud. physiol. Institut Breslau, H. 4, 1868.
40. Heidenhain, M.: Über die Zentralkapseln und Pseudochromosomen in den Samenzellen von Proteus, sowie über ihr Verhältnis zu den Idiozomen, Chondromiten und Archiplasmaschleifen. Anat. Anz., Bd. 18, S. 513—550, 1900.
41. Derselbe: Plasma und Zelle. Erste Lieferung in: Handbuch der Anatomie des Menschen, herausgegeben von K. v. Bardeleben. Jena 1907. Zweite Lieferung im Handbuch der Anatomie des Menschen, herausgegeben von K. v. Bardeleben. Jena 1911.
42. Henschen, F.: Zur Struktur der Eizellen gewisser Crustaceen und Arthropoden. Anat. Anz., Bd. 37, 1903.
43. Hertwig, O.: Allgemeine Biologie. III. Auflage. Jena 1909.
44. Derselbe: Der Kampf um Kernfragen der Entwicklungs- und Vererbungslehre. Jena, G. Fischer, 1909.
45. Hertwig, R.: Über Kernteilung, Richtungskörperbildung und Befruchtung bei Actinosphaerium eichhorni. Abh. bayr. Akad. Wiss., 1898.
46. Derselbe: Die Protozoen und die Zelltheorie. Arch. Protistenkunde, 1902.
47. Derselbe: Über das Wechselverhältnis von Kern und Protoplasma. München 1903.
48. Derselbe: Über Korrelation von Zell- und Kerngrösse und ihre Bedeutung für die geschlechtliche Differenzierung und die Teilung der Zelle. Biol. Zentralbl., 1903.
49. Derselbe: Über physiologische Degeneration bei Actinosphaerium eichhorni. Festschr. E. Häckel. Jena 1904.
50. Hoffmann, R. W.: Über die Ernährung der Embryonen von Nassa mutabilis. Zeitschr. f. wiss. Zool., 1892.

51. Holmgren, E.: Neue Beiträge zur Morphologie der Zelle. In: Merkel-Bonnet, Ergebnisse der Anatomie und Entwicklungsgesch., Bd. XI, S. 274—328, 1901 (1902).
52. Jäger, Alfred: Die Entstehung des Melaninfarbstoffs. Virchows Arch., Bd. 198, H. 1, S. 62, 1909.
53. Derselbe: Die Melanosarkomatose der Schimmelpferde. Virchows Arch., Bd. 198, H. 1, S. 1, 1909.
54. Derselbe: Erwiderung auf Herrn Meirowskys vorstehende Mitteilung: „Kritisches zur Melaningenese". Virchows Arch., Bd. 199, H. 3, S. 567, 1910.
55. Jarisch: Zur Anatomie und Herkunft des Oberhaut- und Haarpigmentes. Arch. f. Dermat. u. Syphilis, 23. Jahrg., 1891.
56. Derselbe: Über Anatomie und Entwicklung des Oberhautpigments beim Frosche. Arch. f. Dermat. u. Syphilis, 24. Jahrg., 1892.
57. Derselbe: Über die Bildung des Pigments in den Oberhautzellen. Arch. f. Dermat. u. Syphilis, 24. Jahrg., 1892.
58. Kessler, L.: Zur Entwicklung des Auges der Wirbeltiere. Leipzig 1877.
59. Kölliker, A.: Entwicklungsgeschichte des Menschen und der höheren Tiere. I. Auflage, 1861.
60. Derselbe: Über die Entstehung des Pigmentes in den Oberhautgebilden. Zeitschr. f. wiss. Zool., Bd. 45, H. 4, 1897.
61. Kopsch, F.: Die Darstellung des Binnennetzes in spinalen Ganglienzellen und anderen Körperzellen mittels Osmiumsäure. Sitzungsber. Akad. Wiss. Berlin 1902.
62. Krückmann: Ein Beitrag über die Pigmentepithelzellen der Retina. v. Gräfes Arch. f. Ophth., Bd. 57 und 58, 1899.
63. Derselbe: Über Pigmentierung und Wucherung der Netzhautneuroglia. v. Gräfes Arch. f. Ophth., Bd. 60, 1905.
64. Kühne, W. und Lea, Sh.: Über die Absonderung des Pankreas. Verh. d. naturh.-med. Ver. Heidelberg 1876.
65. Laguesse, E.: Corpuscules paranucléaires (parasomes), filaments basaux et zymogène dans les cellules sécrétantes. Cinquant. Soc. Biol. Paris 1899.
66. Léger, L.: La réproduction sexuée chez les Stylorhynchus. Arch. f. Protistenkunde, 1904.
67. Lubosch, W.: Über die Nukleolarsubstanz des reifenden Tritoneies etc., Habilitationsschrift. Jena 1902.
68. Lukjanow: Grundzüge einer allgemeinen Pathologie der Zelle. Leipzig 1891.
69. Marenghi, S.: Alcune particularita di struttura e di innervazione della cute dell' Ammocoetes branchialis. Zeitschr. wiss. Zool., 1903.
70. Mathews, A. M.: The changes in structure of the pancreas cell. Journ. Morphol., Bd. 15, Suppl., 1899.
71. Mertsching, A.: Beiträge zur Histologie des Haares und Haarbalges. Arch. f. mikr. Anat., Bd. 31, S. 32—53, 1888.
72. Derselbe: Histologische Studien über Keratohyalin und Pigment. Virchows Arch., Bd. 116, 1889.

73. Meirowsky, E.: Die Entstehung des Oberhautpigmentes in der Oberhaut selbst. 1. Beitrag zur Pigmentfrage. Monatshefte f. prakt. Dermat., Bd. 42, 1906.
74. Derselbe: Die Entstehung des Oberhautpigmentes aus der Substanz der Kernkörperchen. 2. Beitrag zur Pigmentfrage. Monatshefte f. prakt. Dermat., Bd. 43, 1906.
75. Derselbe: Besitzt das atrophische Narbenepithel des Weissen die Fähigkeit zur Pigmentbildung? 3. Beitrag zur Pigmentfrage. Monatshefte f. prakt. Dermat., Bd. 43, 1906.
76. Derselbe: Über den Ursprung des melanotischen Pigments der Haut und des Auges. Klinkhardt 1910.
77. Derselbe: Kritisches zur Melaningenese. Virchows Arch., Bd. 199, H. 3, S. 561, 1910.
78. Meves, F.: Über den von La Valette St. George entdeckten Nebenkern (Mitochondrienkörper) der Samenzellen. Arch. f. mikr. Anat., Bd. 56, S. 553—605, 1900.
79. Derselbe: Struktur und Histogenese der Spermien. In: Merkel-Bonnet. Ergebnisse der Anatomie und Entwicklungsgeschichte, Bd. XI, S. 437—516, 1901 (1902).
80. Montgomery, Thomas H.: Comparative cytological studies with especial regard to the morphology of the nucleolus. Journ. of morphology, Vol. 15, 1898.
81. Negri: Di una fine particularità di struttura delle cellule di alcune ghiandole dei mammiferi. Bull. Soc. med. chir. Pavia 1899.
82. Neumann, E.: Beiträge zur Kenntnis des pathologischen Pigmentes. Virchows Arch., Bd. 3, 1888.
83. Neuberg, C.: Zur chemischen Kenntnis der Melanome. Virchows Arch., Bd. 192, H. 3, 1908.
84. Nussbaum, M.: Über den Bau und die Tätigkeit der Drüsen. 3. Mitt., Arch. f. mikr. Anat., Bd. 13, 15, 16, 1877—1879.
85. Derselbe: Über die Teilbarkeit der lebendigen Materie. Arch. f. mikr. Anat., Bd. 26, 1885.
86. Derselbe: Entwicklungsgeschichte des menschlichen Auges. Gräfe-Sämisch, Handb. d. ges. Augenheilk., 2. Auflage, 1899.
87. Ogata, M.: Die Veränderung der Pankreaszellen bei der Secretion. Arch. Anat. Physiol., 1883.
88. Pappenheim, A.: Bemerkungen zur Kenntnis und Bedeutung der basophilen Punktierung (Körnelung) der roten Blutkörperchen. Folia Hämat., 5. Bd., Nr. 6, 1908.
89. Pensa: Supra una fine particolarità di struttura di alcune cellule delle capsule soprarenali. Bull. Soc. med. chir. Pavia 1899.
90. Pianese, G.: Beitrag zur Histologie und Aetiologie des Carcinoms. Histologische und experimentelle Untersuchungen. Erstes Supplementheft der Beiträge zur pathol. Anat. und zur allgem. Pathol., herausgeg. von Prof. Dr. E. Ziegler. G. Fischer, Jena 1896.
91. Platner, G.: Über die Entstehung des Nebenkerns und seine Beziehung zur Kernteilung. Arch. f. mikr. Anat., Bd. 26, S. 343—369, 1886.

92. Platner, G.: Beiträge zur Kenntnis der Zelle und ihrer Teilungserscheinungen. Arch. f. mikr. Anat., Bd. 33, S. 125—152 und S. 180 bis 215, 1889.
93. v. Prowazek, S.: Die Entwicklung von Herpetomonas. Arb. a. d. Kais. Gesundheitsamte, Bd. 31, 1904.
94. Rabl, C.: Über den Bau und die Entwicklung der Linse. Zeitschr. f. wiss. Zool., Bd. 63, 65 und 67. Leipzig 1900.
95. Derselbe: Über „Organbildende Substanzen" und ihre Bedeutung für die Vererbung. (Antrittsvorlesung in Leipzig.) Leipzig 1906.
96. Reichenow, E.: Die Rückbildungserscheinungen am Anurendarm während der Metamorphose und ihre Bedeutung für die Zellforschung. Arch. f. mikr. Anat., Bd. 72, S. 671—718, 1908.
97. Reinke, F.: Zellstudien. C. Über Pigment, seine Entstehung und Bedeutung. Arch. f. mikr. Anat., Bd. 43, S. 377—422, 1894.
98. Remak, R.: Untersuchungen über die Entwicklung der Wirbeltiere. Berlin 1855.
99. Rössle, R.: Der Pigmentierungsvorgang im Melanosarkom. Zeitschr. f. Krebsforsch., Bd. 2, S. 291, 1904.
100. Rohde, E.: Untersuchungen über den Bau der Zelle I und III. Zeitschr. f. wiss. Zool., 1903, 1904.
101. Schaudinn, F.: Untersuchungen über die Fortpflanzung einiger Rhizopoden. Arb. a. d. Kais. Gesundheitsamt, 1903.
102. Derselbe: Generations- und Wirtswechsel bei Trypanosoma und Spirochaete. Arb. a. d. Kais. Gesundheitsamt, 1904.
103. Scherl: Einige Untersuchungen über das Pigment des Auges. v. Gräfes Arch. f. Ophth., Bd. 39, 1893.
104. Schmidt, M. B.: Über die Verwandtschaft der hämatogenen und autochthonen Pigmente und deren Stellung zu sog. Haemosiderinen. Virchows Arch., Bd. 115, 1889.
105. Derselbe: Hämorrhagie und Pigmentbildung. Ergebnisse der allgem. Pathologie von Lubarsch-Ostertag, Abt. 2, 1895 und 3. Jahrg., 1896.
106. Derselbe: Über das Hämosiderin und Melanin. Virchows Arch., Bd. 163, 1900.
107. Seefelder, R.: Beiträge zur Histogenese und Histologie der Netzhaut, des Pigmentepithels und der Sehnerven. (Nach Untersuchungen am Menschen.) v. Gräfes Arch. f. Ophth., Bd. 73, H. 3, 1910.
108. v. Szily, A.: Histiogenetische Untersuchungen. Anatomische Hefte, Bd. 33, H. 2, S. 227—314, 1907.
109. Derselbe: Über das Entstehen eines fibrillären Stützgewebes im Embryo und dessen Verhältnis zur Glaskörperfrage. Anatomische Hefte, Bd. 35, H. 3, S. 651—757, 1908.
110. Veratti, E.: Ricerche sulla fine struttura della fibra muscolare striata. Mem. Ist. Lombard., 1902.
111. Verworn, M.: Biologische Protistenstudien. Zeitschr. f. wiss. Zool., Bd. 46, 1888.
112. Wagner, K.: Die Herkunft des Eipigmentes der Amphibien. Zool. Anz., Bd. 35, Nr. 17, 1910.

113. Wieting und Hamdi: Über die physiologische und pathologische Melaninpigmentierung und den epithelialen Ursprung der Melanoblastome. Ein primäres Melanoblastom der Gallenblase. Zieglers Beiträge zur pathol. Anat. und zur allgem. Pathol., Bd. 42, S. 23—84, 1907.

114. Wolfrum, M.: Der Naevus der Bindehaut des Augapfels und der Aderhaut und seine Beziehungen zu den melanotischen Tumoren. Ein Beitrag zu der Lehre von der Geschwulstentwicklung am Auge. v. Gräfes Arch. f. Ophth., Bd. 71, S. 195—282, 1909.

VI. Erklärung der Abbildungen auf Taf. IV—VII.

Alle Figuren sind bei Zeiss' Apochr. 2 mm, Comp.-Okular Nr. 18, die Umrisse mit dem Abbéschen Zeichenapparat entworfen. Wo keine andere Angabe steht, ist als Fixation Zenkersche Lösung benützt worden. Die reproduzierten Präparate sind durchweg mit Delafieldschem Hämatoxylin-Eosin gefärbt.

Tafel IV.

Fig. 1—8. Teile eines Querschnittes durch das Pigmentblatt des Hühnchens. 4.—5. Tag der Bebrütung.

Fig. 1. Junger Chromatinfortsatz am Zellkern. Pigmenteinschlüsse im basalen Zellteil.

Fig. 2. Junger Chromatinfortsatz am Zellkern. Pigmenteinschlüsse in der Nähe der basalen Zellperipherie.

Fig. 3. Wachsender Chromatinfortsatz in der Gegend des Nukleolus entspringend.

Fig. 4. Beginnende Ablösung der Chromatinfortsätze am Zellkern. Im Cytoplasma sind alle Stadien vom pigmentfreien Chromatinstäbchen bis zu den dunklen Pigmenteinschlüssen nebeneinander zu sehen.

Fig. 5. Kräftige Chromatinfortsätze am Zellkern. Der eine beginnt sich noch im Zusammenhange mit dem Zellkern zu pigmentieren.

Fig. 6. Mächtige Chromatinfortsätze am Kern, die sich zum Teil noch im Zusammenhange mit dem Chromatingerüst des Zellkerns pigmentieren.

Fig. 7. Chromatinfortsätze am Zellkern.

Fig. 8. Drei von den abgebildeten Zellkernen tragen Chromatinfortsätze. Daneben im Cytoplasma zahlreiche abgestossene pigmentfreie Stäbchen. Übergänge von diesen bis zu den Melaninstäbchen sind reichlich vorhanden.

Fig. 9—14. Mitosenbilder aus dem Pigmentblatt des Hühnchens. 4. Tag der Bebrütung.

Fig. 9. Frühes Prodromalstadium. Etwas dichteres Chromatinnetz. Nukleolus noch da. Vier Chromatinfortsätze von verschiedener Dicke.

Fig. 10. Zwei Kerne am Anfang der Prophase. Beginnende Chromosomenbildung Zahlreiche Fortsätze. Einer bereits losgelöst.

Fig. 11. Prophase. Kernmembran noch erhalten. Zahlreiche losgelöste Chromatinpartikelchen im Cytoplasma.
Fig. 12. Knäuelbildung. Einzelne Chromatinschleifen gewaltig verlängert. Das verdickte Ende im Begriffe sich loszulösen.
Fig. 13. Knäuelbildung. Ausschwärmen von Chromatinteilen mit beginnender Pigmentierung.
Fig. 14. Äquatorialplatte. Zahlreiche unpigmentierte und pigmentierte Zelleinschlüsse.

Fig. 15—17. Teile eines Querschnittes durch das Pigmentblatt des 11 Tage alten Kaninchenembryo.

Fig. 15. Sechs normale Zellkerne. Dazwischen verschiedene Kerne in Pigmentumwandlung. Freie unpigmentierte und pigmentierte Chromatinschollen.
Fig. 16. Kerne in Pigmentumwandlung. Die Kernmembran ist noch erhalten, der Chromatinbestand in Schollen gruppiert. Die Pigmentierung beginnt stellenweise noch innerhalb der Kernmembran.
Fig. 17. Intensiv gefärbte Chromatinschollen in Cytoplasma. Kernderivate.

Tafel V.

Fig. 18—28. Teile eines Querschnittes durch das Pigmentblatt des 12 Tage alten Kaninchenembryo.

Fig. 18. Kerne in vorgeschrittenen Phasen der Pigmentumwandlung.
Fig. 19. Kerne in Pigmentumwandlung. Ausschwärmende Chromatinschollen. Beziehungen zur Mitose.
Fig. 20. Kerne in Pigmentumwandlung. Dadurch bedingte Lücke im Cytoplasma.
Fig. 21. Kern in Pigmentumwandlung. Erstes Stadium: unpigmentierte Chromatinschollen.
Fig. 22. Kern in Pigmentumwandlung. Zweites Stadium: Ausschwärmen und beginnende Pigmentierung.
Fig. 23. Nukleolenaustritt I.
Fig. 24. Nukleolenaustritt II.
Fig. 25. Nukleolenaustritt III.
Fig. 26. Prodromalstadien der Mitose in Beziehung zur Pigmentbildung.
Fig. 27. Chromatinaustritt aus dem Kern in der Prophase der Teilung.
Fig. 28. Die aufeinanderfolgenden Teilungsstadien der pigmentierten Zelleinschlüsse.

Fig. 29—37. Mitosenbilder aus der Mittelhirnwandung des 12 Tage alten Kaninchenembryo.

Fig. 29. Prophase I. Bildung von Nukleinspindeln.
Fig. 30. Prophase II. Austritt von Chromatinspindeln.
Fig. 31. Knäuelbildung I. Die Kernmembran ist verschwunden. Austritt von geformten Chromatinteilen ins Cytoplasma.
Fig. 32. Knäuelbildung II. Versprengte Chromatinteile.

Fig. 33. Übergang zur sog. Äquatorialplatte. Zahlreiche Chromatinbrocken im Cytoplasma, die zum Teil ihre Färbbarkeit einbüssen.
Fig. 34. Äquatorialanordnung mit beginnendem Auseinanderweichen der Tochtersegmente.
Fig. 35. Die Tochtersegmente haben die beiden gegenüberliegenden Pole erreicht. Zahlreiche Kernderivate befinden sich verstreut im Cytoplasma, die sich mit Chromatinfarbstoffen nur mehr schwach färben.
Fig. 36. Telophase der Teilung. Zahlreiche zum Teil vakuolig aufgetriebene Zelleinschlüsse, die vom Kern abstammen.
Fig. 37. Teilung des Zellkörpers. Die Tochterchromosomen schliessen sich zu den neuen Kernen zusammen. Zahlreiche mit Eosin gefärbte Einschlüsse, die vom Mutterkern herstammen.

Fig. 38. Chromatinverschleuderung im Verlaufe der Mitose in Chorioidealsarkomen.

Fig. 38. Prodromalstadium. Grosser bläschenförmiger Kern. Nukleintröpfchen in der Kernperipherie. Zahlreiche Chromatinschollen im pigmentfreien Cytoplasma zum Teil gerade in Austritt begriffen.

Tafel VI.

Fig. 39—46. Chromatinverschleuderung im Verlaufe der Mitose in Chorioidealsarkomen. (Fortsetzung.)

Fig. 39. Prophase. Kernmembran und Nukleolus verschwunden. Lebhaftes Ausschwärmen von Kernbestandteilen ins Cytoplasma.
Fig. 40. Anaphase. Äquatorialplatte. Vergrösserung und Zusammenfliessen der Kernderivate im Cytoplasma.
Fig. 41. Metaphase der Teilung I. Beginnende Wanderung der Tochterchromosome zum Pol. Zahlreiche Schollen im Cytoplasma.
Fig. 42. Metaphase der Teilung II. Die Polwanderung ist weiter vorgeschritten. Anwachsen der ausgestossenen Kernteile deutlich.
Fig. 43. Metaphase der Teilung III. Beginnende Pigmentierung der versprengten Kernderivate im Cytoplasma.
Fig. 44. Telophase I. Zunehmende Pigmentierung.
Fig. 45. Telophase II. Teilung des Zellkörpers.
Fig. 46. Tochterzelle mit ruhendem Kern und Pigmentschollen im Cytoplasma.

Fig. 47—53. Zellbilder aus einem pigmentierten Chorioidealsarkom.

Fig. 47. Chromatinaustritt aus dem ruhenden Kern.
Fig. 48. Das im Cytoplasma angehäufte Chromatin verliert seine Affinität zu den Kernfarbstoffen.
Fig. 49. Das ausgestossene Chromatin wird in Pigment verwandelt.
Fig. 50. Öffnung der Kernmembran. Ausströmen des Kerninhalts ins Cytoplasma.
Fig. 51. Der Kern hat sich seines Inhalts entleert. Bloss die Kernmembran und spärliche Chromatinreste bleiben sichtbar.
Fig. 52. Pigmentumwandlung der Chromatinreste.
Fig. 53. Runde Zelle mit grossem Kern und Riesennukleolus.

Tafel VII.

Fig. 54—71. Zellbilder aus einem pigmentierten Chorioidealsarkom.

Fig. 54. Zersplitterung des Nukleolus.
Fig. 55. Anwachsen des Kerns, weitere Zersplitterung des Nukleolus.
Fig. 56. Bildung von Kernfragmenten in der Zelle mit riesenhaften Dimensionen.
Fig. 57. Kernfragmente in verschiedenen Stadien des Zerfalles.
Fig. 58. Fortschreitender Kernzerfall.
Fig. 59. Erstes Auftreten von Pigment an der Stelle der Kernderivate.
Fig. 60. Fortschreitende Pigmentierung der Kernderivate.
Fig. 61. Fortschreitende Pigmentierung der Kernderivate. Der Rest vom Zellkern in Mitose.
Fig. 62. Pigmentkonglomerat. Der grosse Haufen von Kernderivaten in Pigment verwandelt.
Fig. 63. Bildung von Kernknospe.
Fig. 64. Abschnürung der Kernknospe.
Fig. 65. Pigmentumwandlung der Kernknospe.
Fig. 66. Karyorrhexis I.
Fig. 67. Karyorrhexis II.
Fig. 68. Karyorrhexis in Pigment verwandelt.
Fig. 69. Pyknose I.
Fig. 70. Pyknose II.
Fig. 71. Pyknotischer Kern in Pigment verwandelt.

Histologisches und embryologisches Institut der k. u. k. tierärztlichen Hochschule in Wien.

Beiträge zur Kenntnis des Baues und der Funktion der Lamellenkörperchen.

Von

Prof. **Siegmund v. Schumacher.**

Hierzu Tafel VIII und 4 Textfiguren.

Einleitung.

Die unmittelbare Veranlassung zu vorliegender Mitteilung gab mir eine Arbeit Michailows (7) über „Die Struktur der Vater-Pacinischen Körperchen und ihre physiologische Bedeutung", auf die ich erst durch ein Referat im Anatomischen Zentralblatt aufmerksam gemacht wurde. Michailow gelangt auf Grund des Nachweises von reichlichen Kapillaren im Inneren der Vater-Pacinischen Körperchen zu einer ganz ähnlichen Hypothese über die Funktion der Lamellenkörperchen, wie ich sie vor einiger Zeit ausgesprochen habe (12). Meine diesbezüglichen Auseinandersetzungen scheinen Michailow entgangen zu sein, was begreiflich erscheint, da die Überschrift der betreffenden Arbeit nicht vermuten liess, dass der Inhalt sich mit den Lamellenkörperchen beschäftigt. Daher möchte ich hier nochmals zu dieser Frage Stellung nehmen, um so mehr, als ich durch inzwischen angestellte Untersuchungen imstande bin, meine Hypothese über die Funktion der Lamellenkörperchen besser zu begründen, als dies seinerzeit möglich war.

Michailow gibt zunächst eine historische Übersicht über die Entwicklung der Lehre vom Aufbau der typischen Vater-Pacinischen Körperchen, namentlich auch von der Art der Nervenendigungen im Innenkolben. Nach der Ansicht Michailows gehören die im Innenkolben zu findenden Kerne Wanderzellen an und der Innenkolben selbst stellt (ähnlich wie die interkapsulären Zwischenräume) einen mit Blutserum angefüllten Hohlraum dar. Unter dem Einflusse veränderter Bedingungen, namentlich der Einwirkung von Reagentien, gerinnt das Blut-

serum und kann in diesem Zustande Zellstrukturen vortäuschen. Das den Innenkolben erfüllende Blutserum stammt aus den im Innenkolben vorhandenen Blutkapillaren und ebenso dürften aus letzteren die Leukozyten ausgewandert sein. Eingehend befasst sich Michailow mit der Frage der Vaskularisation der Lamellenkörperchen.

Schon seit langem ist es bekannt, dass die Vater-Pacinischen Körperchen ihre eigenen Blutgefässe besitzen. So finden sich nach Kölliker (5) im Stiele und den benachbarten Teilen der Körperchen, weniger häufig am anderen Ende derselben, wo die Lamellen nicht selten durch einen Längsstrang (Lig. intercapsulare) verbunden sind, einzelne feine Blutgefässverästelungen.

Ausführliche und vollkommen zutreffende Mitteilungen über die Gefässe der Vater-Pacinischen Körperchen machte schon Herbst (3) im Jahre 1848. „An den beiden Seiten der Körperchen liegen zwei Blutgefässe, von denen das eine gross, das andere aber nur etwa $^1/_3$ so weit ist; zahlreiche Äste derselben dringen in die Oberfläche und in die peripherischen Kapseln, zu deren besseren Versorgung das grössere Blutgefäss einen Hauptzweig quer über die Mitte des Körperchens sendet. Ferner befindet sich ein ansehnliches arterielles Gefäss, als Begleiter der Nervenfaser, im Stiele. Dasselbe dringt in die Basis des Körperchens, nimmt an allen Windungen der Nervenfaser teil, gibt nach allen Seiten an die Kapselinterstitien Äste, welche durch Zellgewebe in ihrer Lage erhalten werden, sich wie andere Kapillargefässe, nach einem kürzeren oder längeren Laufe schlingenförmig umbiegen und gegen den Stiel zurückkehren. Der Stamm dieses Gefässes ist bis zum Boden der innersten Kapsel sichtbar." „Ein anderes Blutgefäss dringt in das peripherische Ende des Körperchens, erstreckt sich in gerader oder schräger Richtung gegen den oberen Teil des innersten Kapselsystems und gibt zahlreiche Äste an die äusseren Kapseln, welche zum Teil mit den vom zentralen Ende hier ihnen entgegenkommenden anastomosieren."

Nach Michailow beschäftigte sich in letzter Zeit mit der Frage der Gefässversorgung der Vater-Pacinischen Körperchen Kowrygin im Laboratorium Dogiels und gelangte zu dem Schlusse, dass in die Innenkolben der Körperchen Kapillaren eindringen. Auf Grund solcher Präparate Kowrygins schreibt

Dogiel, dass feine Arterienzweige mit den Nerven in jedes Körperchen eintreten und sich in Kapillaren auflösen; letztere dringen in die Zwischenräume zwischen den äusseren und den nach innen zu gelegenen Lamellen ein, ziehen sich hier auf eine ziemlich grosse Entfernung hin, oft sogar bis zur Hälfte der Länge des Körperchens und bilden ein feinschlingiges Netz. Ausserdem dringen eine bis zwei kleine Arterien in das Körperchen von seiten des Poles ein, welcher der Stelle des Nerveneintrittes gegenüberliegt (nicht selten in der Gegend des Lig. interlamellare), und zerfallen hier in Kapillaren, deren Schlingen auf eine kleine Strecke in die Zwischenräume zwischen den Aussenkapseln eindringen. Die beiden Kapillarsysteme können untereinander durch lange Anastomosen verbunden sein. Schliesslich lässt sich bei manchen Körperchen nachweisen, dass ein bis zwei Kapillarschlingen mit den Nervenfasern zusammengehen und diese bis zum Innenkolben begleiten, wobei sie sogar mitunter in den letzteren eindringen, sich jedoch nicht weiter als bis zum Anfangsteil desselben erstrecken.

Michailow gelang es bei der Katze (im Mesenterium, Pankreas und anderen Organen) durch Injektion nachzuweisen, dass in jedes Vater-Pacinische Körperchen in der Gegend der Nerveneintrittstelle Kapillaren eindringen, sich im Innenkolben verzweigen, verflechten, anastomosieren und so einen komplizierten Knäuel bilden. Dieser Knäuel hat der Form des Innenkolbens entsprechend eine längliche Gestalt und breitet sich hauptsächlich in der Hälfte des Innenkolbens aus, die die Nerveneintrittstelle trägt. Aber auch in der anderen Hälfte des Körperchens sind Kapillaren vorhanden, die entweder Zweige des beschriebenen Glomerulus darstellen oder vom entgegengesetzten Pole in das Körperchen eindringen: so dass in manchen Körperchen im Bereiche des ganzen Innenkolbens Kapillaren zu finden sind. Michailow konnte aber in keinem Falle, trotz vollkommen gelungener Injektion, das Eindringen von Kapillaren in das Kapselsystem eines Körperchens beobachten.

An der Oberfläche der Lamellenkörperchen gelang Michailow der Nachweis eines feinen elastischen Fasernetzes.

Bezüglich der Funktion der Vater-Pacinischen Körperchen äussert sich Michailow folgendermassen: „Wir haben schon gesehen, dass in dem Innenkolben der Vater-

Pacinischen Körperchen ein Knäuel von Blutkapillaren vorhanden ist. Aus diesen Kapillaren muss unter dem Einflusse ihres Blutdruckes das Blutserum in die benachbarten Gewebe transsudieren. Wir haben gleichfalls gesehen, dass in dem Innenkolben ebenfalls ein kompliziert gebauter Nervenendapparat des Körperchens vorhanden ist. Wenn wir nun annehmen, dass der Blutdruck in den Kapillaren aus irgend einem Grunde sich vergrössert, so können folglich einerseits die Kapillaren sich erweitern, andrerseits kann die Filtration des Blutserums aus ihnen in den benachbarten Raum einen intensiveren Charakter annehmen. Unserer Meinung nach muss der eine, sowie auch der andere Umstand unbedingt als Erreger des Nervenendapparates des Vater-Pacinischen Körperchens dienen, wobei, dank der unmittelbaren Berührung zwischen diesem Nervenendapparat und dem Glomerulus der Blutkapillaren, d. h. dank der angepassten Struktur der Körperchen, sogar die minimalsten Schwankungen des Blutdruckes in diesen Kapillaren durch die Vater-Pacinischen Körperchen leicht wahrgenommen und registriert werden können." „Das aus dem Glomerulus der Blutkapillaren in den Hohlraum transsudierende und von hier wiederum in die interkapsulären Zwischenräume durchdringende Blutserum ist imstande, das Körperchen so weit auszudehnen, als es die Elastizität des beschriebenen Netzchens gestattet. Dank der Anwesenheit dieses Netzchens geschieht es, dass alle Hohlräume des Körperchens beim variierenden Quantum des das letztere ausfüllenden Blutserums stets durch dieses vollständig ausgefüllt sind."

Demnach scheint Michailow die Hypothese sehr wahrscheinlich, „dass die typischen Vater-Pacinischen Körperchen solche Nervenendapparate vorstellen, welche Registratoren des Blutdruckes in den Kapillaren (und folglich auch im ganzen Blutgefäßsystem) sind, d. h. als Anfänge des zentripetalen Weges desjenigen Reflexbogens erscheinen, dank welchem die Regulation des Blutdruckes verwirklicht wird."

Schon vor längerer Zeit glaubte Thoma (14) die von ihm in allen Teilen des Aortensystems gefundenen Vater-Pacinischen Körperchen als Regulationsvorrichtungen des Gefässtonus ansprechen zu dürfen. Allerdings stellt sich Thoma die Einwirkung des Füllungsgrades der Gefässe auf die Nervenendigungen in den Lamellenkörperchen wesentlich anders vor als Michailow.

Thoma äussert sich diesbezüglich folgendermassen: „Dieselben (erg. Pacinischen Körperchen) liegen in den äussersten Zonen der Adventitia oder unmittelbar nach aussen von dieser. Sie erscheinen demgemäss vorzüglich geeignet, die leisen Vibrationen, die jeder strömenden Bewegung zukommen, zu perzipieren und als Nervenerregungen auf die Gefässmuskeln überzuleiten."

Auch Rainer (8) spricht in einer jüngst erschienenen kurzen Mitteilung über besonders modifizierte Vater-Pacinische Körperchen, die retroperitoneal zwischen der Wurzel des Mesocolon transversum und Mesenterium im adventitiellen Gewebe der grossen Venen gelegen sind, den Gedanken aus, dass diese Körperchen zu dem Füllungsgrade der Venen in funktioneller Beziehung stehen.

Nach Van de Velde (15) tritt in den basalen Pol der Vater-Pacinischen Körperchen meistens eine kleine Arterie ein, welche sich in interkapsuläre Kapillaren teilt. Aus dem Bau und der Lage der Körperchen ist zu entnehmen, dass diese besonders für Druck empfindlich sind. „Auch ihre Lage im Pankreas lässt hierauf schliessen: Wenn dieses seine Wirkung entfaltet, erweitern sich die Blutgefässe des Organs und üben schon hierdurch einen Druck auf die in dieser Drüse gelegenen Körperchen aus. Dieser Druck ist jedoch nicht nur extrakapsulär vorhanden; er wird auch interkapsulär gerade durch die früher genannten in die Körperchen eintretenden Kapillaren hervorgerufen, sei es, dass die Nervenendigung gedrückt wird durch die Ausdehnung von den Kapillaren allein, sei es, dass eine Vermehrung der interkapsulären Flüssigkeit durch grössere Blutzufuhr entsteht und diese einen grösseren Druck zustande bringt. In beiden Fällen kann dann ein Reflex auf andere Digestionsorgane vom Pankreas aus ausgelöst werden."

Aus diesen Angaben geht hervor, dass in letzter Zeit sich die Auffassung über die Funktion der Vater-Pacinischen Körperchen, wenigstens bei einigen Autoren, insofern geändert hat, als die Körperchen nicht mehr im gewöhnlichen Sinne des Wortes als Drucksinnesorgane aufgefasst werden, sondern ihnen bei der Regulierung des Blutdruckes eine wichtige Rolle zugeschrieben wird. In diesem Sinne habe ich mich schon vor dem Erscheinen der zitierten Arbeiten von Michailow, Rainer und Van de Velde ausgesprochen.

Ich machte seinerzeit auf das Vorkommen von kleinen Lamellenkörperchen in der Nähe des von mir als arterio-venöse Anastomose (resp. als eine Gruppe von solchen) erkannten Glomus coccygeum des Menschen[1]) und in der (allerdings nicht unmittelbaren) Nachbarschaft der dem Glomus coccygeum bei Säugetieren entsprechenden Glomeruli caudales aufmerksam. Gewöhnlich liegen diese in kleineren oder grösseren Gruppen beisammen und speziell beim Menschen kommen in der Gegend des Glomus coccygeum kleine Lamellenkörperchen vor, die oft in grosser Anzahl eng aneinanderliegend von einer dichten fibrösen gemeinsamen Kapsel umgeben sind. Diese Lagebeziehung der Lamellenkörperchen zu den arterio-venösen Anastomosen liess an eine funktionelle Beziehung zwischen ersteren und letzteren denken, namentlich nachdem in der Nähe der arterio-venösen Anastomosen an den Endphalangen der Fledermäuse ebenfalls das Vorkommen von Gruppen Vater-Pacinischer Körperchen nachgewiesen worden war. Diesbezüglich hatte schon Grosser (1) vor mir den Gedanken eines funktionellen Zusammenhanges zwischen Lamellenkörperchen und Anastomosen ausgesprochen, indem er glaubt, dass erstere als eine Art Indikator für den Füllungsgrad der Anastomose funktionieren könnten.

Ich schrieb seinerzeit über die mutmassliche Funktion der in der Nähe von arterio-venösen Anastomosen gelegenen Lamellenkörperchen folgendermassen: „Mir scheint die Annahme ebenfalls plausibel, dass diese Nervenendkörperchen funktionell mit den Anastomosen in Beziehung stehen. Es wäre dieser Zusammenhang vielleicht in der Art denkbar, dass die Lamellenkörperchen eine Art von Feuchtigkeitsregulatoren darstellen. Es dürfte zugunsten dieser Anschauung auch der Bau der Lamellenkörperchen sprechen. Die Hülle besteht bekanntlich aus einer grossen Anzahl von ineinander geschachtelten Kapseln, die Bindegewebsfasern und Flüssigkeit enthalten. Würde nun aus irgend einem Grunde der Druck im Kapillargebiete steigen, so wäre die nächste Folge eine stärkere Transsudation von Flüssigkeit aus den Kapillaren, eine stärkere Durchfeuchtung des Gewebes. Liegen im Bereiche der stärker durchfeuchteten Stelle Lamellenkörperchen, so würden ihre Kapseln Flüssigkeit aufnehmen, stärker verquellen und dadurch

[1]) Beim Menschen hatten in der Gegend des Glomus coccygeum schon vor mir Luschka, Walker und Stoerk Lamellenkörperchen gesehen.

einen Druck auf den Innenkolben resp. auf den Achsenzylinder ausüben. Dieser Nervenreiz könnte auf die Vasomotoren übertragen werden und diese würden die Anastomosen erweitern, so dass die Nebenschliessung zwischen Arterie und Vene hergestellt wird und der Druck im entsprechenden Kapillargebiet sinkt. Aber auch dort, wo keine Anastomosen vorhanden sind, wäre an die Möglichkeit einer ähnlichen Funktion der Lamellenkörperchen zu denken, an eine Quellung bei stärkerer Durchfeuchtung und an eine reflektorische Beeinflussung der Gefässweite in der Art, dass der Blutdruck sinkt. Mir scheint diese Hypothese der Funktion der Lamellenkörperchen eher annehmbar zu sein, als ihre ihnen gewöhnlich zugeschriebene Bestimmung, dem Drucksinne zu dienen. In gewissem Sinne würden sie ja auch nach meiner Hypothese als Druckkörperchen wirken, indem auch ich mir vorstelle, dass die Nervenendigungen in den Körperchen durch Druck erregt werden, nämlich durch den Druck, den die Lamellen infolge ihrer grösseren Flüssigkeitsaufnahme, infolge ihrer Verquellung ausüben. Namentlich scheint diese Auffassung durch die für gewöhnliche Drucksinnesorgane schwer verständliche Lokalisation der Vater-Pacinischen Körperchen gestützt."

Aus dem Vergleiche der oben ausführlich wiedergegebenen Ansicht Michailows und meinen seinerzeit gemachten Ausführungen ergibt sich ohne weiteres die Übereinstimmung in unserer Auffassung von der Funktion der Lamellenkörperchen. Der einzige nennenswerte Unterschied besteht darin, dass Michailow annimmt, dass eine Flüssigkeitstranssudation aus den im Innenkolben selbst gelegenen Kapillaren stattfindet und eventuell die Erweiterung der Kapillaren direkt auf die Nervenendigungen im Innenkolben einwirken kann, während ich mir vorstellte, dass die Gewebsflüssigkeit von aussen her in die Körperchen eindringt und sie zur Aufquellung bringt. Ich hatte seinerzeit das Vorkommen von Blutgefässen in den Lamellenkörperchen nicht beachtet, möchte aber erwähnen, dass nach dem Nachweis eines Kapillarknäuels im Inneren des Körperchens der Gedanke Michailows auch mir naheliegend erscheint, dass nämlich bei steigendem Blutdruck in den Kapillaren zunächst Flüssigkeit in die Lamellenräume transsudiert und so einen Druck auf die Nervenendigungen ausübt. Unterstützend dürfte dabei der in der Umgebung der Körperchen herrschende Flüssigkeits-

druck insofern wirken, als bei grösserem Aussendruck eine Diffusion von Flüssigkeit aus dem Körperchen in das umgebende Gewebe verhindert wird oder bei geringer Flüssigkeitsmenge in den äusseren Lamellenräumen von aussen her in diese Flüssigkeit diffundiert. Schliesslich dürfte auch noch die ausserordentlich innige Anlagerung der Körperchen an grössere Gefässe (Arterien, Venen und Lymphgefässe), wie sie ausnahmslos im Mesenterium der Katze zu finden ist, funktionell von Bedeutung sein. Diese Lagerung ist derart, dass bei einer Erweiterung der Gefässe ein direkter Druck auf die Körperchen ausgeübt werden muss.

Die Lamellen und der „Innenkolben" der Vater-Pacinischen Körperchen.

Nach Key und Retzius (4) erscheinen die Kapsellinien der Vater-Pacinischen Körperchen oft nur einfach; nach Behandlung mit Osmiumsäure sieht man sie indessen sich der Länge nach in zwei spalten. Die Kerne liegen im Innern der durch die Spaltung entstandenen Räume, an der Oberfläche der Wandhäutchen, die den Spaltraum begrenzen. „Diesen Strukturverhältnissen zufolge mag man nicht, wie von den Verfassern bisher geschehen ist, als Kapseln die oben erwähnten Kapsellinien betrachten; eine Kapsel ist nach unserer Auffassung der die albuminhaltige Flüssigkeit und die feinen Fibrillen enthaltende Raum mit seinen beiderseits begrenzenden, mit Zellenhäutchen bekleideten Wänden, welche, wenn ihrer zwei der angrenzenden Kapseln dicht beisammen liegen, im optischen Querschnitt als einfache Linien erscheinen können. Den die Flüssigkeit und die Fibrillen enthaltenden Raum selbst kann man einen Kapselraum oder Intrakapsularraum (den Interkapsularraum anderer Verfasser) nennen, wogegen die Räume zwischen den Kapseln Spaltenräume genannt werden können."

Diese Schilderung scheint mir nach meinen Untersuchungen vollkommen zutreffend zu sein. Häufig sieht man, wie sich Kapsellinien stellenweise spalten (Fig. 1 und 2, Taf. VIII) und erkennt dann, dass die Kerne in den so entstehenden Spalträumen liegen. Im übrigen ist färberisch in den Spalträumen kein Inhalt nachzuweisen, während in den Kapselräumen (Intrakapsularräumen) die Flüssigkeit je nach ihrem Eiweissgehalt eine schwächere oder intensivere Färbung annimmt. Des besseren Verständnisses halber sei auf das Schema Textfig. 1 verwiesen.

Wir haben uns demnach die Kapseln (Lamellen) als mit Flüssigkeit gefüllte Hohlkapseln (Hohllamellen) vorzustellen, deren Wände von einem Bindegewebshäutchen und diesem oberflächlich aufgelagerten ganz flachen Zellen gebildet werden. Es ist wohl anzunehmen, dass intra vitam die Wandungen zweier benachbarter Lamellen so dicht aneinander liegen, dass zwischen ihnen kein Spaltraum vorhanden ist. Letzterer kann aber infolge der Einwirkung verschiedener Agentien postmortal auftreten, indem sich die Wandungen zweier benachbarter Kapseln von einander abheben, ein Zeichen, dass diese untereinander keinerlei Verbindung eingehen, während die bindegewebigen Wandungen ein und derselben Kapsel untereinander durch verschieden stark ausgebildete Fibrillen oder Fibrillenbündel verbunden sind. Die Kapsellinien sind demnach als Doppellinien aufzufassen, erscheinen aber bei dichter Aneinanderlagerung einfach. Die Kapseln hätte man sich etwa in der Weise entstanden zu denken, dass sie zunächst als kompakte Bindegewebshäutchen, deren Oberflächen mit endothelartigen Zellen bekleidet sind, auftreten. Im Innern dieser Bindegewebshäutchen sammelt sich weiterhin Flüssigkeit an, so dass hierdurch die Randpartien der Häutchen mit den aufliegenden Zellen auseinandergedrängt werden und zwischen den beiden Randteilen der Lamellenraum entsteht. Als Zeichen des ursprünglichen Zusammenhanges der beiden nunmehr durch die Flüssigkeit auseinandergedrängten Randteile sieht man noch einzelne Fibrillen oder Fibrillenbündel, welche die beiden Wandungen einer Lamelle untereinander verbinden.

Wie schon erwähnt, konnte Michailow an der Oberfläche der Vater-Pacinischen Körperchen der Katze ein feines elastisches Netz nachweisen. Ein Körperchen würde sich nach Michailow so weit ausdehnen können, als es die Elastizität dieses Netzchens gestattet. Infolge der Anwesenheit desselben sollen alle Hohlräume des Körperchens beim variierenden Quantum des das letztere ausfüllenden Blutserums stets durch dieses vollständig ausgefüllt sein.

Elastische Fasern in den Lamellen sind schon von Henle und Kölliker (2) gesehen worden. Sie erwähnen diesbezüglich, dass man bei Betrachtung von Kapselfragmenten bei stärkerer Vergrösserung ausser den Elementen des Bindegewebes häufig die blassen, geraden, stellenweise verästelten und in Essigsäure

unlöslichen Fasern erkennen kann, welche in der Lamina fusca, Zonula Zinnii und an anderen Stellen vorkommen.

Nach Key und Retzius (4) sieht man oft, sowohl am Gipfel der Körperchen als auch am Stiel, besonders am Anfange des Innenkolbens, ringförmige Einschnürungen von circulären elastischen Fasern herrührend, welche in den Kapselhäutchen verlaufen. Diese Ringe sind vorzugsweise zu sehen, wenn die Kapseln eine Schwellung erlitten hatten.

Das von Michailow an der Oberfläche der Lamellenkörperchen, d. h. in der Aussenwand der äussersten Lamelle gelegene elastische Netz lässt sich leicht nachweisen, sowohl an isolierten Körperchen durch die Einwirkung von Essigsäure, Kalilauge oder mit irgend einem Färbemittel für elastische Fasern, als auch an Schnitten. Besonders eignen sich hierzu nicht zu dünne, mit Resorcin-Fuchsin gefärbte Längsschnitte, die durch die Peripherie des Körperchens gehen, so dass ein Teil der Lamellen mehr oder weniger schräg getroffen ist. Am reinen Querschnitt durch die Lamellen sind die elastischen Fasern des Netzes allerdings auch in Form von feinsten Punkten zu sehen, aber bei der Feinheit der einzelnen Fasern immerhin schwieriger nachzuweisen, als wenn die Lamellen mehr tangential getroffen sind. Bei günstiger Schnittrichtung lässt sich, ebenso wie am isolierten Körperchen, nachweisen, dass ein elastisches Fasernetz nicht nur in der Aussenwand der oberflächlichsten Lamelle vorhanden ist, sondern auch in der Innenwand derselben und weiterhin noch in den Wänden von zwei bis drei nach innen folgenden Lamellen; allerdings werden die elastischen Fasernetze von der Oberfläche gegen das Innere hin immer feiner und mit Resorcin-Fuchsin schwächer färbbar. Die elastischen Fasern verlaufen gestreckt, zeigen eine etwas verschiedene Dicke, sind im allgemeinen aber als fein zu bezeichnen und zeigen keine bestimmte Richtung.

Was den „Innenkolben“ betrifft, so will ich hier nicht alle verschiedenen Angaben, die diesbezüglich gemacht wurden, wiederholen, sondern nur die wichtigsten Anschauungen über den Bau desselben herausgreifen. Eingehende Literaturangaben finden sich bei Key und Retzius (4) und bei Merkel (6).

In letzter Zeit wird mit Recht ziemlich allgemein angenommen, dass im Innenkolben der Lamellenkörperchen keine „sekundären Sinneszellen“ vorkommen.

Nach Kölliker (5) ist der Innenkolben ein heller, feinkörniger und mit zarten Kernen (Zellen?) versehener weicher Strang, der als eine Art einfacher Bindesubstanz aufzufassen ist, um so mehr, als er wenigstens in seinen äusseren Teilen wie aus zarten, dicht beisammen liegenden Kapseln zu bestehen scheint.

Rauber (9) bemerkt bezüglich des Innenkolbens folgendes: „Ich selbst sah im Innenkolben einer grösseren Zahl von Vaterschen Körpern des Menschen, der Katze und des Kaninchens sowohl Kerne als Längsstreifen. Die Kerne sind sehr deutlich beim Kaninchen. In manchen Fällen lassen sich von diesen ausgehend Streifenfortsätze erkennen. Die Längsstreifen waren bei allen drei Arten in einzelnen Fällen und wenn die Kerne sich nur spärlich vorhanden zeigten, sehr ausgeprägt und konnten deren fünf bis neun jederseits gezählt werden. In einer anderen Reihe von Körpern war der Innenkolben infolge der allmählichen Abnahme der Dicke der Kapseln von dem inneren Kapselsystem nicht scharf abgegrenzt und konnte man zwischen zwei, drei und vier Streifen wählen, welche den Anfang des Innenkolbens darstellen sollten."

Nach Key und Retzius zeigt der Innenkolben hier und da eine Längsstreifung mit längsgehenden kleinen Spalten, wie auch eine konzentrische Anordnung, aber keine weitere Fibrillierung, sondern ist schwach körnig.

Im Lehrbuche der Histologie von Stöhr (13) wird der Innenkolben als eine feinkörnige Masse beschrieben, welche konzentrische Schichtung zeigt und an der Peripherie spärliche Kerne aufweist.

Wie schon einleitend bemerkt, hält Michailow in Übereinstimmung mit einigen anderen Autoren den Innenkolben für einen mit Blutserum angefüllten Hohlraum und die in diesem vorkommenden Kerne für Kerne von Wanderzellen, welche aus den Kapillaren im Innern des Körperchens ausgewandert sein dürften.

Eingehender muss ich mich mit den Angaben Merkels über den Bau des Innenkolbens befassen, da sie den von mir erhobenen Befunden sehr nahe kommen, ja in den Hauptpunkten mit diesen vollkommen übereinstimmen. Merkel bezeichnet den Innenkolben der Autoren seiner Struktur nach als „inneres Lamellensystem". In dem inneren Lamellensystem der

Vaterschen Körperchen der Vögel sieht man am Querschnitt an den beiden Schmalseiten der bandartigen Nervenfaser die zu zwei Reihen angeordneten Kerne und erkennt, wie aus dem sie umgebenden sehr spärlichen Protoplasma die Lamellen hervorgehen. „Man hat also Halbrinnen vor sich, welche durch die beiden Zellenreihen zusammengehalten werden. Kennt man diesen Bau, dann erklärt sich auch die Längsstreifung ganz einfach als der optische Durchschnitt der übereinander liegenden Lamellen." Auch bei den Krauseschen Endkolben der Säugetiere ist der „Innenkolben" nach Merkel nichts anderes, als ein System von übereinander gelagerten Lamellen und es tritt die Längsstreifung meist weit schärfer hervor als bei den Vaterschen Körperchen der Vögel. Querschnitte zeigen die einzelnen Lamellen sehr deutlich. Letztere bilden auch hier keine Röhren mit ringförmigem Durchschnitt, obgleich dickere und schief ausgefallene Schnitte oft genug solche vortäuschen. „Von den Schmalseiten der Terminalfaser geht auf feinen Querschnitten ein streifenförmiger Kontur aus, an welchen die Lamellen herantreten. Man kann ihn nach seinem Aussehen am besten mit dem Namen ‚Raphe' bezeichnen." Die Vaterschen Körperchen der Säugetiere zeigen genau das innere Lamellensystem wie die bisher beschriebenen Körperchen. „Besieht man feine Querschnitte sorgfältig gehärteter Körperchen, dann fällt auf den ersten Blick die lamellöse Schichtung und die von beiden Seiten der Terminalfaser ausgehende Raphe auf. Auch erkennt man stets in den äusseren Lamellen Kerne, welche nach der Spezies in grösserer oder geringerer Menge vorhanden sind." Soweit die Darstellung Merkels über den „Innenkolben".

An Querschnitten durch Lamellenkörperchen aus dem Mesenterium der Katze, worauf sich meine Untersuchungen zunächst beziehen, konnte ich in Übereinstimmung mit Merkel nachweisen, dass die Lamellen bis an den zentralen Achsenzylinder heranreichen, so dass zwischen letzterem und den innersten Lamellen kein Spaltraum übrig bleibt, der etwa als Innenkolben gedeutet werden könnte. Die innersten sechs bis zwölf unmittelbar dem zentralen Achsenzylinder aufgelagerten schmalen Lamellen zeigen aber gegenüber den weiter peripher folgenden einen auffallenden Unterschied (siehe das Schema Textfig. 1 und Fig. 1 und 2, Taf. VIII). Sie erscheinen am Querschnitt nämlich nicht

als geschlossene Reife, wie dies schon Merkel richtig erkannt hat, sondern sichelförmig, also als Halbreife, deren etwas zugespitzte Enden nicht in die der Halbreife der anderen Seite

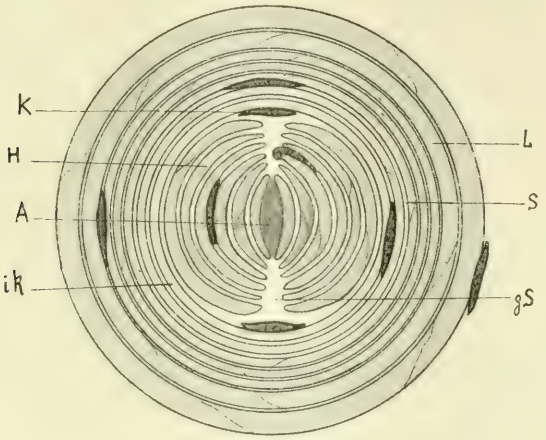

Fig. 1.

Schema des Innenteiles eines Lamellenkörperchens im Querschnitt. Der abgeflachte Achsenzylinder A wird von sechs Halblamellenpaaren H umfasst, welche in ihrer Gesamtheit den Innenkolben bilden. Die Kanten der Halblamellen schliessen im Vereine mit der innersten kontinuierlichen Lamelle ik den gemeinsamen Spaltraum gS ab. K = Kern im gemeinsamen Spaltraum, L = Lamellenraum, S = Spaltraum zwischen zwei Lamellen.

übergehen, sondern sie höchstens berühren, meistens aber mit denen der anderen Seite einen kleinen Spaltraum einschliessen. Demnach sind die innersten Lamellen als Halblamellen aufzufassen, die alle in derselben Weise zum Achsenzylinder orientiert sind.

Der Achsenzylinder ist für gewöhnlich mehr oder weniger abgeplattet, so dass er am Querschnitt spindelförmig erscheint. An die Breitseiten des Achsenzylinders lagert sich unmittelbar das innerste Halblamellenpaar an, dieses von aussen umfassend das zweite usf. Indem sich die etwas zugespitzten Enden der Halblamellenpaare gewöhnlich nicht berühren, sondern in einem kleinen Abstande voneinander enden, schliessen sie in ihrer Gesamtheit je einen Spaltraum ein, der in die Verlängerung der Schmalseiten des Achsenzylinders zu liegen kommt. Denkt man sich den Achsenzylinder herausgezogen, so begrenzen beide innersten Halblamellen im Vereine mit den zugespitzten Enden der nach aussen folgenden Halblamellen einen spaltförmigen

Raum. Der mittlere Teil dieses „gemeinsamen zentralen Spaltraumes“ wird vom Achsenzylinder eingenommen, von dem stellenweise Fortsätze weiter peripher in den Spaltraum hineinzuragen scheinen (Raphe Merkels), die möglicherweise den von Retzius (10, 11) an Golgi-Präparaten gesehenen Fortsätzen des Achsenzylinders entsprechen. Nach Retzius strahlen diese Fortsätze vom Nervenfaserstamm und vom Endköpfchen wie kleine knopfförmige Sprossen zu beiden Seiten aus. Ausserdem dürften die beiden bis an die Kanten des zentralen Achsenzylinders heranreichenden Spalträume als Durchtrittspforten für die von mehreren Autoren beschriebenen, vom Achsenzylinder abgehenden Seitenäste bestimmt sein. Erwähnt sei hier noch, dass die unmittelbar an die Schmalseiten des Achsenzylinders sich anschliessenden Teile des gemeinsamen Spaltraumes, gewöhnlich eine feinkörnige Masse enthalten, die vielleicht als Protoplasma der im Spaltraum liegenden Lamellenzellen aufzufassen ist.

Der gemeinsame zentrale Spaltraum hält keine bestimmte Richtung zur Breiten- oder Dickenachse des Körperchens ein, bald fällt er mit dem Breitendurchmesser zusammen, bald steht er vertikal oder schräg zu ihm.

Die Lamellenkerne der Halblamellen sind im allgemeinen ebenso gelagert wie die der kontinuierlichen Lamellen; nur wenn ein Kern an der Spitze einer Sichel gelegen ist, erscheint er entweder abgeknickt und förmlich um die Spitze herumgelegt oder er endet im gemeinsamen Spaltraum wie abgehackt, also nicht zugespitzt wie die übrigen Kerndurchschnitte. Häufig findet man auch im gemeinsamen Spaltraum freiliegende Kerne, die am Querschnitte nicht länglich zugespitzt, sondern mehr oder weniger rundlich erscheinen (Fig. 1, K, Taf. VIII). Ich glaube aber, dass es sich auch bei diesen Kernen um Lamellenkerne handelt und nicht um Kerne von Lymphozyten — als Kerne (polymorphkerniger) Leukozyten sind sie schon infolge ihrer Gestalt nicht anzusprechen — die wegen der veränderten Raumbedingungen, die sie an dieser Stelle finden, eine etwas abweichende Form angenommen haben.

Nach aussen von dem Halblamellenkomplex (Innenkolben) schliesst sich stets eine Lage schmaler, dichtgedrängter, kontinuierlicher Lamellen an und erst noch weiter peripher folgen die Lamellen mit ihren breiten Lamellenräumen.

Die innerste kontinuierliche Lamelle begrenzt mit dem äussersten Halblamellenpaar gewöhnlich einen mehr oder weniger deutlichen Spaltraum, in den sich der gemeinsame Spaltraum beiderseits öffnet. Gerade dort, wo der gemeinsame Spaltraum durch die erste kontinuierliche Lamelle abgegrenzt wird, liegt sehr häufig ein Kern (Fig. 2, K, Taf. VIII), so dass man in dieser Lagerung eine gewisse Ähnlichkeit mit der Lagerung der Kerne in zwei Längsreihen bei den Lamellenkörperchen der Vögel erkennen kann.

Als „Innenkolben" oder „inneres Lamellensystem" (Merkel) möchte ich demnach jenen zentralen Teil des Lamellenkörperchens bezeichnen, der zum Unterschiede von den weiter peripher gelegenen Anteilen des Körperchens nicht von kontinuierlichen, sondern von sechs bis zwölf Paaren von Halblamellen gebildet wird. Die Halblamellenpaare fassen zwischen sich einen gemeinsamen Spaltraum, dessen zentraler Anteil vollständig vom flachgedrückten zentralen Achsenzylinder ausgefüllt wird.

Die lamellöse Struktur des Innenkolbens ist nicht nur am Querschnitte, sondern auch am Längsschnitte zu erkennen (Fig. 9, Taf. VIII), nur kommt natürlich an letzterem die charakteristische Zusammensetzung des Innenkolbens aus Halblamellen nicht zum Ausdruck.

Der Querdurchmesser des Innenkolbens (nach meiner Definition) beträgt im Durchschnitte etwa 35 μ, hängt aber von der Gesamtgrösse des Körperchens ab, so dass die Dicke des Innenkolbens nicht unerheblich schwankt, was von allen Autoren hervorgehoben wird.

An seinem distalen Ende enthält der Innenkolben auffallend viele Kerne, die nicht mehr so regelmässig angeordnet sind wie in seinen übrigen Teilen. Hier kommen auch Kerne vor, die an Leukozytenkerne erinnern, wahrscheinlich aber auch den Lamellenkernen zuzurechnen sind. Auch die Lamellen lassen an dieser Stelle nicht mehr die regelmässige Anordnung erkennen wie in anderen Teilen des Innenkolbens. In einem Falle, in dem der Achsenzylinder an seinem distalen Ende gegabelt war, sah ich jeden der beiden Teiläste von kontinuierlichen Lamellen umgeben, so dass in diesem Falle jede der Halblamellen des Innenkolbens

in ihrem distalsten Anteile sich zu einer kontinuierlichen Lamelle geschlossen hat.

Erwähnt sei noch, dass ich den gemeinsamen zentralen Spaltraum deutlicher an Lamellenkörperchen einer verbluteten als an denen einer mit Kochsalzlösung von der Aorta aus injizierten Katze ausgeprägt fand, was ja begreiflich erscheint, wenn man annimmt, dass durch die Injektion alle Kapselräume stärker gefüllt werden. Die natürliche Folge der stärkeren Füllung der Kapselräume muss eine Einschränkung der Spalträume sein.

Wie schon erwähnt, reichen die zugespitzten Enden (am Querschnitte gesehen) der Halblamellen mitunter ganz aneinander heran. In diesen Fällen bekommt man den Eindruck einer Naht, die von den Schmalseiten des Achsenzylinders ausgehend jederseits nahezu bis zur innersten kontinuierlichen Lamelle reicht (Fig. 2, Taf. VIII).

Der Innenkolben mit den dicht gedrängten unmittelbar nach aussen an ihn sich anschliessenden Kapseln erscheint am gefärbten Präparat etwas dunkler als die peripheren Teile des Lamellenkörperchens und zwar einerseits infolge der dichteren Lagerung der Kapseln, andererseits infolge des etwas stärker färbbaren Kapselinhaltes. Die stärkere Färbbarkeit der Kapselflüssigkeit gegen die Achse des Körperchens hin dürfte auf einen grösseren Eiweissgehalt derselben zurückzuführen sein.

An der Längsachse der Lamellenkörperchen können drei verschiedene Abschnitte unterschieden werden (siehe Schema Textfig. 2). Der erste Abschnitt reicht vom basalen (= proximalen) Pol des Körperchens bis zur Basis der innersten Lamelle und soll als „proximaler Achsenteil" bezeichnet werden. Er wird von den Nerven und von den mit diesen eindringenden Kapillaren eingenommen. In seiner ganzen Ausdehnung nehmen die Lamellen ihren Ausgang.

Der zweite Abschnitt oder „zentrale Achsenteil" entspricht der Ausdehnung der innersten Lamelle, er wird vom zentralen Achsenzylinder erfüllt.

Der dritte Abschnitt oder „distale Achsenteil" erstreckt sich vom distalen Ende des zentralen Achsenzylinders bis zum distalen Pol des Körperchens. In seinem Bereiche liegt, wenigstens annähernd, das Ligamentum interlamellare, wenn ein solches

vorhanden ist, was übrigens nicht häufig der Fall zu sein scheint; ausserdem können in ihm vom distalen Pole aus eintretende Kapillaren vorkommen.

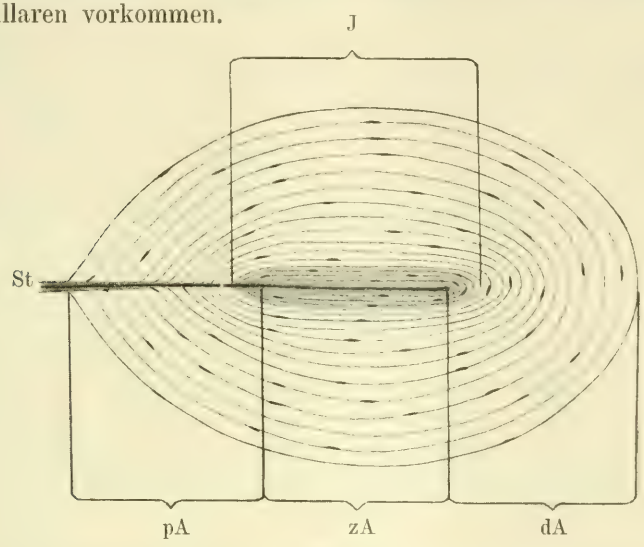

Fig. 2.

Schema eines Medianschnittes durch ein Lamellenkörperchen. pA = proximaler Achsenteil, zA = zentraler Achsenteil, dA = distaler Achsenteil, I = Innenkolben, St = Stiel des Körperchens.

Die Längenausdehnung des Innenkolbens fällt nicht genau mit der des zentralen Achsenteiles zusammen, sondern erstere überragt letztere sowohl distal als proximal.

Für den von mir als proximalen Achsenteil benannten Abschnitt wird von Key und Retzius die Bezeichnung „Stiel" gebraucht. Ich glaube, dass letztere Bezeichnung nach Analogie an anderen Organen und in Übereinstimmung mit anderen Autoren besser für das ausserhalb des Körperchens gelegene und in dessen basalen Pol eindringende Gefäss- und Nervenbündel reserviert werden soll.

Eigene Untersuchungen über die Blutgefässe der Lamellenkörperchen.

Die Durchsicht meiner Präparate von Lamellenkörperchen aus der Gegend der Steissbeinspitze des Menschen und im Schwanze langschwänziger Säugetiere ergab, dass auch ohne vorhergegangene Injektion Kapillaren in Lamellenkörperchen leicht nachzuweisen sind.

So konnte ich in einzelnen Körperchen in der Nähe des Glomus coccygeum eines jungen Weibes ziemlich reichliche Kapillaren eindringen sehen (Fig. 3, Taf. VIII). Die Kapillaren sind hier leicht erkennbar, da alle rote Blutkörperchen enthalten. Es handelt sich um ein Injektionspräparat, wobei die Injektionsmasse zwar nicht in die Kapillaren der Lamellenkörperchen eingedrungen ist, wohl aber das Blut bis dorthin vorgetrieben wurde. Namentlich finden sich gefüllte Kapillaren in den verhältnismässig dicht liegenden äusseren Kapseln der Körperchen. Sie dringen an verschiedenen Stellen von aussen her in die Körperchen ein — keineswegs etwa nur in der Gegend der Pole, wie dies von Michailow beschrieben wurde — und sind an den Reihenschnitten auf ziemlich weite Strecken in ihrem im allgemeinen schrägen Verlaufe durch die Kapseln zu verfolgen.

Ebenso konnte ich bei zwei Neugeborenen an einzelnen Vater-Pacinischen Körperchen die äusseren Kapseln durchsetzende Kapillaren nachweisen, die bis gegen die mittleren Lamellen zu verfolgen sind.

An Querschnitten durch ein Lamellenkörperchen aus dem Schwanze des Iltis sah ich vom basalen Pol mit dem Nerven drei Kapillaren in das Körperchen eindringen, von denen zwei Blutkörperchen enthielten. Die Kapillaren erreichten aber nicht die Basis der innersten Kapsel, also nicht den zentralen Achsenteil des Körperchens. In Fig. 4, Taf. VIII, habe ich einen Längsschnitt (der etwas seitlich von der Achse des Körperchens geführt ist) durch ein nicht injiziertes Körperchen aus dem Schwanze eines Macacus rhesus abgebildet. Man sieht mehrere Kapillaren in der Gegend des basalen Achsenteiles, Kapillarquerschnitte in der Gegend des distalen Poles in Bindegewebe eingebettet und an verschiedenen anderen Stellen des Körperchens teils längs, teils schräg getroffene Kapillaren.

Bezüglich des Gefäßsystems der zusammengesetzten Lamellenkörperchen in der Nähe des Glomus coccygeum, die, wie schon erwähnt, aus kleineren oder grösseren Gruppen dicht aneinander gedrängter kleiner Einzelkörperchen bestehen und von einer gemeinsamen dicken fibrösen Kapsel umgeben sind, scheint bemerkenswert, dass präkapillare Gefässe und Kapillaren allenthalben zwischen den einzelnen Körperchen, also innerhalb der gemeinsamen Kapsel, in verhältnismässig grosser Menge zu finden sind, ohne aber in die einzelnen Lamellenkörperchen einzudringen.

Nimmt man an, dass bei erhöhtem Blutdruck aus den Gefässen innerhalb der zusammengesetzten Lamellenkörperchen eine stärkere Flüssigkeitstranssudation erfolgt, so muss der Turgor im Innern eines derartigen Komplexes von Lamellenkörperchen wesentlich steigen und könnte eventuell als Reiz auf die Nervenendigungen in den Körperchen in der schon oben erwähnten Art wirken. Es würde bei dieser Annahme auch der Zweck der dichten gemeinsamen Kapsel verständlich; es käme ihr die Aufgabe zu, eine Transsudation aus dem Innern des Lamellenkörperchen-Komplexes in die Umgebung zu verhindern, so dass der Effekt des Flüssigkeitsdruckes auf die einzelnen Körperchen und auf die in diesen sich befindenden Nervenendigungen ein wesentlich höherer sein wird, als wenn keine gemeinsame Kapsel vorhanden wäre. Der gemeinsamen Kapsel dürfte demnach dieselbe Funktion zukommen, wie den äusseren Lamellen der einzeln liegenden grossen Vater-Pacinischen Körperchen, vorausgesetzt, dass die Annahme von der Nervenerregung in den Lamellenkörperchen durch stärkere Transsudation aus den Eigengefässen des Körperchens zutrifft.

Eingehendere Untersuchungen über die Gefässe der Lamellenkörperchen habe ich am Mesenterium der Katze vorgenommen. Zu diesem Zwecke wurden die Mesenterialgefässe von der Aorta abdominalis aus mit Berlinerblau bei zwei Katzen injiziert. Bei der ersten Katze gelang die Injektion nicht vollkommen, indem die Eigengefässe der Lamellenkörperchen des Mesenteriums nur in einzelnen Fällen unvollständig gefüllt waren, in anderen gar nicht. Die Ursache des teilweisen Misslingens der Injektion dürfte wohl darin zu suchen sein, dass ich zu kurz nach dem Tode (etwa eine Stunde) die Injektion vornahm. Bei der zweiten Katze injizierte ich erst 24 Stunden nach dem Tode und hier gelang die Injektion gut, so dass nahezu jedes Körperchen injizierte Eigengefässe zeigt. Das ganze Gekröse samt dem Darm wurde in 10% Formalinlösung gehärtet, dann in Alkohol gebracht, Gekrösestückchen mit Lamellenkörperchen herausgeschnitten, in Xylol aufgehellt und unter dem stereoskopischen Mikroskop untersucht.

Zunächst fällt die bekannte Tatsache auf, dass die Lamellenkörperchen des Mesenteriums hauptsächlich den grösseren Gefässen angeschlossen liegen. Ja es ist überhaupt kein Körperchen zu

finden, das nicht mit einem Teile seiner Oberfläche einer wenigstens kleineren Arterie und Vene angelagert wäre; auch die grossen Lymphgefässe liegen oft unmittelbar an die Oberfläche der Körperchen angeschmiegt (Fig. 5, Taf. VIII). Die Lamellenkörperchen sind im allgemeinen so orientiert, dass ihre Längsachse mit der Verlaufsrichtung der Gefässe zusammenfällt. Nur ausnahmsweise liegt ein Körperchen schräg zu einem grösseren Gefäßstamm. Sehr häufig sitzen Lamellenkörperchen in dem Teilungswinkel der grösseren Gefässe, so dass sie von zwei Seiten von Gefässen umfangen werden. Oft zweigt von den grösseren Gefässen, denen ein Körperchen aufliegt, ein Ast (von der Arterie oder Vene oder von beiden) ab, umschlingt bogenförmig den distalen Pol des Körperchens, sich innig an seine Oberfläche anlegend, oder aber es zieht ein Gefässast quer bogenförmig über das Körperchen, wie dies schon Herbst erwähnte. In manchen Fällen schliessen die grösseren Gefässe im Vereine mit den von ihnen ausgehenden feineren Ästen und Präkapillaren einen förmlichen Gefässkranz um die grösste Peripherie des Körperchens ab.

Die Anlagerung der grösseren Gefässe an die Lamellenkörperchen ist eine so innige, dass man an Schnittpräparaten bei stark gefüllten Gefässen die Körperchen im Bereiche der Anlagerungsstelle der Gefässe häufig eingedrückt findet. Dieser Umstand spricht, wie schon oben angedeutet, dafür, dass die innige Lagebeziehung der Körperchen zu den Gefässen funktionell nicht bedeutungslos sein dürfte. Bei stärkerer Füllung müssen die anliegenden Gefässe einen stärkeren Druck auf die Oberfläche der Körperchen ausüben, der auf das Innere derselben übertragen, als Reiz auf die Nervenendigungen wirken könnte. In ähnlicher Weise stellt sich Thoma, wie schon hervorgehoben, eine direkte Einwirkung des Gefässtonus auf die Lamellenkörperchen vor.

Bezüglich der in die Körperchen eindringenden Gefässe ist am aufgehellten Präparat zu erkennen, dass diese nicht als direkte Zweige von Arterien oder Venen abgehen, sondern dass sich noch ausserhalb des Körperchens in der Nähe seines basalen Poles ein Kapillarnetz bildet, in das sich sowohl Arterien- als auch Venenäste auflösen (Fig. 7, Taf. VIII). Nebenbei bemerkt sei hier, dass ich in der Nähe dieses ausserhalb des Körperchens gelegenen Geflechtes in einem Falle (Fig. 7, An) zwei direkte Verbindungen zwischen einem Arterien- und Venenstamm (arterio-venöse Ana-

stomosen) nachweisen konnte. Von dem erwähnten Kapillarnetz dringen gewöhnlich mehrere Äste mit den Nerven oder auch in ihrer Nähe in die Basis des Körperchens ein und bilden hier abermals ein Kapillarnetz mit mehr oder weniger reichlichen Schlingen. Von diesem Netz entspringt eine Kapillarschlinge (Fig. 7 und 9, Taf. VIII), die weiter distal in der Achse des Körperchens vordringt, mit ihrem Scheitel aber höchstens den Boden der innersten Lamelle erreicht, also bis zur distalen Grenze des proximalen Achsenteiles vordringt, wie dies schon zutreffend von Herbst (3) beschrieben wurde. Diese Kapillarschlinge scheint in jedem Körperchen vorhanden zu sein und zeichnet sich durch etwas weiteres Kaliber als die feinsten, z. B. in dem die Körperchen umgebenden Fettgewebe gelegenen Kapillaren, aus. Bedeutend seltener dringen Kapillaren an anderen Stellen in die Körperchen ein. Allerdings fällt hier die Entscheidung, ob die Kapillaren die oberflächlichen Lamellen durchsetzen oder nur an der Oberfläche des Körperchens liegen, nicht leicht. Nur in einem Falle sah ich mit Bestimmtheit am aufgehellten Präparat eine Kapillare am distalen Pol des Körperchens eintreten, die eine Schlinge bildete, deren Scheitel bis zum distalen Ende des zentralen Achsenteiles vordrang. Niemals konnte ich, im Gegensatz zu Michailow, ein Kapillarnetz im Bereiche des ganzen Innenkolbens finden; stets entbehrte der zentrale Achsenteil der Kapillaren. Möglicherweise ist das Verhalten der Gefässe in den Lamellenkörperchen verschiedener Körpergegenden ein etwas verschiedenes.

An Schnitten durch injizierte Körperchen konnte das geschilderte Verhalten der Gefässe im Innern der Lamellenkörperchen bestätigt werden, so dass dem oben gesagten nicht viel hinzuzufügen bleibt. Im basalen Anteil der Körperchen findet man stets nicht nur axial, sondern an verschiedenen Stellen, oft auch nahe der Oberfläche des Körperchens, Kapillaren zwischen den Lamellen (Fig. 9, Taf. VIII), auch im distalen Abschnitt der Körperchen sind Kapillaren nachzuweisen, die keineswegs nur axial verlaufen. Stets bleibt aber der Innenkolben in seinem Hauptabschnitt, der der Ausdehnung des zentralen Achsenteiles entspricht, vollkommen gefässfrei. Wenn auch die Injektion unvollkommen sein sollte, so müssten im Bereiche des Innenkolbens wenigstens die

Durchschnitte leerer Kapillaren nachzuweisen sein, was aber in keinem Falle möglich war. Erwähnenswert scheint mir noch, dass man manchesmal an einem basal in ein Körperchen eindringenden Gefäss circuläre Muskelfasern nachweisen kann, so dass demnach nicht ausschliesslich Kapillaren, sondern wenigstens mitunter auch kleinste Arterien in das Körperchen eintreten.

Experimentelle Untersuchungen.

Von den sehr spärlichen bisher angestellten Versuchen die Frage der Funktion der Lamellenkörperchen experimentell zu lösen, will ich hier die von Rauber (9) erwähnen. Nach Rauber sind die Vaterschen Körperchen selbst für sehr geringen Druck äusserst empfindlich. Bedeckt man die Körperchen mit Gläschen im Gewicht von 2 mg bis 1 g, so nimmt bei Mensch und Katze ihr Längendurchmesser beiläufig um $^1/_8$, ihr Breitendurchmesser um $^1/_4$, beim Hahn Längen- und Breitendurchmesser um $^1/_{10}$ zu. An dieser Zunahme des Längen- und Breitendurchmessers beteiligen sich in von aussen nach innen abnehmender Stärke die verschiedenen Kapseln. „Schon bei geringem Drucke, kleinerem, als man von vornherein annehmen sollte, wurde das Maximum der Ausdehnung erreicht. Nur selten wirkte eine Belastung von über 1 g noch ausdehnend, sei das diesem nahe Gewicht in allmählicher Steigerung oder sogleich aufgelegt worden. Dagegen zeigte sich meist, dass nach der Entfernung einer Last von 50 mg das Körperchen seine frühere Gestalt verloren hatte, abgeplattet, verzogen, vernichtet war.“

Ausgehend von der Vorstellung, dass auf eine stärkere Durchfeuchtung des umgebenden Gewebes die Lamellenkörperchen mit einer Aufquellung reagieren dürften, unternahm ich schon seinerzeit, bald nach dem Erscheinen meiner Arbeit über das Glomus coccygeum und die Glomeruli caudales, worin ich meine Ansicht über die Funktion der Lamellenkörperchen auseinandergesetzt hatte, diesbezügliche Versuche.

Von drei jungen Katzen wurden Stücke des Mesenteriums, welche Vater-Pacinische Körperchen enthielten, auf einen Korkrahmen unter möglichster Vermeidung von Zerrungen mit Nadeln aufgespannt und zunächst ohne jeden Zusatz (und ohne Deckglas) unter dem Mikroskop mittels eines Okularmikrometers

gemessen.[1]) Hierauf wurde ein Tropfen physiologischer, auf Körpertemperatur erwärmter Kochsalzlösung auf das beobachtete Lamellenkörperchen gebracht, ohne dessen Lage zu verändern und abermals gemessen. Hierbei stellte sich sofort nach der Befeuchtung oder nur kurze Zeit (wenige Sekunden) nachher eine Formveränderung am Lamellenkörperchen ein und zwar im gegenteiligen Sinne als erwartet worden war, indem nämlich in der Regel eine Verkürzung sowohl des Längen- wie des Breitendurchmessers des Körperchens eintrat. In einigen Fällen konnte nicht mit voller Bestimmtheit die Längenabnahme der beiden Durchmesser nachgewiesen, sicher aber eine Längenzunahme derselben ausgeschlossen werden. Die Messungen wurden allerdings wesentlich durch das die Körperchen umgebende Fettgewebe erschwert. Nach der Befeuchtung scheint das Gewebe über die Ränder des Körperchens gegen dessen Mitte etwas vorzurücken, wodurch die Umrisse des Körperchens verschleiert werden und eine scharfe Einstellung auf dieselben erschwert wird.

Zunächst dachte ich daran, dass die Längenabnahme der beiden Durchmesser eine Folge der Konzentration oder der Temperatur der Kochsalzlösung sein könnte und versuchte deshalb mit stärkeren und schwächeren Kochsalzlösungen, dann mit wärmeren und kälteren Lösungen, aber immer mit demselben Erfolge. Stets konnte eine Längenzunahme der beiden Durchmesser ausgeschlossen, hingegen eine Längenabnahme derselben mit ziemlich grosser Sicherheit nachgewiesen werden. Ich habe seinerzeit die Veröffentlichung dieser Versuche unterlassen, da ich mir die Erscheinungen nicht erklären konnte und ich mir dachte, dass vielleicht doch Beobachtungsfehler, bedingt durch die erwähnten Verschiebungen des Fettgewebes in der Umgebung der Körperchen, vorliegen könnten.

Angeregt durch die Arbeit Michailows nahm ich abermals die Versuche auf und zwar in einer etwas anderen Anordnung. Ich suchte nämlich durch erhöhten Druck in den Mesenterialgefässen die Form der Lamellenkörperchen zu beeinflussen. Zu diesem Zwecke wurde folgendermassen vorgegangen:

---

[1]) Selbstverständlich wurde diese Prozedur möglichst rasch und unmittelbar nach dem Tode der Katze vorgenommen, so dass das beobachtete Mesenteriumstück noch nicht ausgetrocknet war.

Eine Katze wurde in Narkose durch Durchschneiden der Carotiden verbluten gelassen, dann die Brust- und Bauchhöhle eröffnet und eine Kanüle in die Aorta descendens vor dem Abgange der A. mesenterica superior eingebunden. Hierauf wurde ein Stück des Mesenteriums, in welchem ein Lamellenkörperchen möglichst frei lag, unter dem Mikroskope auf einen Korkrahmen mit Nadeln fixiert und die Länge und Breite des beobachteten Körperchens gemessen. Nachdem dies geschehen war, injizierte der Assistent bei mässigem Drucke physiologische, auf Körpertemperatur erwärmte Kochsalzlösung, während ich unter dem Mikroskope das vorher gemessene Lamellenkörperchen beobachtete. Während der Injektion sieht man, dass das Körperchen eine Formveränderung eingeht, die auf den ersten Blick nicht leicht zu definieren ist. Die Umrisse des Körperchens werden unschärfer, man muss auf ein anderes Niveau mit der Mikrometerschraube einstellen, um die Konturen wieder deutlich zu sehen und die Durchmesser genau messen zu können. Die Messung nach der Injektion ergab wieder, sowie nach der Befeuchtung eines Lamellenkörperchens am herausgeschnittenen Gekrösestück, eine Verkürzung des Längen- sowie des Breitendurchmessers des Körperchens.

So betrug in dem ersten diesbezüglichen Versuch:

die Länge des Lamellenkörperchens vor der Injektion 1152 μ;
die Breite „ „ „ „ „ 720 μ;
die Länge „ „ nach „ „ 992 μ;
die Breite „ „ „ „ „ 688 μ.

Nach diesem Versuche wurden die Baucheingeweide samt der Aorta abdominalis herausgenommen, die A. coeliaca und die Aorta kaudal vom Abgange der A. mesenterica superior unterbunden, wieder ein Teil des Mesenteriums mit einem Lamellenkörperchen unter das Mikroskop gebracht und gemessen. Hierbei blieb die Kanüle in die Aorta abdominalis eingebunden und nun wurde nach der Messung des eingestellten Lamellenkörperchens neuerdings physiologische Kochsalzlösung injiziert und nach der Injektion abermals gemessen. Hierbei ergaben sich folgende Maße:

Länge des Körperchens vor der Injektion . 928 μ;
Breite „ „ „ „ „ . 560 μ;
Länge „ „ nach „ „ . 800 μ;
Breite „ „ „ „ „ . 528 μ;

Dieser Versuch wurde bei einer zweiten Katze wiederholt, nur wurden hier schon gleich anfangs die Baucheingeweide samt der Aorta abdominalis herausgenommen und von letzterer aus (kranial vom Abgange der A. mesenterica superior nach Unterbindung der A. coeliaca und des kaudalen Abschnittes der Aorta abdominalis) physiologische Kochsalzlösung injiziert. Ein vor und nach der Injektion gemessenes Lamellenkörperchen zeigte dieselben Veränderungen wie in den früheren Fällen; das heisst nach der Injektion — nachdem in diesem Falle allerdings auch auf die Oberfläche des beobachteten Gekrösestückchens physiologische Kochsalzlösung gebracht worden war — erschien der Längen- wie der Breitendurchmesser verkürzt:

Länge des Körperchens vor der Injektion . 1360 μ;
Breite „ „ „ „ „ . 800 μ;
Länge „ „ nach „ „ . 1184 μ;
Breite „ „ „ „ „ . 688 μ.

Hierauf wurde ein Gekrösestück mit einem anderen Lamellenkörperchen herausgeschnitten, eingestellt und gemessen, dann mit physiologischer Kochsalzlösung befeuchtet und abermals gemessen:

Länge des Körperchens vor der Befeuchtung 1200 μ;
Breite „ „ „ „ „ 768 μ;
Länge „ „ nach „ „ 1168 μ;
Breite „ „ „ „ „ 720 μ.

Weiterhin wurde ein Lamellenkörperchen vollkommen aus seiner Umgebung herauspräpariert, was unter Zuhilfenahme einer Lupe nicht schwer gelingt. Man spaltet zu diesem Zwecke die Tunica serosa mit einer spitzen Lanzette, worauf sich das Lamellenkörperchen aus dem Fettgewebe der Lamina mesenterii propria herausschälen lässt, so dass es vollständig frei, ohne anlagerndes Fettgewebe, unter dem Mikroskop beobachtet werden kann. Nun wurde das isolierte Körperchen zunächst auf einen Objektträger gebracht und ohne Zusatz (und ohne Deckgläschen) gemessen, hierauf wurde ein Tropfen physiologischer Kochsalzlösung zugesetzt, so dass das Körperchen allseitig von Flüssigkeit umgeben war und abermals gemessen:

Länge des Körperchens vor dem Flüssigkeitszusatz . 1200 μ:
Breite „ „ „ „ „ . 832 μ;
Länge „ „ nach „ „ . 1152 μ;
Breite „ „ „ „ „ . 720 μ.

Noch später, etwa $2^1/_2$ Stunden nach dem Tode der Katze, wurden noch zwei weitere Körperchen isoliert, gemessen und befeuchtet. In diesen beiden Fällen konnte aber keine Verkürzung der beiden Durchmesser der Körperchen nach der Befeuchtung mehr nachgewiesen werden, eher erschienen nach dem Kochsalzlösungzusatz die Durchmesser etwas vergrössert.

Ein weiterer Versuch mit Injektion von physiologischer Kochsalzlösung durch die A. mesenterica superior bei einer dritten (alten) Katze ergab verhältnismässig geringfügige Änderungen in den Dimensionen eines beobachteten Körperchens:

Länge des Körperchens vor der Injektion . . 992 μ;
Breite „ „ „ „ „ . . 640 μ;
Länge „ „ nach „ „ . . 960 μ;
Breite „ „ „ „ „ . . 624 μ.

Bei einer vierten und letzten (jungen) Katze ergab die Messung eines Körperchens vor und nach der Injektion von physiologischer Kochsalzlösung durch die Aorta abdominalis:

Länge des Körperchens vor der Injektion . 1120 μ;
Breite „ „ „ „ „ . 560 μ;
Länge „ „ nach „ „ . 1040 μ;
Breite „ „ „ „ „ . 512 μ;

Die aus den mitgeteilten Versuchen sich ergebende, auf den ersten Blick überraschende und unerwartete Tatsache der Abnahme des Längen- und Breitendurchmessers der Lamellenkörperchen sowohl bei grösserem Druck in den Gefässen als auch bei stärkerer Durchfeuchtung des umgebenden Gewebes würde sich leicht erklären lassen, wenn nachgewiesen werden kann, dass die Lamellenkörperchen bei verhältnismässig geringem Blutdruck, resp. schwacher Durchfeuchtung des anliegenden Gewebes keine Eiform besitzen, sondern abgeplattet sind, so dass also ihr Querschnitt nicht kreisförmig, sondern elliptisch wäre.

Wir können die drei Dimensionen eines Lamellenkörperchens als Länge, Breite und Dicke bezeichnen. Die Länge und Breite würden parallel zur Oberfläche des Gekröses liegen, die Dicke senkrecht darauf, wobei also nachzuweisen wäre, dass die Breite im allgemeinen grösser ist als die Dicke. Würden nun, beim Zutreffen dieser Annahme, die Körperchen bei stärkerer Durchfeuchtung aufgebläht, so würde die nächste Folge die sein, dass die Körperchen, von der Fläche betrachtet, kürzer und schmäler er-

scheinen werden, wobei natürlich ihr Dickendurchmesser zunehmen würde. Sind die äussersten Lamellen der Körperchen nicht oder nur sehr wenig dehnbar, so könnte die Aufblähung nur so weit gehen, bis die Dicke gleich gross wie die Breite des Körperchens geworden ist, so dass das Körperchen am Querschnitt kreisförmig und nicht mehr elliptisch wie im kollabierten Zustande erscheinen würde.

So zahlreiche Maßangaben über die an verschiedenen Örtlichkeiten vorkommenden Vater-Pacinischen Körperchen, namentlich in der älteren Literatur, auch vorliegen, so beschränken sich diese nahezu ausnahmslos nur auf zwei Dimensionen, nämlich auf die Länge und Breite der Körperchen. Nur Rauber (9) spricht ausser von einer Länge und Breite auch von einer Dicke der Körperchen, ohne aber im allgemeinen für letztere gesonderte Zahlen anzugeben. Nur von den Lamellenkörperchen in den Gelenkkapseln des Hahnes bemerkt Rauber, „dass ihr Dickendurchmesser etwas unter den Breitendurchmesser zurücksinkt".

In der Erwartung, die an frischen Lamellenkörperchen durch verschiedene Füllung der Gefässe resp. verschieden starke Durchfeuchtung des umgebenden Gewebes erzeugten Formveränderungen auch am konservierten Material nachweisen zu können, liess ich eine Katze verbluten, während einer zweiten gleichgrossen Katze, ohne sie vorher verbluten zu lassen, unmittelbar nach dem Narkosetode in die Aorta descendens ein grösseres Quantum auf Körpertemperatur erwärmter physiologischer Kochsalzlösung injiziert wurde. Die Baucheingeweide beider Katzen wurden in das gleichgrosse Quantum 10% Formalin eingelegt und nach einwöchentlicher Härtung wurde von beiden Katzen aus dem Gekröse eine grössere Anzahl von Stückchen mit Vater-Pacinischen Körperchen herausgeschnitten. Hierbei wurde die Schnittrichtung so gewählt, dass später eine Orientierung der Körperchen nach ihrer Längsachse möglich war. Die auf diese Weise gewonnenen Präparate wurden in genau gleicher Art weiterbehandelt, in Celloidin eingebettet und in Schnittreihen zerlegt. Die Schnittrichtung wurde so gewählt, dass die Körperchen möglichst genau quer getroffen waren.

Es war zu erwarten, dass die Körperchen der verbluteten Katze eine grössere Differenz zwischen Breiten- und Dickendurchmesser zeigen würden als die der injizierten Katze, vorausgesetzt, dass die Formen in ihrem natürlichen Zustande fixiert worden waren.

Leider war diesbezüglich das Ergebnis kein ganz einwandfreies, indem alle Lamellenkörperchen, sowohl von der injizierten als auch der verbluteten Katze, an ihrer Oberfläche stellenweise Schrumpfungen zeigten und zwar in der Richtung der Längsachse der Körperchen. Auch ein Fixierungsversuch in Formol-Alkohol ergab keine besseren Resultate. Wenn daher auch die Einzelmaße nicht in jedem Falle genau mit den Maßen der Körperchen im frischen Zustande übereinstimmen werden, so dürften doch die Durchschnittsmaße einen annähernd richtigen Ausdruck der Formverhältnisse der Körperchen geben. Von den Körperchen der verbluteten und der injizierten Katze wurden je zehn gemessen und zwar wurde in der Serie einer der Schnitte hierzu gewählt, der annähernd durch die Mitte des Körperchens geht. Ausdrücklich sei hervorgehoben, dass unter den zu messenden Körperchen keinerlei Auswahl getroffen, sondern die ersten zehn geschnittenen Körperchen beider Katzen gemessen wurden. In beistehender Tabelle führe ich die absoluten Breiten- und Dickenmaße der Körperchen der verbluteten und injizierten Katze und die daraus sich ergebenden Durchschnittsmaße an. Bemerkt sei hier noch, dass nahezu ausnahmslos der kleinere Durchmesser des Körperchenquerschnittes, also die Dicke, senkrecht auf die Fläche des Gekröses zu stehen kommt, während der grössere Durchmesser, die Breite, in der Fläche des Gekröses liegt. Nur in der unmittelbaren Nachbarschaft der grossen Gefässe, wo die Lamina mesenterii propria reichliches Fettgewebe führt, kommen Ausnahmen von dieser Regel vor.

Injizierte Katze			Verblutete Katze		
Nr.	Breite in μ	Dicke in μ	Nr.	Breite in μ	Dicke in μ
1	560	560	1	512	384
2	464	432	2	448	400
3	544	512	3	560	304
4	576	512	4	512	448
5	544	544	5	560	368
6	576	512	6	464	384
7	688	640	7	592	416
8	544	368	8	464	320
9	480	480	9	512	512
10	544	464	10	560	400
Durchschnitt	552	502.4	Durchschnitt	518.4	393.6

Aus den vorstehenden Zahlen ergibt sich zunächst, wie ja zu erwarten war, dass der Querschnitt der Lamellenkörperchen der injizierten Katze von der Kreisform weniger abweicht als der der verbluteten Katze, indem sich bei ersterem im Durchschnitt die Breite zur Dicke verhält wie 552 : 502,4, bei letzterem wie 518,4 : 393,6. Setzt man in beiden Fällen die Breite = 1, so ergibt sich für die Körperchen der injizierten Katze eine Dicke von 0,910, für die der verbluteten von 0,759. In Textfig. 3 habe ich dieses Verhältnis bildlich ausgedrückt.

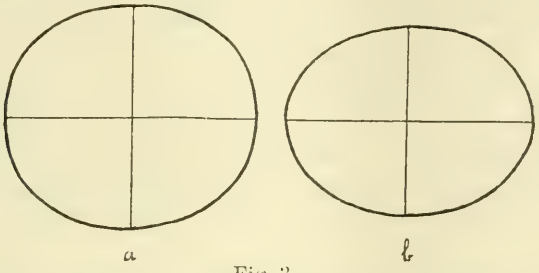

Fig. 3.

Durchschnittliche Umrisse des Querschnittes von Lamellenkörperchen; a nach Kochsalzinjektion in die Gefässe, b nach Verblutung.

Bei ein und demselben Körperchen müsste bei der Zunahme des Dickendurchmessers eine entsprechende Abnahme des Breitendurchmessers eintreten; man würde demnach bei der injizierten Katze einen im Durchschnitt kleineren Breitendurchmesser erwarten als bei der verbluteten Katze. Dass der gefundene Durchschnittswert für den Breitendurchmesser bei der injizierten Katze grösser ist als bei der verbluteten, dürfte sich einerseits durch die verschiedene Grösse der Lamellenkörperchen bei ein und derselben Katze erklären lassen — es könnten ja zufällig bei der injizierten Katze verhältnismässig breite Körperchen zur Messung gelangt sein — andererseits durch die längst bekannte Tatsache, dass bei verschiedenen Katzen die Lamellenkörperchen in hohem Grade verschiedene Durchschnittsdimensionen aufweisen, so dass in diesem Falle die injizierte Katze durch Lamellenkörperchen grösserer Dimensionen gegenüber der verbluteten ausgezeichnet gewesen sein könnte.

Bei Betrachtung der einzelnen Werte der Körperchendimensionen beider Katzen findet man, dass bei der injizierten

Katze drei von zehn Körperchen genau gleichbreit und gleichdick erscheinen, während dies bei der verbluteten Katze nur für eins von zehn Körperchen zutrifft. Die grössten Differenzen zwischen Breite und Dicke zeigt das Körperchen Nr. 3 der verbluteten Katze mit 560 μ Breite und 304 μ Dicke, bei der injizierten Katze Nr. 8 mit 544 μ Breite und 368 μ Dicke. Demnach erreicht keines von den Körperchen der injizierten Katze, in bezug auf die Grösse der Differenz zwischen Breiten- und Dickendurchmesser, das am meisten abgeflachte Körperchen der verbluteten Katze. Es kann somit ein Körperchen derart aufgebläht werden, dass es am Querschnitt kreisförmig erscheint, während andererseits ein Körperchen so weit kollabieren kann, dass sein Dickendurchmesser nicht viel mehr als die Hälfte des Breitendurchmessers beträgt (Dicke : Breite = 304 : 560), wobei nicht gesagt sein soll, dass nicht noch eine grössere Differenz zwischen Dicken- und Breitendurchmesser erreicht werden könnte. In Textfig. 4 sind diese beiden Grenzfälle bildlich dargestellt.

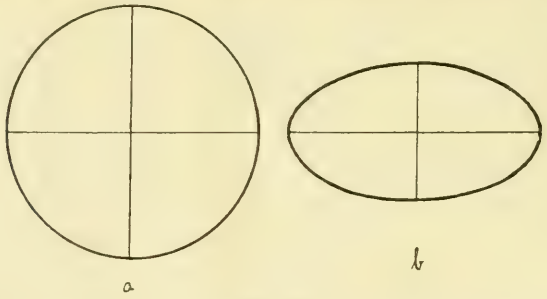

Fig. 4.

Querschnittsumrisse, a eines maximal aufgeblähten Lamellenkörperchens nach Kochsalzinjektion in die Gefässe. b eines maximal kollabierten Körperchens nach Verblutung.

Jedenfalls ergibt sich aus dem angeführten Verhältnis des Dicken- zum Breitendurchmesser, dass im allgemeinen die beiden Querdurchmesser nicht gleichgross sind, dass also nahezu alle Körperchen in der Richtung der Flächenausdehnung des Gekröses abgeflacht erscheinen und dass nur bei extremer Füllung der Lamellenräume ihre Querdurchmesser gleichgross werden können. Würde man ein Körperchen auf seine Schmalseite (Kante) eingestellt haben und nun durch Injektion den

Druck in den Gefässen erhöhen, so wäre zu erwarten, dass bei der Injektion der Querdurchmesser zunehmen und der Längsdurchmesser abnehmen würde. Da aber, wie schon gesagt, die Körperchen im allgemeinen so orientiert sind, dass ihre Breite (d. i. der grössere Querdurchmesser) mit der Fläche des Gekröses zusammenfällt und nur dort, wo die Lamina mesenterii propria durch reichliches Fettgewebe ausgezeichnet ist, d. i. an Stellen, wo überhaupt im frischen Zustande eine Messung der Körperchen infolge der beträchtlichen Dicke des Gekröses ausgeschlossen erscheint, die Körperchen auch anders eingestellt sein können, erklärt es sich, dass in allen beobachteten Fällen eine Abnahme des queren Durchmessers nach der Injektion resp. nach der Befeuchtung der Körperchen eingetreten ist.

Dass die Lamellenkörperchen in der Regel nicht walzenförmig, sondern abgeflacht sind, lässt sich ohne weiteres an isolierten Körperchen sowohl im frischen als auch im fixierten Zustande unter dem stereoskopischen Mikroskope nachweisen.[1])

Wurde schon durch die Belastungsversuche von Rauber gezeigt, dass die Lamellenkörperchen durch geringen auf ihre Oberfläche wirkenden Druck ihre Gestalt verändern, so ergaben meine Versuche, dass ebenso eine Formveränderung der Körperchen eintritt bei stärkerer Füllung ihrer Lamellenräume, bedingt durch stärkeren Druck in den Eigengefässen des Körperchens und, wie es scheint, auch durch stärkere Durchfeuchtung des umgebenden Gewebes, wobei es wahrscheinlich zu einer Diffusion von der Umgebung in die Lamellenräume kommt. Wir haben uns vorzustellen, dass bei mässigem Blutdruck und daher auch bei mässiger Durchfeuchtung des Gewebes die Körperchen in mässigem Grade kolla-

[1]) Bemerkt sei hier noch, dass nach der Kochsalzinjektion das Mesenterium bedeutend dicker erscheint als nach der Verblutung; die Lamina mesenterii propria ist aufgequollen. Man könnte vielleicht daran denken, dass diese Aufquellung des Mesenteriums die Ursache für die Formveränderung der Lamellenkörperchen ist, so dass diese durch die unmittelbare Anlagerung der beiden Tunicae serosae abgeflacht werden und sobald durch Aufquellung der Lamina propria mehr Raum für die Lamellenkörperchen geschaffen wird, diese, ihrer Elastizität folgend, sich mehr der Kugelform nähern. Gegen diese Auffassung spricht aber die Tatsache, dass auch vollständig isolierte Körperchen für gewöhnlich abgeflacht erscheinen und erst nach Befeuchtung walzenförmig werden.

biert sind, während sie bei wachsendem Blutdruck so weit aufgebläht werden, als es die oberflächlichsten Lamellen gestatten. Dass es hierbei nicht zu einer Vergrösserung der Oberfläche der Körperchen kommt, dass also die Körperchen bei höherem Blutdruck nicht in allen ihren Dimensionen zunehmen, muss auf einer geringen Ausdehnungsfähigkeit der Lamellenwände beruhen. Veränderungsfähig ist nur das Volumen, nicht aber die Grösse der Oberfläche. Geht ein Körperchen aus dem kollabierten in den aufgeblähten Zustand über, so muss entsprechend der Dickenzunahme die Breite und auch die Länge abnehmen; es muss sich das Körperchen mehr oder weniger der Kugelform nähern.

Bei starker Füllung der Lamellenräume mit Flüssigkeit muss ein Druck auf die Nervenendigungen im Innern des Körperchens ausgeübt werden. Dieser Druck wird allerdings so lange schwach sein, als das Körperchen noch abgeflacht ist, sobald es aber Walzenform angenommen hat und sich nicht mehr weiter aufblähen kann, wird die Druckwirkung auf die Nervenendigungen im Innern des Körperchens voll zur Geltung gelangen. Da der Innenkolben, sowie das ganze übrige Körperchen aus mit Flüssigkeit gefüllten Lamellen aufgebaut wird, so erscheint er sehr gut geeignet, einen Druck auf den Achsenzylinder zu übertragen.

Es ist anzunehmen, dass die Nervenendigungen im Körperchen durch den auf sie ausgeübten Druck erregt werden, dass diese Erregung zentripetal weitergeleitet und auf die Vasomotoren übertragen wird, so dass in dem Gefässgebiete, wo das stark gefüllte Körperchen, von dem die Erregung ausging, gelegen ist, der Blutdruck sinkt. Bei steigendem Blutdruck in einem Gefässgebiete, das Lamellenkörperchen enthält, muss auch der Druck in den reichlichen Eigengefässen der Körperchen zunehmen und die unmittelbare Folge wird eine stärkere Transsudation aus den Binnengefässen des Körperchens in die Lamellenräume hinein sein, letztere werden stärker gefüllt, der Binnendruck des Körperchens steigt, die Nervenendigungen im Körperchen werden erregt.

Die Versuche lassen vermuten, dass auch eine stärkere Durchfeuchtung des Gewebes in der Umgebung der Körperchen,

wie eine solche bei höherem Blutdruck eintreten muss, aufquellend auf die Körperchen einwirkt. Es dürfte von aussen her in das Körperchen hinein Flüssigkeit diffundieren, vorausgesetzt, dass im Innern der Körperchen ein kleinerer Flüssigkeitsdruck herrscht als in der Umgebung. Wenigstens wird ein grosser Flüssigkeitsgehalt des umgebenden Gewebes bei steigendem Druck im Körperchen eine Diffusion aus dem Körperchen in die Umgebung bis zu einem gewissen Grade verhindern und so einer Abnahme der Blähung des Körperchens entgegenwirken.

Ausserdem dürfte auch der innigen Lagebeziehung der Lamellenkörperchen zu grösseren Gefässen, wie man sie an vielen Örtlichkeiten findet, eine funktionelle Bedeutung zukommen und zwar in der Art, dass, wie dies schon Thoma (14) ausgesprochen hat, stark gefüllte Gefässe einen Druck auf die Oberfläche der Körperchen ausüben, der auf die Nervenendigungen übertragen werden könnte und zwar um so wirksamer, je stärker die Körperchen mit Flüssigkeit gefüllt sind.

So dürften alle drei Momente, nämlich starke Füllung der Binnengefässe des Körperchens, hochgradige Durchfeuchtung des umgebenden Gewebes und starke Füllung der dem Körperchen oberflächlich angelagerten Gefässe gleichzeitig zusammenwirken können, um den Druckeffekt auf die Nervenendigungen im Körperchen zu erhöhen.

Weiterhin spricht, wie schon früher hervorgehoben, die Lokalisation für die Auffassung der Lamellenkörperchen als Blutdruckregulatoren: Das oft massenhafte Vorkommen derselben in der Nähe der arterio-venösen Anastomosen (in den Endphalangen der Fledermäuse, in der Gegend des Glomus coccygeum beim Menschen, im Schwanze der langschwänzigen Säugetiere), die wohl allgemein als blutdruckregulatorische Apparate aufgefasst werden; die Lagerung in der Adventitia (oder deren unmittelbaren Nachbarschaft), der Aorta und ihrer grösseren Äste (Thoma); das reichliche Vorhandensein in serösen Häuten (Mesenterium der Katze) und in den Gelenkskapseln, wo ja eine Feuchtigkeitsregulation von grösster Bedeutung ist. Auch das Vorkommen der Körperchen an den Fingern, speziell an den Endgliedern, das wohl zunächst die Ursache war, die Körperchen als Drucksinnesorgane aufzufassen, spricht eher für als gegen die Auffassung,

dass die Lamellenkörperchen Blutdruckregulatoren sind. Gerade hier ist ja eine prompte Wärmeregulation nötig und diese geht Hand in Hand mit der Blutdruckregulation.

Freilich muss die hier entwickelte Auffassung der Lamellenkörperchen als Blutdruckregulatoren vor der Hand noch Hypothese bleiben, aber wie mir scheint, eine besser begründete als die, welche den Lamellenkörperchen die Funktion von Drucksinnesorganen beilegt. Für die erstere Hypothese spricht der Bau der Körperchen, ihre Lokalisation und das Ergebnis der Versuche, indem gezeigt werden konnte, dass bei stärkerem Druck in den Gefässen sich die Körperchen aufblähen, während sie bei schwächerem Blutdruck kollabieren.

Zusammenfassung.

Die Lamellenkörperchen sind aus Hohllamellen (Hohlkapseln) aufgebaut. Jede Lamelle besteht aus zwei bindegewebigen Wandungen, zwischen denen ein spaltförmiger, mit Flüssigkeit gefüllter Raum gelegen ist (Key und Retzius). Die Oberfläche der Lamellen ist von flachen Zellen bekleidet. Die Hohllamellen sind einander nur angelagert, nicht miteinander fester verbunden. Infolgedessen können sich zwei benachbarte Lamellen voneinander abheben (wahrscheinlich nur postmortal), wodurch ein Spaltraum entsteht. Die Spalträume sind zum Unterschiede von den Lamellenräumen nicht mit Flüssigkeit gefüllt, enthalten auch keine Bindegewebsfibrillen.

Ein elastisches Fasernetz findet sich nicht nur an der Oberfläche der Lamellenkörperchen (Michailow), sondern es konnte ein solches in den Wandungen der drei bis vier äussersten Lamellen nachgewiesen werden.

Der Innenkolben ist ebenso aus Lamellen aufgebaut, wie die nach aussen von ihm gelegenen Anteile des Körperchens (Merkel). Die Lamellen des Innenkolbens unterscheiden sich aber von den weiter peripher gelegenen dadurch, dass sie nicht geschlossene doppelwandige Röhren darstellen, sondern nur doppelwandige Halbrinnen, die paarweise konzentrisch um den zentralen Achsenzylinder angeordnet sind. Die Kanten der Halblamellen des Innenkolbens sind so orientiert, dass sie in ihrer Gesamtheit entweder einen ganz schmalen Spaltraum jederseits einschliessen, der in der Verlängerung der Schmalseiten des zentralen Achsenzylinders

gelegen ist; oder es können die Kanten der Halblamellenpaare sich berühren, so dass in der Verlängerung der Schmalseiten des Achsenzylinders eine Art Naht entsteht.

Die im Innenkolben gelegenen Zellkerne sind prinzipiell nicht verschieden von den übrigen an der Oberfläche der Lamellen gelegenen Kernen.

Die dunklere Färbung (am gefärbten Präparat) des Achsenzylinders ist bedingt durch die stärkere Färbbarkeit der in seinen Lamellenräumen enthaltenen Flüssigkeit und die geringere Weite der Lamellenräume (dichtere Lagerung der Kapselwände).

Blutgefässe dringen, wie längst bekannt, hauptsächlich in der Gegend des basalen Poles mit den Nerven in die Lamellenkörperchen ein, seltener am distalen Pole oder an anderen Stellen der Oberfläche und bilden im basalen Abschnitt der Körperchen ein schlingenreiches Kapillarnetz, von dem eine Schlinge bis an die Basis des Innenkolbens heranreicht, oder höchstens nur auf eine ganz kurze Strecke in den Anfangsteil des Innenkolbens eindringt. Der Hauptteil des Innenkolbens bleibt (wenigstens bei den Lamellenkörperchen im Mesenterium der Katze) stets gefässfrei. In allen übrigen Teilen des Körperchens können Kapillaren vorkommen.

Bei steigendem Druck in den Gefässen blähen sich die Lamellenkörperchen infolge stärkerer Füllung ihrer Lamellenräume auf; sie nähern sich mehr der Kugelform, während sie für gewöhnlich mehr oder weniger abgeflacht (kollabiert) erscheinen, so dass ihr Dickendurchmesser hinter dem Breitendurchmesser zurücksteht. Die Füllung der Körperchen kann so weit gehen, bis der Dickendurchmesser gleich dem Breitendurchmesser wird. Eine Oberflächenvergrösserung findet hierbei nicht statt.

Eine Aufblähung der Körperchen scheint auch bei stärkerer Durchfeuchtung des dieselben umgebenden Gewebes einzutreten.

Die Anlagerung der Lamellenkörperchen im Mesenterium der Katze an grössere Gefässe ist eine so innige, dass wahrscheinlich bei starker Füllung der Gefässe auf die Oberfläche der Körperchen ein Druck ausgeübt wird.

Der Bau, die Lage und die Versuchsergebnisse sprechen dafür, dass die Lamellenkörperchen Blutdruckregulatoren sind.

Wien, Anfang März 1911.

Literaturverzeichnis.

1. Grosser, O.: Zur Anatomie und Entwicklungsgeschichte des Gefässsystems der Chiropteren. Anat. Hefte, H. 55, 1901.
2. Henle, J. und Kölliker, A.: Über die Pacinischen Körperchen an den Nerven des Menschen und der Säugetiere. Zürich 1844.
3. Herbst, G.: Die Pacinischen Körper und ihre Bedeutung. Ein Beitrag zur Kenntnis der Nervenprimitivfasern. Göttingen 1848.
4. Key, A. und Retzius, G.: Studien in der Anatomie des Nervensystems. Arch. f. mikr. Anat., Bd. 9, 1873.
5. Kölliker, A.: Handbuch der Gewebelehre des Menschen. Bd. I, 1889.
6. Merkel, Fr.: Über die Endigungen der sensiblen Nerven in der Haut der Wirbeltiere. Rostock 1880.
7. Michailow, S.: Die Struktur der typischen Vater-Pacinischen Körperchen und ihre physiologische Bedeutung. Folia neuro-biolog., Bd. II, 1909.
8. Rainer, Fr. J.: Sur l'existence d'un type géant de corpuscule de Pacini. Compt. rend. Soc. biol. Paris, T. 67, 1909.
9. Rauber, A.: Untersuchungen über das Vorkommen und die Bedeutung der Vaterschen Körper. München 1867.
10. Retzius, G.: Die Pacinischen Körperchen in Golgischer Färbung. Biolog. Untersuch., N. F., Bd. 6, 1894.
11. Derselbe: Zur Frage von der Endigungsweise der peripherischen sensiblen Nerven. Biolog. Untersuch., N. F., Bd. 8, 1898.
12. v. Schumacher, S.: Über das Glomus coccygeum des Menschen und die Glomeruli caudales der Säugetiere. Arch. f. mikr. Anat., Bd. 71, 1907.
13. Stöhr, Ph.: Lehrbuch der Histologie und mikroskopischen Anatomie des Menschen. 13. Aufl., 1909.
14. Thoma, R.: Über die Abhängigkeit der Bindegewebsneubildung in der Arterienintima von den mechanischen Bedingungen des Blutumlaufes. II. Das Verhalten der Arterien in Amputationsstümpfen. Virchows Arch., Bd. 95, 1884.
15. Van de Velde, E.: Die fibrilläre Struktur der Nervenendorgane. Internat. Monatsschr. f. Anat. u. Physiol., Bd. 26, 1909.

Erklärung der Abbildungen auf Tafel VIII.

(Sämtliche Abbildungen sind mit dem Prisma entworfen.)

Fig. 1. Zentraler Anteil eines Querschnittes durch ein Lamellenkörperchen aus dem Mesenterium einer verbluteten Katze. 10% Formalin, Delafieldsches Hämatoxylin, Eosin. Vergr. 680fach. A = zentraler Achsenzylinder, I = Innenkolben, gS = gemeinsamer Spaltraum, begrenzt von den Kanten der Halblamellen des Innenkolbens und der innersten kontinuierlichen Lamelle, kL = innerste kontinuierliche Lamelle, K = Kern im gemeinsamen Spaltraum, L = Lamellenräume, S = Spalträume.

Fig. 2. Zentraler Anteil eines Querschnittes durch ein Lamellenkörperchen aus dem Mesenterium von derselben Katze wie Fig. 1. Behandlung, Vergrösserung und Bezeichnungen wie in Fig. 1. Die Kanten der inneren Halblamellen des Innenkolbens berühren sich, so dass an dieser Stelle statt eines gemeinsamen Spaltraumes eine Art Naht entsteht.

Fig. 3. Schrägschnitt durch ein Lamellenkörperchen aus der Nähe des Glomus coccygeum eines jungen Weibes. 10% Formalin, Delafieldsches Hämatoxylin, Eosin. Vergr. 250fach. Alle Kapillaren des Lamellenkörperchens enthalten rote Blutkörperchen.

Fig. 4. Längsschnitt (etwas seitlich vom Achsenzylinder) durch ein Lamellenkörperchen aus dem Schwanze eines Macacus rhesus. Zenkersche Flüssigkeit, Delafieldsches Hämatoxylin, Eosin. Vergr. 85fach. Drei längs getroffene Kapillaren = K im basalen Achsenteil, mehrere im Bindegewebe eingebettete Querschnitte von Kapillaren in der Gegend des distalen Poles und Durchschnitte durch Kapillaren an verschiedenen anderen Stellen des Körperchens.

Fig. 5, 6, 7 und 8. Lamellenkörperchen aus dem Mesenterium der Katze. Gefässe mit Berlinerblau injiziert; 10% Formalin mit Xylol aufgehellt, ungefärbt. Vergr. 85fach. Arterien (= A) dunkelgrau, Venen (= V) und Kapillaren schwarz. Die Abbildungen zeigen die innige Lagebeziehung der Lamellenkörperchen zu den Gefässen. Die Binnengefässe der Körperchen (= K) sind nur in Fig. 7 gut gefüllt, teilweise auch in Fig. 5.

Fig. 5. Zeigt ein Körperchen, das ausser Blutgefässen auch einem grösseren Lymphgefäss (= L) innig anliegt.

Fig. 6. Zwei unmittelbar einander angelagerte Körperchen. Zwischen den Berührungsflächen zieht eine grössere Arterie und Vene.

Fig. 7. In kleiner Entfernung von der Basis des Körperchens sind zwei arterio-venöse Anastomosen (= An) sichtbar. Von dem in der Nähe der Basis des Körperchens gelegenen Kapillarnetz zweigt das Binnengefässnetz des Körperchens (= K) ab. In diesem erkennt man deutlich eine etwas stärkere Schlinge, die bis zum zentralen Achsenteil des Körperchens reicht.

Fig. 8. Arterie und Vene liegen so innig dem Körperchen an, dass sie dessen Oberflächenkrümmung mitmachen.

Fig. 9. Längsschnitt durch ein Lamellenkörperchen aus dem Mesenterium der Katze. Gefässinjektion mit Berlinerblau. 10% Formalin, Delafieldsches Hämatoxylin, Eosin. Vergr. 170fach. Reichliche Kapillaren nicht nur im proximalen Achsenteil, sondern auch an anderen Stellen in den Lamellenräumen. K = Kapillarschlinge, die bis gegen die Basis des Innenkolbens reicht. A = zentraler Achsenzylinder, I = Innenkolben, S = Spaltraum zwischen Innenkolben und innerster kontinuierlicher Lamelle. iL = innerste, dicht gelagerte kontinuierliche Lamellen.

Aus der Prosektur des Krankenhauses Balachany (Baku).

Studien über den Bau und das Wachstum der Nervenzellen.

Von
M. Mühlmann.

Hierzu Tafel IX.

Die Entwicklung der Nervenzelle ist vielfach Gegenstand der Untersuchung gewesen. Dabei wurde die Aufmerksamkeit hauptsächlich auf die Bildung der Nervenzelle aus dem indifferenten Zustand gerichtet. Weniger bekannt ist das Wachstum der Nervenzelle von dem Moment an, als sie den indifferenten Zustand bereits hinter sich hat und zu einem Bestandteil des Nervensystems geworden ist. Folgende Untersuchung hat den Zweck diese Lücke auszufüllen. Als Untersuchungsobjekte dienten Nervenzellen vom Rind, Mensch, Schaf, Kaninchen und Meerschweinchen. Von allen diesen Tieren wurden Embryonen von möglichst frühem Alter an, aber mit bereits ausgebildeten Nervenzellen in verschiedenen Entwicklungsstadien bis zum erwachsenen Alter hin der Untersuchung unterzogen. Die Verhältnisse bei allen diesen Säugetieren erwiesen sich ziemlich gleich. Da die grösste Zahl der untersuchten Embryonen dem Rind angehörte, so halten wir uns bei der Darstellung der Untersuchungsergebnisse hauptsächlich an dieses Tier.

Die Tiere wurden sofort nach dem Schlachten längs der Wirbelsäule zerlegt, so dass Spinalganglien und Rückenmarksstücke erwachsener Tiere etwa 30 Minuten nach dem Tode derselben in die gewünschte Fixierflüssigkeit gebracht wurden. Embryonen bekam ich etwa 20 Minuten nach dem Tode der Mutter. Vom Schaf und den übrigen untersuchten Tieren konnte das Material erst in einem kurzen Intervall nach dem Tode des Tieres zur Untersuchung gelangen.

Die Objekte wurden in Sublimat, Zenkerformol oder Orthscher Flüssigkeit fixiert, mit Böhmers, Hansens, Heidenhains Hämatoxylin, Giemsas Methylenazureosingemisch[1]) und Biondis Dreifarbengemisch[2]) ge-

[1]) Das Giemsagemisch wurde in 5% Lösung gebraucht, die Präparate darin 24 Stunden gelassen, dann mit Alkohol entfärbt. Manchmal wurde ein minimaler vorheriger Zusatz von Essigsäure erforderlich.

[2]) Biondis Lösung wurde in üblicher starker Verdünnung mit gleichfalls geringem Essigsäurezusatz gebraucht. Stetige Kontrolle des Papierfleckens.

färbt, sowie auch in Flemmings Lösung fixiert oder nach Marchi bearbeitet. Spezielle mikrochemische Untersuchungen, welche angewandt wurden, finden an entsprechender Stelle Besprechung. Die Studien der Neurofibrillenentwicklung haben wir unterlassen, da hierüber für die Fötalperiode eingehende Untersuchungen von Bielschowsky und Brodmann, Gierlich und Herxheimer und Held vorliegen. Ich unterlasse auch eine Literaturübersicht über den Bau und die Zusammensetzung des Kernes, welcher in der vorliegenden Untersuchung hauptsächlich in Betracht kam, weil das meiste, was bezüglich desselben bekannt ist, nicht die Nervenzelle, sondern hauptsächlich die Eizelle betrifft, und darüber gibt es eingehende Übersichten in den Monographien von O. Hertwig, M. Heidenhain, Ogneff, Ruzicka, Zaccharias, Carnoy und Lebrun, Montgomery und anderen. Das ganze, was vom Kern der Nervenzelle bekannt ist, findet unten Berücksichtigung.

Rind.

Nachdem die Untersuchung beendet war, liessen sich in verschiedenen Wachstumsperioden des Organismus eigentümliche Veränderungen nachweisen, die die Einteilung des embryonalen Wachstums in mehrere Stadien als zweckmässig erwiesen. Die folgenden vier Stadien, nach welchen die Darlegung der Untersuchungsergebnisse geordnet ist, entsprechen etwa denjenigen eines kleinen, mittelgrossen, grösseren und grossen Embryo.

I. Stadium.

Von kleineren Embryonen (2—6 cm) wurden 13 Exemplare[1]) untersucht. Die Befunde bei ihnen sind ziemlich gleichartig, weshalb sie zusammen geordnet werden.

Im Hämatoxylineosinpräparat ist das Protoplasma rot, leicht gekörnt, der Kern nimmt etwa $^2/_3$ der Grösse des Zelleibes ein, ist rund, durch einen scharfen Rand vom Protoplasma abgegrenzt. Der Kern enthält zahlreiche dunkelviolett gefärbte Körnchen, von denen mehrere sich durch ihre Grösse auszeichnen. Wir wollen die letzteren zunächst alle als Kernkörperchen, Nukleolen, bezeichnen. Sie treten in verschiedener Zahl auf, selten in der Einzahl, meist drei, vier und fünf. Manchmal lassen sich auch sechs und sieben Nukleolen zählen. Die Nukleolen sind meist gleichgross, besonders wenn sie in grösserer Zahl auftreten, manchmal ist ein Körperchen grösser als die übrigen. Dies ist am häufigsten der Fall, wenn ein Kernkörperchen, und das ist

[1]) Davon 1 à 2 cm, 3 à 2,5 cm, 1 à 3 cm, 1 à 3,5 cm, 1 à 3,7 cm, 1 à 4 cm, 1 à 4,5 cm, 1 à 5 cm, 2 a 5,5 und 1 à 6 cm.

das grössere, mehr zentralwärts liegt, die übrigen peripherisch im Kern. Es ist eine ziemlich gewöhnliche Erscheinung, dass die Körperchen im Kern randständig sind, gewissermassen als Verdickung des Kernrandes erscheinen. Ihre Form ist dann nicht selten halbmondförmig, kappenartig. Sonst ist die Form des Kernkörperchens ziemlich verschieden, selten vollkommen kreisrund. Eine nähere Struktur lässt sich in den Nukleolen wegen ihrer Kleinheit nicht wahrnehmen. Ihr Durchmesser übersteigt kaum 0.001 mm. Im Kern lassen sich manchmal violette (durch Alaunhämatoxylin) oder schwarze (durch Eisenhämatoxylin) in Fäden geordnete Kügelchen oder Stäbchen unterscheiden, welche die Nukleolen untereinander verbinden.

Das Eisenhämatoxylinpräparat, in welchem das Protoplasma vollständig entfärbt ist und als homogene grauliche oder spärlich gekörnte Masse erscheint, bringt die Nukleolen am schärfsten in Form von schwarzen Körnern hervor. Die Zahl, Lage, Grösse und Form der Körperchen ist hier gleichfalls besser zu übersehen, als in anders gefärbten Präparaten (Fig. 1).

Bei Giemsafärbung ist das Protoplasma bläulich, der Kern rötlich, die Kernkörperchen bläulichviolett. Es lassen sich diese Nuancen nicht immer schön hervorbringen, und die rote Farbe tritt oft zurück. Niemals werden die Körperchen in derselben grossen Anzahl wie im Hämatoxylinpräparat mitgefärbt.

Bei Biondifärbung ist das Protoplasma rötlich, im Kern tritt die grüne Farbe in den Vordergrund. Es lässt sich gut wahrnehmen, dass die grüne Farbe nicht durch die gleichmässige Färbung aller Kernteile hervorgebracht wird. Die geringe Grösse dieser gefärbten Teile lässt sie aber nicht immer distinkt abgrenzen und manchmal ist der Kern diffus grün gefärbt (Fig. 2a). Gewöhnlich aber scheint ein spärlich rötliches oder ungefärbtes Netz im Kern vorzuliegen, in dessen Knoten grüne Körner eingelagert sind (Fig. 2b), diese grünen Körner entsprechen den Nukleolen. Allerdings lassen sich niemals diese grünen Körperchen in derselben Menge nachweisen, wie im Hämatoxylinpräparat. An einem Präparat konnte ich feine grüne unregelmässig gefärbte Fäden unterscheiden, die die Nukleolen miteinander verbanden.

Wir sehen also, dass nicht alle Färbemittel die verschiedenen Bestandteile der Nervenzelle gleich tingieren. Nur die Hämatoxylin-

präparate liefern gleiche Bilder, mag es Hansens, Böhmers oder Eisenhämatoxylin sein. Es treten da im Kerne mehrere grössere Körner von verschiedener Form und zahlreiche kleinere meist rundliche Körnchen auf. Alle sind gleich gefärbt und stellen also die chromatische Substanz des Kernes dar. Gemäss dem üblichen Gebrauch müssen wir die grösseren als Nukleolen bezeichnen, die anderen einfach als Chromatinkörnchen. In den Nukleolen lässt sich vorläufig keine Differenzierung unterscheiden; der Rand ist stärker als das Innere gefärbt, aber das kann einfach auch eine optische Erscheinung sein. Sowohl die Chromatinkörnchen, wie die Nukleolen sind keineswegs kreisrund, sondern von sehr variabler Form, die sich der runden nähert.

Die Metallverbindungen des Hämatoxylins färben hauptsächlich basophile Substanzen, sie können aber mitunter auch oxyphile Substanzen tingieren. Es wäre also auf Grund des Hämatoxylinpräparates unrichtig, auf die Natur der gefärbten Körnchen zu schliessen. Carnoy und Lebrun führten ausgedehnte Untersuchungen über die Natur der Kernsubstanzen im Batrachierei aus und erklären die darin beobachteten Nukleolen gegenüber den Untersuchungen von Zaccharias u. a. für nukleinhaltig. Diesen Standpunkt teilt mit einigen Einschränkungen auch Lubosch. Die Autoren geben zwar an, dass sie sowohl Hämatoxylin-, als Methylgrünfärbungen anwendeten, aber aus den Schilderungen und Zeichnungen Carnoys und Lebruns ist deutlich zu ersehen, dass sie ihre Schlüsse aus Hämatoxylinpräparaten zogen. Die Untersuchungen an den Nervenzellen zeigen mit Evidenz, dass die Methylgrünpräparate von den Hämatoxylinpräparaten insofern abweichen, als nicht alles Chromatin vom Methylgrün angegriffen wird. Es wurde eine geringere Körnerzahl durch Biondis Gemisch grün gefärbt, somit sind nicht alle Chromatinkörner basophil. Wir wissen andererseits nach den Untersuchungen von Pappenheim, dass Methylgrün die ganz spezifische Eigentümlichkeit besitzt, aus allen sonstigen chromophilen Substraten bloss Nuklein zu tingieren. Damit ist aber nicht gesagt, dass alles, was von Methylgrün nicht tingiert wird, nicht basophil sein kann. Nuklein wird von stark alkalischem Methylgrün dissociert, bei Anwendung aber von anderen Basengrundlagen lassen sich, wie die Untersuchungen von Mosse zeigten, noch andere basophile Substanzen tingieren, die somit

als schwächer basophil erscheinen. Die von mir zu diesem Zwecke angewendete neutrale Methylenazureosinlösung in der Form von Giemsas Gemisch hat die Verhältnisse nur insofern aufgeklärt, als sie die Natur des Protoplasmas und des Kernes der embryonalen Nervenzelle als oxyphiler Substanz deutlich zum Vorschein brachte. Die durch das Hämatoxylin tingierten Kernkörperchen sind nicht alle durch Giemsa gefärbt worden; die gefärbten zeigen eine violette Farbe, also ein Gemisch von oxy- und basophilen Substanzen.

Nun fragt es sich, wie können wir die erhaltenen Färbungsverhältnisse auf die Frage nach dem Nukleingehalt der Chromatinkörper des Kernes anwenden? Den einzigen Anhaltspunkt gibt die Baso- und Oxyphilie der Farbstoffe, resp. der Kernsubstanzen, und da steht die Sache jetzt so, dass zu den Nukleinsubstanzen dasjenige gerechnet wird, was stärker basophil ist. Dazu gehören die das Methylgrün aufnehmenden Substanzen. Dann wird in der jungen Nervenzelle nur ein sehr geringer Teil nukleinhaltig sein und zwar ein oder zwei Kernkörperchen. Das einzige Mittel, diese Frage auf mikrochemischem Wege zu lösen, ist die Benutzung des Verdauungsversuches und die Probe der Löslichkeitsverhältnisse der Zellbestandteile in Säuren etc.

Die Anstellung der Verdauungsproben mit den Elementen des Zentralnervensystems sind insofern nicht ganz einfach, weil der Verdauungssaft nicht leicht ins Innere der Nervenzelle einzudringen scheint: wenigstens muss ich so aus der Tatsache schliessen, dass zahlreiche von mir behufs Entscheidung mancher biochemischen Fragen bezüglich des Baues der Nervenzelle angestellte Verdauungsversuche sehr ungleichmässig ausfielen. Wenn ich aus allen Versuchen den Durchschnittsschluss ziehen darf, so hat sich immerhin ein grosser Unterschied zwischen dem Verhalten der jungen und alten Teile gegenüber dem Verdauungssaft erwiesen. Während der künstliche Magensaft in der erwachsenen Zelle innerhalb 24 Stunden den Kern samt dem Kernkörperchen auflöst (s. u.), bleiben beim 8 cm grossen Embryo alle Teile der Kerne der Nervenzellen ziemlich gut erhalten. Wir haben also kein Recht; den embryonalen Nukleolen in diesem Stadium die nukleinige Natur abzusprechen und können die Methylgrünfärbung nicht für ein ausreichendes Mittel zur Unterscheidung der nukleinhaltigen und nukleinlosen Teile ansehen.

da ja nicht alle Kernteile gleichmässig vom Methylgrün tingiert wurden. Wohl aber kann das Verhalten der Substanzen zu diesem Farbstoff als ein Differenzierungsmittel dienen für die Abschätzung der Beziehung der Substanzen zum Nuklein. Da die Basophilie nach dem heutigen Stand unserer Kenntnisse vom Reichtum an Nukleinsäure abhängt, so ist die Stärke der Basophilie ein Zeichen der Höhe des Gehaltes an Nukleinsäure oder der Bindung derselben mit Basen. Die Tinktion mit Methylgrün bedeutet wohl entweder einen reicheren Gehalt an Nukleinsäure oder eine schwächere Bindung derselben. Dass Nuklein auch den methylgrünnegativen Teilen nicht fehlt, zeigen die Verdauungsversuche. Das Löslichkeitsvermögen in 0,2 — 3% Salzsäure wenigstens innerhalb von ein bis zwei Stunden entspricht dem Verdaulichkeitsvermögen dieser Substanzen. Das Verhalten der Körner bei der Giemsafärbung bestätigt gewissermassen die mikrochemische Reaktion. Die violette Färbung der Nukleolen müssen wir im Sinne Mosses deuten, dass die methylgrünlosen Körner schwächer alkalisch sind. Dem Gesagten zufolge können wir den Schluss ziehen, dass die methylgrünnegativen aber methylenblaupositiven Körner entweder weniger Nuklein enthalten oder die Nukleinsäure darin stärker gebunden ist, weshalb sie das Methylgrün nicht aufnehmen.

Wir haben somit zweierlei oder vielmehr dreierlei Chromatinkörner im Kerne der Nervenzellen zu unterscheiden. Erstens die meist grösseren, in der Zahl von eins, zwei, seltener drei, welche vom Methylgrün tingiert werden und also nukleinreicher sind, oder die Nukleinsäure am schwächsten gebunden enthalten. Wir können sie nicht mit den gebräuchlichen Terminis klassifizieren: sie gehören zwar zu den Nucléoles nucléiniens Carnoys und Lebruns, aber auch die von ihnen sich unterscheidenden übrigen Körner sind gleichfalls nukleinhaltig. Wir wollen sie als Primärnukleolen bezeichnen. Die übrigen grösseren Körner, welche von Methylgrün nicht gefärbt werden, wohl aber Hämatoxylin und Methylenblau aufnehmen, wollen wir als Sekundärnukleolen nennen. Den auf der Hand liegenden Namen „Paranukleolen" möchte ich für dieses Entwicklungsstadium deshalb nicht gebrauchen, weil damit nukleinlose Bestandteile des Kernes bezeichnet werden. Schliesslich die kleineren Teile, welche nur vom Hämatoxylin gefärbt werden und im

ganzen Kernraum punktförmig zerstreut sind, wollen wir als Kernkörnchen bezeichnen. Sie sind möglicherweise nur chromatische Ablagerungen in den Knoten des Plastinnetzes. Ob sie auch Methylgrün aufnehmen, ist wegen der Kleinheit dieser Elemente nicht mit Sicherheit zu sagen. Es ist also immerhin evident, dass Carnoys und Lebruns Behauptungen bezüglich der nukleinhaltigen Natur der Nukleolen nicht allein für Eier, sondern auch für Nervenzellen zu Recht bestehen, dass in einem gewissen Stadium der Entwicklung die Nukleolen derselben wirklich zu den „Nucléoles nucléinières" gehören.

II. Stadium.

Hierzu gehören sechs Embryonen von 7¼ bis 14 cm Länge.[1]) Das Verhalten der verschiedenen Teile der Nervenzellen zu den Farbstoffen ist bei ihnen ziemlich gleichartig. Doch gleicht es nicht dem Verhalten derselben bei den kleineren Embryonen der ersten Reihe.

Protoplasma.

Das Protoplasma der Nervenzellen ist im Hämatoxylinpräparat etwas stärker und fleckig, allerdings undeutlich und unförmig gefärbt, im Eisenhämatoxylin ist eine randständige Körnelung zu verzeichnen. Somit sehen wir hier die erste Andeutung der Nisslschollen.

Die biologische Bedeutung der Nisslschen Körperchen ist bis jetzt noch in Dunkel gehüllt. Es wird ihnen eine nervöse Funktion ziemlich allgemein abgesprochen und eine trophische zugeschrieben. Es ist aber selbst ihre Präexistenz nicht durchaus festgestellt. Als ich vor einigen Jahren in einem Vortrag in der Deutschen Pathol. Gesellschaft die Ansicht von Chenzinsky vertrat, wonach die Tigroidsubstanz keine präexistenten Gebilde darstellen sondern nur Knotenpunkte an der Stelle der Neurofibrillenkreuzungen, in welchen Farbstoffe sich leichter ablagern, wurde mir von Schwalbe und Schridde erwidert, ich wäre im Irrtum. Ich habe mich seit jener Zeit mit dieser Frage eingehend befasst und kann doch den Standpunkt nicht aufgeben, dass die Nisslkörper keine präexistenten Gebilde der Nervenzelle darstellen. Es stehen hier bekanntlich zwei Ansichten schroff gegenüber. Ein Teil der Autoren glaubt die Tigroid-

[1]) 2 à 7¼ cm, 1 à 8 cm, 2 à 11 cm und 1 à 14 cm.

substanz in der lebenden Zelle gesehen zu haben (v. Lenhossék, Obersteiner); dagegen glauben Ziehen und Held, dass sie sich beim Absterben der Zelle bilde. Bethe u. a. halten es für möglich, dass sie dank ihrem Brechungsvermögen in der frischen Zelle unsichtbar ist und die beim Absterben der Zelle zustandekommenden Änderungen des Brechungsvermögens verschiedener Zellteile sie zum Vorschein bringt. Nissl spricht sich nicht ganz bestimmt aus, aber er schreibt mit anderen dieser Frage keinen grossen Wert zu, da er nur dem Äquivalentbilde, welches nach ganz bestimmter Bearbeitung der Nervenzelle entsteht, eine anatomische und pathologische Bedeutung zukommen lässt. Ich bin sehr geneigt, mich Ziehens Ansicht aus folgenden Gründen anzuschliessen:

Die morphologische Natur der Tigroidsubstanz entspricht nicht geformten lebenden Zellteilen. Für solche ist die Inkonstanz der Form, die Variabilität charakteristisch. Ein lebender Zellteil bewahrt nicht, wie die Tigroidschollen, ständig dieselbe Form bei verschiedenen Individuen, in verschiedenem Alter, unter verschiedenen physiologischen Umständen. Die Tigroidsubstanz ändert ihre Form nur unter pathologischen Umständen, bei der Desintegration der Zelle. Unter physiologischen Umständen verhält sie sich ziemlich gleich, abgesehen von Reiz- und Ermüdungszuständen, welche den Aggregatzustand der ganzen Zelle ändern und passiv die Tigroidsubstanz mit begreifen. Aber auch bei dieser Änderung ihrer Form verliert die Tigroidsubstanz nicht oder kaum eine andere Eigenschaft, welche an lebenden Teilen gleichfalls unbekannt ist, nämlich das gesetzmässige Verhalten der einzelnen Schollen zueinander. Die Schollen sind beinahe mathematisch genau gegeneinander abgegrenzt (besonders gut an Rinderrückenmarkszellen zu sehen) und hängen in ihrer Anordnung nur von der Zellkonstruktion und den Fortsatzrichtungen ab. Alle Schollen sehen ziemlich gleich aus, und wenn Abweichungen in dieser Hinsicht zu konstatieren sind, so hängen sie von der Lage derselben am Zentrum oder an der Peripherie der Zelle, also von äusserer Beschränkung und nicht von der inneren Struktur der Schollen ab; diese Abweichungen ändern nicht die allgemeine Konfiguration ihrer Form und die Gruppierung der Körnchen, aus welchen die Schollen bestehen; man sieht also, dass die Schollen hie und da zusammengedrückt, resp. ausgezogen

sind, dass die Formänderung also passiv ist. Eine derartige kristallartige Anordnungsweise passt nicht für lebende Zellteile, wenn man unter solchen selbständige entwicklungsfähige Teile, wie wir sie am Kern, an den Fortsätzen kennen, zu verstehen hat.

Wenn man die Nervenzelle der Trypsinverdauung aussetzt, so löst sich alles darin auf, mit Ausnahme der Neurofibrillen. Nach der Silberimprägnation bekommt man dann das schönste Bild der Neurofibrillen: die leeren Lücken zwischen den Neurofibrillen geben das Bild der Nisslschollen (Fig. 3). Am besten empfehle ich dazu folgendes Verfahren: dünne Ochsenrückenmarksscheiben auf einen Tag in 5% Formalin, auf drei Tage in Trypsinlösung mit Chloroformzusatz, darauf in 12% Formalin, Gefrierschnitte und weitere Bearbeitung nach Bielschowsky. Mencl will bei der Neurofibrillenimprägnation gleichsam ein negatives Bild der „tigroiden Achsen" Studnickas bekommen haben, glaubt aber den Verlauf der Neurofibrillen von der Lage der Nisslschollen abhängig zu machen. Er gibt ja selbst die Möglichkeit zu, dass die Neurofibrillen primär, die Nisslschollen sekundär auftreten: es ist dann nicht einzusehen, weshalb sich die ersteren in ihrer Lagerung den anderen unterordnen müssen, um so mehr als die Resistenz der Neurofibrillen grösser ist als diejenige der Nisslsubstanz.

Die vorgeführten Tatsachen lassen uns die Nisslschollen als eine gleichmässig in der Zelle aufgelöste Masse vorstellen, welche die freien Räume zwischen den Neurofibrillenbündeln einnimmt, beim Absterben eine Art Gerinnung erfährt und so einen Abguss des Neurofibrillengitters liefert. Diese Vorstellung wird wohl im Einklange mit den Tatsachen stehen, die auch Bethe bei seinen Untersuchungen dieser Frage gewann und die auch aus den Schilderungen Ramon y Cajals zu erschliessen sind. Bezüglich der chemischen Natur der Nisslschollen wissen wir recht wenig. Nach Macallum und Scott enthalten dieselben Eisen und Phosphor und reihen sich demnach den Nukleinsubstanzen an. Scott und Holmgren glauben, Basichromatin trete aus dem Kern der Nervenzellen in das Cytoplasma derselben hinein. Sollen die Bilder, auf welche die Autoren sich beziehen, eine solche Deutung der Tatsachen zulassen, so kann dies nur für ein gewisses Entwicklungsstadium richtig sein. Denn in der erwachsenen Zelle ist ein grosser Haufen von Chromatin da,

welchen man sich schon deshalb nicht als aus dem Kern hergekommen vorstellen kann, da im Kern der erwachsenen Nervenzelle beinahe kein Chromatin vorhanden ist. Man müsste dann einen fortwährenden Zufluss von Chromatin aus dem Kern zulassen, welches nicht verbraucht wird. Dann müsste Chromatin zu einem Rückstandsmaterial werden. Für eine solche Annahme gibt es weder hier, noch in der Biologie überhaupt Anhaltspunkte. Das Chromatin der Nisslschollen entspricht jedenfalls nicht dem Nuklein, wie manche geneigt sind anzunehmen. Die Verdauungsversuche fallen hier ebenso schwerdeutig aus, wie vom Kern, was die Verschiedenartigkeit der Angaben der Autoren erklärt. Ich habe hier zwar ungleiche Ergebnisse erhalten; da man aber nach dem Verdauungsversuche Schnitte bekommen kann, an welchen keine Nisslfärbung zu erhalten ist, darf geschlossen werden, dass der Verdauungssaft die Schollen auflösen kann. An nicht ganz frischen Nervenzellen, sowie an formalinisierten lassen sie sich nach dem Verdauungsversuch gut färben; da haben wir wohl dieselbe noch nicht erklärte Erscheinung, welche Ernst an den Radspeichenfiguren der Nervenfasern bekam, wo die Trypsinverdauung nach Formalinhärtung sie besser darstellen lässt, also ohne dieselbe.

Gleiche Schwierigkeiten zeigt das Verhalten der Nisslschollen zum Methylgrün. Trotz entgegengesetzter Angaben (Rosin) fand ich keine Konstanz in diesem Verhalten. Beim Ochsenembryo, sowie beim Kaninchen konnte ich mittels der Biondifärbung regelmässiger die Methylgrüntinktion der Nisslschollen erhalten, beim erwachsenen Rind und beim Menschen selten.

Steht also die Natur der Nisslschollen noch im Unklaren, so ist meiner Ansicht nach von Bedeutung die Tatsache der Beziehung derselben zu Neurofibrillen, welche Beziehung schon von anderen Autoren (Ramon y Cajal u. a.) angedeutet wurde. Die Mannigfaltigkeit der Schollenbilder an verschiedenartigen Nervenzentra wird dann durch die Mannigfaltigkeit der Neurofibrillenstrukturen an diesen Zentren bedingt sein, umgekehrt gleichartige Nisslbilder sehen wir an Nervenzellen derselben Region, wo die Neurofibrillen adäquate Richtungen einschlagen. Das erste Erscheinen der Tigroidsubstanz in unserem zweiten Embryonalstadium des Rindes hängt damit zusammen, dass in diesem Stadium das erste Neurofibrillenbild zustande kommt.

Kern.

Der Kern der Nervenzelle (Fig. 4), welcher etwa die Hälfte der Zelle einnimmt, besteht im Hämatoxylineosinpräparat, ebenso wie in der ersten Embryonenreihe, aus einer rötlichen Grundlage, in welcher violette Körnchen netzförmig reichlich zerstreut sind, die Rötung ist aber intensiver als diejenige des Protoplasma und unter den Körnchen treten die grösseren nicht in ebenso reichlicher Zahl auf, wie bei den kleineren Embryonen, und zwar treffen wir häufiger ein bis vier Körperchen, seltener fünf und sechs, am häufigsten ist die Zahl drei vertreten. Dann lässt sich ein Unterschied in bezug auf die Grösse der Körperchen in dem Sinne wahrnehmen, dass eins gewöhnlich die übrigen überwiegt. In den grösseren Kernkörperchen lässt das Hämatoxylineosinpräparat eine deutliche Struktur konstatieren, indem sie aus einer homogenen rötlichen Grundlage bestehen, welche von einer violetten Kugel dicht umgeben ist; dieser violette Rand enthält eine stärkere Substanzverdickung, welche die Hämatoxylinfärbung aufnimmt. Im Eisenhämatoxylinpräparat kann man nicht selten eine kettenförmige Verbindung zwischen den einzelnen Kernkörperchen konstatieren, wobei die Ketten aus kurzen Stäbchen bestehen (Fig. 5).

Das Giemsapräparat lässt eine Andeutung von Tigroidsubstanz im Zelleib, eine indifferente Färbung der Kernsubstanz und eine gleichmässig blaue Durchtränkung aller Kernkörperchen mit Ausnahme der Kernkörnchen hervortreten.

Die Differenz in der Farbstoffverwandtschaft zwischen den verschiedenen Körperchen tritt am deutlichsten im Biondipräparat auf, wo nur die grösseren Körperchen (eins, zwei, selten drei) von Methylgrün gefärbt werden. Das Protoplasma ist hier rot gefärbt und die Kernmasse besteht aus einem indifferenten Netz, welches durch die intensive Färbung der grossen Körperchen einen grünen Schimmer bekommt. Die kleinen Körperchen (Sekundärnukleolen), sowie die Körnchen bleiben ungefärbt, oder sind in rötlichem Ton homogen verwischt.

Im gefärbten Nukleolus des Biondipräparates, besonders wo er einzeln im Kern vertreten ist, lässt sich an entsprechenden Schnitten eine weitere Differenzierung konstatieren: der Nukleolus erscheint nicht durchweg grün gefärbt, sondern an vielen Schnitten nur in der Peripherie. Er besteht dann aus einem grünen Ring,

welcher eine indifferent gefärbte Masse umgibt (Fig. 6). Am grünen Rande ist oft eine ebenso gefärbte punktförmige Verdickung zu sehen. Manchmal ist nicht der ganze Rand grün gefärbt, sondern nur ein Teil desselben. Da an vielen Nukleolenschnitten nicht der grüne Rand, sondern nur seine punktförmige Verdickung nachweisbar ist, und an anderen Zelldurchschnitten statt dessen eine diffus grüne Färbung der Nukleoli vorliegt, so muss man sich vorstellen, dass die methylgrünpositive Masse nicht kegelförmig den Nukleolus umgibt, sondern ihn schalenartig, dachförmig bedeckt.

Die nukleinigen Schollen am Rande der Nervenzellnukleoli wurden zuerst von Levi bei niederen Wirbeltieren gesehen. Ziehen und Marinesco bestätigen den Befund. Ramon y Cajal, sowie Lenhossék haben diese chromatische Decke an den Nukleolen der menschlichen Nervenzellen nicht bestätigen können. Das könnte daher kommen, dass die letzteren Forscher Nervenzellen erwachsener Leute und von Kindern höheren Alters untersuchten, denn in einem gewissen Stadium der embryonalen Entwicklung, ebenso wie im ersten Jahresalter konnte ich die nukleinhaltige Hülle der Nukleolen beim Menschen ebensogut nachweisen, wie beim Rinderembryo. Ich glaube durch das Vorhergehende genügend klar gelegt zu haben, dass ich unter der nukleinhaltigen Hülle den Methylgrün aufnehmenden Ring verstehe, und in dieser Hinsicht stimme ich in dieser Deutung der Methylgrünfärbung v. Lenhossék und Levi vollkommen bei. Beim Menschen ist dieser Ring sehr fein (Fig. 16), noch feiner wurde er von mir beim Schaf konstatiert, ziemlich dick ist er beim Meerschweinchen (Fig. 7), weniger dick beim Kaninchen.

Ramon y Cajal verneint die Existenz der peripherischen Konzentration des Chromatins an den Nukleolen und meint, Levis und v. Lenhosséks Beobachtungen verdankten ihre Befunde der Fixierung in Sublimat, wogegen seine Fixierung in Alkohol ein richtigeres Bild der netzförmigen Ausbreitung des Chromatins lieferte. Meiner Ansicht nach kommt die Differenz in den Beobachtungen in erster Linie von der Verschiedenheit der untersuchten Objekte her. Wie aus dieser Abhandlung ersichtlich sein wird, wandert die Nukleinverteilung im Laufe der Entwicklung von einem Kernteil in den anderen, seine Lokalisation hängt vom Alterszustand der Nervenzelle ab. Die Fixierung

spielt hierbei keine so grosse Rolle, wie Cajal meint. Eigentlich ist es etwas gewagt sowohl Alkohol als Sublimat als Fixierungsmittel für das Nervensystem zu betrachten, beide verzerren das Lebensbild der Nervenzelle beträchtlich. Durch Alkohol schrumpfen dieselben vielleicht noch stärker als nach Sublimat in konzentrierter Lösung; aber das Durchschnittsbild der Nukleinverteilung wird durch die Fixierungsart nicht gestört, indem nach beiden Fixierungsarten dieselbe netzförmige Verteilung des Chromatins, also auch des Nukleins, beobachtet werden kann. Abgesehen von diesen Erwägungen ist der nukleinige Ring der Nervenzellnukleoli bei der Biondifärbung eine so morphologisch-typische, für ein bestimmtes Wachstumsstadium charakteristische Erscheinungsform, dass man ihn unmöglich zu den Kunstprodukten zählen kann.

Wir kehren zu den Präparaten des Rinderembryo des II. Stadiums zurück.

Wenn man die Hämatoxylinpräparate mit den Biondipräparaten vergleicht, so sieht man einen grossen Unterschied in der Färbung der Nukleolen, indem an den ersteren die Färbung des Nukleolenrandes, besonders der Verdickungen desselben (Fig. 4), beinahe stets vorhanden ist, während an den Biondipräparaten die Methylgrüntinktion dieser Nukleolenteile weniger häufig beobachtet wird. Es ist also auch hieraus zu ersehen, dass nicht der ganze Nukleolenrand stark basichromatisch ist und die chromatische Hülle der Nukleolen ausserhalb der nukleinigen Schale nukleinlos ist.

Die Färbung des nukleinigen Ringes, resp. der nukleinigen Schale ist nicht die einzige Form, in welcher die Methylgrüntinktion bei der Biondifärbung der Nervenzellen im II. Stadium sich verwirklicht, an vielen Zellen lässt sich eine unbestimmte, netzartige, punktförmige, unterbrochene Tinktion des einen oder des anderen Kernteiles wahrnehmen. Trotz der Unbestimmtheit der Färbung lässt sich doch dieselbe an die Nukleolen anknüpfen. Man kann aber mittels der Methylgrünfärbung nie dieselbe Zahl von Nukleolen auffinden, welche man mittels der Hämatoxylinfärbung sieht, und da das Methylgrün gewöhnlich nur die grossen Nukleolen tingiert, die Tinktion der Nukleolenschalen gar ausschliesslich an den letzteren geschieht, so kann man für dieses Stadium noch bestimmter als für das erstere behaupten, dass

vom Methylgrün nur die Primärnukleolen gefärbt werden. Andererseits muss bemerkt werden, dass die Methylgrüntinktion, in welcher Form sie auch erscheinen mag, beinahe in jeder Zelle aufgefunden werden kann (sie ist manchmal selbst bei der stärksten Vergrösserung nur stäubchengross), und da sie nur die Primärnukleolen stempelt, so muss gefolgert werden, dass die Reduktion der Nukleolenzahl, welche in diesem Stadium im Vergleich mit dem ersteren beobachtet wird, auf Kosten der Sekundärnukleolen geschieht. Es findet also zunächst ein Schwund derjenigen Teile statt, welche nukleinärmer sind.

Zusammenfassung der Ergebnisse der Untersuchung des II. Stadiums. Im Protoplasma beginnt eine schwach basichromatische Körnelung aufzutreten, die im Zusammenhang mit der Neurofibrillenbildung steht. Sie scheint nukleinfrei zu sein. Die Nukleolen nehmen an Grösse zu, an Zahl ab. Die Reduktion der Zahl findet auf Kosten der Sekundärnukleolen statt. Gleichzeitig tritt eine Differenzierung der Primärnukleolenteile ein, die nukleinreichen Teile nehmen die Peripherie, die nukleinarmen oder nukleinlosen den inneren Raum der Nukleolen ein.

III. Stadium.

Es wurden acht Stück von 17 — 20 cm Länge[1]) untersucht. Ich reihe diese an Grösse stärker wie früher voneinander sich unterscheidenden Embryonen aneinander, weil die Verhältnisse bei ihnen ziemlich übereinstimmen. Die Nisslschen Körperchen treten hier bei den grösseren Exemplaren am besten im Giemsapräparat hervor. Ausserdem ist jetzt im Protoplasma eine neue Erscheinung zu sehen: es sind darin hellglänzende minime Körnchen vereinzelt zerstreut. Sie sind bei ihrer Kleinheit auch mit den stärksten Vergrösserungen im ungefärbten Präparat schwer aufzufinden. Dagegen sind sie leicht nach der Fixierung in Flemmingscher Lösung oder nach Marchi, wo die Osmiumsäure dieser Körnchen schwärzt, zu sehen. Ihre Form scheint rund zu sein, die Zahl ist in diesem Stadium gering. Mit dem weiteren Wachstum der Zellen werden sie grösser, dann ist ihre Form besser erkennbar, sie sind dann unregelmässig rund, vermehren sich dabei an Zahl. Beim Erwachsenen gewinnen sie

[1]) 1 à 17 cm, 2 à 18 cm, 1 à 20 cm, 1 à 25 cm, 1 à 27 cm und 2 à 28 cm.

eine gelbe bis braune Beifärbung und werden als Pigmente gekennzeichnet. Die an ihnen entdeckten lipoiden Eigenschaften haben ihnen den Namen lipoide Pigmente verliehen. Wir wollen diese Bezeichnung auch für das embryonale Stadium beibehalten, obwohl hier das pigmentierte Aussehen noch fehlt und nur die lipoiden Eigenschaften vorhanden sind. Diese lipoiden Körnchen der Nervenzellen wurden von mir nicht bei allen Embryonen des III. Stadiums gefunden, sondern nur bei einem 17, einem 18, einem 27 cm grossen. In späteren Stadien werden sie regelmässiger beobachtet.

Die übrigen Zellteile unterscheiden sich vom vorhergehenden Zustand dadurch, dass mit der Zunahme der Zellgrösse eine weitere Abnahme der Kerngrösse und der Nukleolenzahl stattgreift. Der Kern ist immerhin nicht kleiner als die halbe Zelldimension. Die meisten Kerne (Fig. 8) enthalten eine Nukleole und zahlreiche punktförmige Körnchen. Man begegnet mehrnukleoligen Kernen, aber die Zahl derselben tritt im Vergleich mit den einnukleoligen zurück. Unter den mehrnukleoligen macht sich in bezug auf die Nukleolenzahl auch eine stufenförmige Reihe bemerkbar, indem fünf Nukleolen seltener als vier, diese seltener als drei auftreten. Dabei kann man aber nicht behaupten, dass dieses Verhältnis in einem Zusammenhang mit der Grösse der Embryonen dieser Reihe steht, dass also eine stufenförmige Abnahme der Nukleolenzahl parallel mit der Grössenzunahme der Embryonen gehe. Eher kann man eine Abnahme der Nukleolenzahl bei allen Embryonen dieses Stadiums im Vergleich mit den zwei vorhergehenden Stadien konstatieren; sicher ist auch die Zahl der Nukleolen im dritten Embryonalstadium im allgemeinen grösser, als beim mehrmonatlichen Fötus, geschweige denn beim erwachsenen Tier, wo die Nukleolenzahl auf eins regelmässig reduziert ist und ein zweinukleoliger Kern nur eine Ausnahme darstellt; aber in kleinen Wachstumsgrenzen sind die Schwankungen zwischen verschiedenen Individuen sehr gross. Das sind wohl individuelle Schwankungen, die in dieselbe Reihe zu stellen sind, wie individuelle Schwankungen der Grösse, Ernährung etc. des erwachsenen Organismus, und die grösstenteils hereditärer Natur sind. Gewöhnlich werden mehrnukleolige Kerne in den Spinalganglienzellen angetroffen, viel häufiger als in den Rückenmarkszellen. Die Nukleolen sind miteinander durch chromatische

Fäden verbunden, welche aus minimen Körnchen und Stäbchen bestehen. Häufig ziehen diese kettenförmigen Fäden strahlig von dem zentralgelegenen Primärnukleolus zum Kernrand hin. Diese Ketten bilden auch das einzige den Kern ausser den Nukleolen zusammensetzende Material. Die Zwischenräume sind farblos, sie scheinen auch substanzlos zu sein. Daher das rarefizierte Aussehen der Kerne.

In den Fällen, wo mehrere Nukleolen vorhanden sind, ist gewöhnlich einer grösser, als die übrigen. Die kleineren Nukleolen zeigen keineswegs eine Rundform, wie es die grossen tun; sie nehmen oft unregelmässig eckige und stäbchenförmige Gestalten an (Fig. 9), und liegen im letzteren Falle wie Radspeichen gegenüber dem axial gelegenen grossen Nukleolus da, insbesondere bei Eisenhämatoxylinpräparaten. Nicht selten sind auch die kleinen Nukleolen zu Verdickungen der chromatischen Fäden reduziert und liegen unregelmässig im Kernraume, aber häufiger liegen sie dann direkt dem Rande des grossen Nukleolus an, an eins, zwei und drei Stellen knotenartige Verdickungen des Randes bildend. Das ist gut an Alaunhämatoxylinpräparaten sichtbar.

Die Giemsafärbung ergibt nichts Charakteristisches. Blaue Tigroidsubstanz im Protoplasma, rötlicher Kern, blaue Nukleolen mit einem Stich ins Rötliche zentralwärts; die kleinen Nukleolen werden nicht blau mitgefärbt, ebensowenig die Ketten. In den Nukleolen scheint der peripherische Teil intensiver blau gefärbt zu sein, als der zentrale.

Die Färbung mit Biondis Gemisch zeigt im Vergleich mit dem vorhergehenden Stadium keine grossen Differenzen. Im Protoplasma nur oxyphile Färbbarkeit, im Kernleib rarefizierte oxyphile Granulierung. Es lässt sich nur ein Kernkörperchen mit Methylgrün deutlich tingieren: Ein grosser Nukleolus, die übrigen Körperchen sind in der oxyphilen Granulierung verwischt. In dieser Hinsicht könnte man von einem Unterschied zwischen diesem und dem vorhergehenden Stadium reden, da dort ausser dem Primärnukleolus hie und da noch der eine oder der andere Sekundärnukleolus von Methylgrün tingiert wird, hier aber nur der Primärnukleolus. Darin finden wir wiederum dieselbe Verteilung der Nukleinsubstanz an der Peripherie des Körperchens. Je nach dem Durchschnitt treffen wir die grüne Tinktion entweder

in Form eines dünnen Ringes (wie in Fig. 17) oder von einem Kügelchen am Nukleolenrande. Manchmal ist der grosse Nukleolus im Durchschnitt diffus grün gefärbt, wobei in seinem Zentrum ein helles Körperchen auftritt, von welchem bald die Rede sein wird. Es muss aber hinzugefügt werden, dass der Befund der nukleinigen Nukleolenhülle, wie überhaupt der Methylgrünfärbung hier noch unregelmässiger beobachtet wird, als im zweiten Stadium: an vielen Zellen hinterlässt das Methylgrün keine deutlichen Spuren.

Um zu entscheiden, ob in den Fällen, wo das Methylgrün den Nukleolus nicht färbt, derselbe nukleinlos ist, stellte ich Verdauungsproben an. Nach einer vierstündigen Einwirkung des künstlichen Magensaftes auf das Mark eines 22 und eines 24 cm grossen Embryos blieben die Kerne der Spinalganglienzellen mit ihrer Netzstruktur gut erhalten und in denselben konnte ein Kernkörperchen gut unterschieden werden. Zum Unterschied von den jüngeren Embryonen waren jetzt einzelne Nervenzellen stärker verändert, besonders nach einer 24stündigen Einwirkung des Magensaftes konnten in mehreren Nervenzellen der Spinalganglien keine Kerne mit ihrem Gesamtinhalt mehr gefunden werden: der Zelleib war gleichmässig destruiert. Die meisten Zellen waren jedoch noch gut erhalten, aber in den Kernen war gewöhnlich nur ein Nukleolus sichtbar. Die kleineren Nukleolen sind sowohl aus den Zellen des Rückenmarkes, als aus denjenigen der Spinalganglien verschwunden. Wir bekommen also hier einen unzweideutigen Beweis dafür, dass zwischen den Primär- und Sekundärnukleolen ein grosser chemischer Unterschied existiert. Die ersteren sind Nukleinträger par excellence. Sie werden mit der Entwicklung auf die Einzahl reduziert. Die Sekundärnukleolen sind also in der Konstitution, wie sie anfangs auftreten, vergängliche Gebilde. Sie verkleinern sich, verlieren die Nukleinreste, verwandeln sich vielleicht in nukleinlose Körner und Körnchen, oder in die methylgrünnegativen Randverdickungen der Primärnukleoli. Da wo im Kern nur ein Nukleolus vorliegt, ist es der Primärnukleolus, die Sekundärnukleolen sind also destruiert. Da wo neben dem grossen Nukleolus mehrere kleinere vorkommen, handelt es sich nicht mehr um Sekundärnukleolen, wie wir sie anfangs kennen lernten, da sie kein Nuklein mehr enthalten, sondern um Neben- oder Paranukleolen, da sie jetzt aus nuklein-

freien Eiweisskörpern bestehen. Wenn wir jetzt von einem Nukleolus sprechen, ist damit der einzige grosse Primärnukleolus gemeint.

In demselben tritt jetzt eine Erscheinung auf, welche wir im vorhergehenden Stadium nicht sahen und welche ihn von den Nebennukleolen sehr unterscheidet: es treten darin wie erwähnt glänzende kristallartige Körperchen in einer grossen Anzahl auf. Besonders schön sind sie im Biondipräparat sichtbar (vgl. Fig. 16 des IV. Stadiums). Sie sind farblos, hellglänzend; die Form ist unregelmässig eckig. Bei der Färbung mit Osmiumsäure (nach Flemming, Marchi) sind sie schwarz konturiert (vgl. Fig. 15). Es handelt sich also um das Auftreten von „Lipoidosomen". Ich wähle diese Bezeichnung für die Fettreaktionen gebenden Körperchen im Nukleolus der Nervenzellen, um sie von den ihnen nahe stehenden lipoiden Pigmenten zu unterscheiden. Beide machen einen verschiedenen Gang in den Wachstumsperioden des Organismus durch. Die lipoiden Pigmente entstehen in Form von Lipoidkörnern im Protoplasma der Nervenzellen, wie wir sahen, sehr frühzeitig, sammeln sich allmählich im Zellkörper an und erreichen ihre grösste Entwicklung im hohen Alter. Die Lipoidosomen entstehen gleichfalls sehr frühzeitig, scheinen früher im Nukleolus aufzutreten als die Lipoidkörper des Protoplasmas. Es ist sehr schwer, bei der minimen Grösse der Lipoidosomen genau das erste Auftreten im Kernkörperchen zu bestimmen. Wenn wir aber die Tatsache in Betracht ziehen, dass sie in diesem III. Stadium viel regelmässiger in der Nervenzelle aufgefunden werden, als die lipoiden Körner im Protoplasma, so ist wohl die Annahme zulässig, dass die Lipoidosomen früher auftreten, als die Protoplasmakörner. Ihre Entwicklung an Zahl und Grösse wollen wir vorläufig bei Seite lassen. Sie unterscheiden sich in ihrer Entwicklung von den Lipoidkörperchen des Protoplasmas dadurch, dass sie ihre lipoiden Eigenschaften und eckigen Formen nicht bis ins hohe Alter bewahren, sondern früh verlieren: namentlich beim Menschen konnte ich sie mit diesen Eigenschaften versehen bis nur etwa zum 30. Lebensjahre verfolgen, beim Rind habe ich sie noch bei einer etwa zwei Jahre alten Kuh gesehen. Im höheren Alter bekommen die Lipoidosomen eine Rundform und erscheinen als vakuolenähnliche Gebilde, weshalb sie als Vakuolen schon längst bekannt sind.

Die Geschichte dieser Vakuolen ist eng mit der Frage der „Nukleoluli" oder „Nukleolini" verbunden. Die letzteren wurden hauptsächlich an Eiern beobachtet und bald als feste, geformte, bald als form- und leblose Gebilde geschildert. Einerseits sind im Keimfleck feste Körper beschrieben worden (Schrön, Lavdowski, Rohde, Lubosch, Heidenhain), die alle von M. Heidenhain als leblose Ablagerungsprodukte angesehen werden. Andererseits sind in demselben Vakuolen beschrieben, die nach Häcker, Balbiani, Carnoy und Lebrun organisierte Teile der Nukleolen darstellen sollen, indem sie nach den beiden erstgenannten Autoren periodisch sich bilden, nach den letzteren aus der Grundsubstanz der Nukleolen bestehen; Flemming, Montgomery, Lubosch, Heidenhain stimmen dem nicht bei. Heidenhain summiert die Beobachtungen der meisten Autoren über die Vakuolen in der Weise, dass er sie als Zersetzungserscheinungen der nukleolären Masse betrachtet, was ja mit seiner Anschauung von den Nukleolen als strukturlosen unorganisierten Körpern zusammenfällt.

Aus den Beobachtungen an tierischen Eiern tritt mit Evidenz hervor, dass die Autoren die Nukleini als feste leblose Körper von den Vakuolen scharf trennen. Beide sollen miteinander nichts zu tun haben. Nur Flemming hält die Schrönschen Körper gleichfalls für Vakuolen.

Nicht so steht es mit den wenigen Beobachtungen analoger Gebilde an den Nervenzellen. Vakuolenähnliche Gebilde der Kernkörperchen derselben sind schon längst bekannt. Sie haben allerdings bis jetzt noch keinen Eingang in die Lehrbücher der Histologie gefunden. Wenigstens finde ich darüber keine Erwähnung bei Stöhr, Böhm und Davidoff, Kultschitzki. Auch ist darüber in den speziellen Monographien betreffend die Histologie des Nervensystems bei Kölliker, Goldscheider und Flatau, Carriere nichts zu finden. Aber v. Lenhossék, Obersteiner, Ramon y Cajal tun derselben bereits Erwähnung. Ramon y Cajal hält sie für Vakuolen, die anderen beiden für fixe morphologische Gebilde. v. Lenhossék färbte sie mit Hämatoxylin, Obersteiner mit Karmin. Eingehend wurden sie von Ruzička untersucht. Er konnte sie in den Nervenzellen vermittels der Färbung mit erwärmten Anilinfarbstoffen regelmässig darstellen.

Ich will hier nicht näher auf die Differenzen eingehen, welche zwischen den Autoren bezüglich der Schilderung der Eigenschaften und der Bedeutung dieser Gebilde obwalten. Ich halte das für eine müssige Sache, weil alle Autoren meiner Ansicht nach Gebilde von derselben oder analogen biologischen Bedeutung sahen, und die Differenzen in der Deutung derselben bald als Vakuolen, bald als fester Körper daher kommen, dass die Gebilde von den Forschern an verschiedenen Objekten beobachtet wurden, an Eiern und Nervenzellen, deren einzelne Zellbestandteile zwar ähnlich, aber doch nicht identisch zu sein brauchen. Ganz besonders aber glaube ich die Differenzen davon ableiten zu sollen, dass auch an den Zellen desselben Gewebssystems die Beobachtungen bei verschiedenen Entwicklungsperioden der betreffenden Tiere geschahen. Im Laufe meiner Untersuchung hat sich herausgestellt, dass die vakuolenähnlichen Gebilde mit der Entwicklung der Zelle in engem Zusammenhange stehen. Vom Entwicklungsstadium der Zelle hängt ihre Existenz, Grösse, Form, Zahl und chemische Reaktion ab.

Die Fragen der Existenz, Form und Reaktion der Lipoidosomen wurden schon berührt. Bezüglich der Form ist wegen ihrer geringen Grösse schwer etwas Näheres zu sagen. Sie ist unregelmässig eckig, bald rundlich, der Glanz gibt ihnen ein kristalloides Aussehen. Im vakuolären Stadium sind sie rund. Mehrere Lipoidosomen in einer Nukleole sind niemals von derselben Gestalt und Grösse. Gewöhnlich ist eine grössere von kleineren umgeben. Das gleiche ist mit den Vakuolen der Fall. Mit dem Grössenwachstum der Nukleolen wächst die Grösse der Lipoidosomen; in einer älteren Nukleole können jedoch einzelne Lipoidosomen angetroffen werden, die kleiner sind, als diejenigen einer jüngeren Nukleole.

Was die chemische Reaktion anbetrifft, so wurde das Verhalten zur Osmiumsäure schon besprochen. Dass es eine Fettreaktion ist, bezeugt das Fehlen der Osmiumschwärzung nach Einwirkung von Alkoholäther. Die Osmiumschwärzung selbst ist an und für sich ziemlich charakteristisch; sie fällt intensiv lackschwarz aus, und nicht nur an Flemming-Präparaten, sondern auch an den Marchischen, was nach Wlassak für eine Neutralfettreaktion spricht. Die Entscheidung hierüber ist von Wichtigkeit,

weil man in Anbetracht des kristallinischen Aussehens geneigt sein könnte, die Lipoidosomen der Nervenzellen für Myelinprodukte zu halten. Protagon und Lecithin geben nach Wlassak bei der Marchischen Behandlung nicht die erwähnte tiefschwarze Färbung. Das spricht aber nicht ganz gegen die myelinige Natur derselben. Neutralfettreaktion gibt nur der dicke Rand der Lipoidosomen; es ist also möglich, dass wir es da mit einer myelinigen Figur zu tun haben, welche eine fettige Umwandlung an der Peripherie erfährt. Wenn wir in Erwägung ziehen, dass Myelin in seiner chemischen Konstitution uns noch nicht genau bekannt ist und nach den neueren Untersuchungen (vgl. Aschoff) eine fettige Metamorphose erfahren kann, so wird unsere Betrachtungsweise nicht ohne weiteres von der Hand zu weisen sein. Allerdings konnte ich mittels der Weigertschen Markscheidenfärbung keine blauen Figuren im Zentrum der Nukleolen erzielen, aber Weigerts Färbung ist für die Myelinfrage nicht entscheidend.

Etwas weiteres über die chemische Natur der Lipoidosomen zu erfahren, ist mir wegen ihrer geringen Grösse nicht gelungen. Bei Hämatoxylinfärbung erscheinen sie nicht in Form von glänzenden Körnchen, sondern sie sind gefärbt. Am schönsten sind in Hämatoxylinpräparaten jeder Art (auch bei der Markscheidenfärbung) diese Gebilde im Vakuolenzustand zu sehen, aber dann ist von Färbung keine Spur daran vorhanden. Die Färbung mit Anilinfarben nach Ruzička habe ich vielfach versucht; sie gelingt nicht regelmässig, die Gebilde werden damit auch im vakuolären Zustand, allerdings schwach, gefärbt. Wie dies zu verwerten ist, ist mir noch nicht klar. Mit Neutralrot und Nilblausulfat bekam ich negative Ergebnisse.

IV. Stadium.

Von grossen Rinderembryonen wurde einer von 35 cm, einer von 38 cm, einer von 50 cm und einer von 65 cm Länge untersucht.

Hier finden wir einen Übergang zu den Verhältnissen, wie sie bei der erwachsenen Zelle beobachtet werden. Im Protoplasma distinkte Tigroidsubstanz; sie nimmt Methylenblau, einigermassen Hämatoxylin und unregelmässig Methylgrün auf. Das lipoide Pigment ist im Zelleib etwas dichter gelagert, also noch nicht an einem Zellteil lokalisiert, wie es beim Erwachsenen der Fall

ist. Die lipoiden Körnchen werden nun etwas grösser, ihre Form ist wegen ihrer Kleinheit noch nicht genau festzustellen. Der Kern nimmt jetzt nicht mehr ganz die Hälfte des Zellraums ein. Er ist rarefiziert, von undicht gelagerten oxyphilen und mit Hämatoxylin sich färbenden Körnchen ausgefüllt, die ebenso wie früher Knötchen eines engmaschigen Netzes zu bilden scheinen. Der Nukleolus ist noch regelmässiger in der Einzahl repräsentiert. Man trifft auch zwei, drei und vier Nukleolen an, aber nur ausnahmsweise. Jedenfalls ist die Nukleolenzahl fünf und sechs, wie es im vorhergehenden Stadium noch möglich war, hier nicht mehr anzutreffen. Wo mehrere Nukleolen vorliegen, ist, wie dort, nur einer gross.

Das Verhalten bei der Biondifärbung erwies sich ungleich. Beim 35 cm Fötus entsprach die Tinktion ungefähr derjenigen der dritten Gruppe. Dagegen gab das Methylgrün bei den beiden übrigen Embryonen keine lokalisierte Tinktion der Nukleoli. Nach der Biondifärbung (Fig. 16) ist das Protoplasma rot oder rötlichbraun, der Kern zeigt eine rar angeordnete Granulierung in derselben Nuance, der grosse Nukleolus ist von einer schwer definierbaren Farbe, welche ein Gemisch von rot und blau oder Grün darstellt; bald überwiegt die eine, bald die andere Farbe, aber auch bei dem sicheren Beigemisch von Grün ist dieses letztere an keinem bestimmten Teil zu lokalisieren, um so mehr als die Nukleoli keine deutliche Differenzierung ihrer Teile zeigen. Man kann von einer Auflösung der Nukleinsubstanz und einer gleichmässigen Diffusion derselben im Nukleolus reden.

Wir haben auch im ersten Embryonalstadium eine gleichmässig grüne Nukleolenfärbung, ja sogar Kernfärbung konstatieren können, aber der Unterschied zwischen jener Färbung und dieser im IV. Stadium ist sehr gross: im ersten Stadium ist die grüne Färbung intensiv, im vierten ist sie schwach und mit der roten Farbe vermischt. Dort handelt es sich um eine Konzentration des Nukleins, hier um eine Auflösung desselben. Ich mache hier auf diesen letzten Ausdruck besonders aufmerksam, weil er in demselben Sinne weiter unten wiederholt wird, unter Auflösung soll also gleichsam eine Verringerung der Nukleinsubstanz verstanden werden.

Dass eine solche Verringerung wirklich eingetreten ist, zeigt die Verdauungsprobe. Beim 35 cm-Embryo ist nach der vier-

stündigen Einwirkung des künstlichen Magensaftes die Konfiguration des Kernes noch erhalten geblieben, aber vom Nukleolus ist darin nichts zu ermitteln und durch Farbstoffe auch nichts mehr zu enthüllen. Somit zeigen die Nervenzellen in diesem IV. Entwicklungsstadium einen grossen Unterschied vom vorhergehenden, wo der Nukleolus selbst nach 24 stündiger Einwirkung des Verdauungssaftes nicht aufgelöst wurde. Der Verlust der Widerstandsfähigkeit gegenüber dem Verdauungssafte, welcher die Zellen dieser Gruppe den Zellen der erwachsenen nähert, war der Grund, weshalb ich alle vier Embryonen in eine Reihe stellte, obwohl beim kleineren die Darstellung der Nukleolenhülle durch Methylgrün noch erhalten blieb. Die Auflösung der Nukleinsubstanz geschieht wohl im Laufe des Wachstums allmählich, und weder die feine Färbung mit Methylgrün noch die grobe Verdauungsprobe sind jede für sich imstande, diesen Übergangsmoment festzulegen, dagegen glauben wir eben durch die Kombination dieser beiden Proben denselben festgestellt zu haben.

Eine schwache Basichromatie besitzt der Nukleolus noch immer, da er von Methylenblau angegriffen wird, wogegen die Kernnetzgranulierung bei der Giemsafärbung rot ist. Diese Basichromatie gehört aber wohl kaum der Nukleinsubstanz an, wie es aus der Verdauungsprobe zu erschliessen ist. Man kann also jetzt Zaccharias Recht geben, dass der Nukleolus keine Nucléole nucléinien Carnoys ist, ohne aber damit dem Nukleolus völlig basichromatische Eigenschaft abzusprechen, wie es Heidenhain tut. Die Primärnukleolen der ersten Embryonenreihe und der Nukleolus der letzten Embryonenreihe sind also ganz verschiedene Dinge. Dort waren sie Nucléoles nucléiniens, jetzt sind sie keine mehr.

V. Stadium.

Die Nervenzellen der erwachsenen Tiere sind in verschiedenen Altersstadien nicht gleichwertig: die Zelle hohen Alters unterscheidet sich erheblich von derjenigen des jüngeren. Es wäre deshalb unrichtig, sie in einer Reihe zu vereinigen. Da es mir aber nicht gelungen war, in bezug auf das Alter der erwachsenen Tiere dieselbe grosse Wahl beim Rindermaterial zu treffen, wie es mir für das fötale Alter gelang, und ich für das grosse Vieh keine genauen Data über das Alter derselben bekommen konnte, so bleibt mir nichts übrig, als die Zellen der

Erwachsenen in ein Stadium zu vereinigen. Doch konnte ich ungefähr den Verlauf der Veränderungen während des Wachstums der Erwachsenen anmerken.

Während mittels der Methylenblau- und Hämatoxylinfärbung die Nisslschen Körperchen in den Rückenmarkszellen nachweisbar sind, lassen sie sich durch Methylgrün nicht tingieren. Das lipoide Pigment beschränkt sich haufenweise auf einen Zellteil. Der pigmentierte Teil vergrössert sich mit dem Alter auf Kosten des unpigmentierten. Der Kern stellt ein rarefiziertes Netz dar und nimmt nur oxyphile Farbstoffe auf. Man trifft darin gewöhnlich einen Nukleolus; zweien begegnet man ausnahmsweise bei jüngeren Individuen. Ausserdem werden von Hämatoxylin im Kern oxyphile punktförmige Körnchen gefärbt. Sie liegen oft dem Nukleolenrande an (Fig. 10, 11a). Grössere Körperchen, welche im Hämatoxylinpräparat sichtbar sind, scheinen zusammengeballte kleinere zu sein. Ihr Aussehen und schliessliches Verschwinden nach längerer Differenzierung des Eisenhämatoxylinpräparates spricht dafür, dass sie den Sekundärnukleolen nicht gleichzustellen sind. Es sind also Paranukleolen (Fig. 11b, 12).

Nach Ramon y Cajal besteht der Nukleolus aus kleinen mikrokkenähnlichen Kügelchen, Heidenhain hält denselben für ein unorganisiertes Gebilde. Ich glaube kaum, dass ein unorganisiertes Gebilde im Laufe des Lebens derartige Substanzumwandlungen zeigen könnte, wie wir sie am Nukleolus kennen gelernt haben. Die Lipoidosomenbildung kann wohl auch zur Charakteristik des Kernkörperchens als lebenden Bestandteils des Kerne beitragen. Das Hämatoxylin, welches sonst ganz geringe Differenzierungen erkennen lässt, färbt den Nukleolus kaum und ganz homogen: es wird im Nukleolus eigentlich nicht der ganze Durchschnitt tingiert, sondern nur sein Rand, welcher violett erscheint und eine, zwei oder drei Verdickungen, Polkörperchen, enthält, die Masse des Nukleolus bekommt einen unbestimmten hellbläulichen Teint. Wenn man mit Hämatoxylin gefärbte Körnchen in den Nukleolen antrifft, so sind sie vereinzelt und entsprechen den Lipoidosomen, zumal sie bei jungen Tieren beobachtet werden. Von Methylenblau wird der Nukleolus gleichsam diffus gefärbt. Das Methylgrün hinterlässt an ihnen entweder gar keine Spuren, oder nur geringe in einer ganz diffusen Art. Bei Biondifärbung werden die Nukleolen meistens

rot gefärbt, selten kommt dazu ein grüner Hauch, welcher zusammen mit der roten Färbung eine blaue oder unbestimmte Verfärbung erzeugt. Die durch diese Verfärbung sich anscheinend kundgebende fragliche Beimischung von Nukleinsubstanz gehört aber wohl kaum derselben an, da schon nach vierstündiger Einwirkung von künstlichem Magensaft eine vollständige Auflösung der Nukleoli zustande kommt; der Kern erscheint dann als ein ganz homogenes substanzloses Gebilde. An vielen Zellen lässt das ungefärbte Präparat nach dem Verdauungsversuch allerdings noch einen Rest vom Kernkörperchen sehen, von welchem kanalartige Lücken der zersprengten protoplasmatischen Substanz nach der Peripherie hinziehen. Von Kernstruktur ist dabei aber keine Spur mehr zu sehen.

Ich möchte an dieser Stelle nochmals an die Widerspenstigkeit der Verdauungsversuche bei den Nervenzellen erinnern. Es bleiben bei diesen Versuchen noch eine grosse Menge von Zellen gut konserviert. Das kommt entschieden daher, dass der Magensaft nicht alle Zellen gleichmässig durchtränkt, denn gewöhnlich widerstehen nicht einzelne Zellen unter vielen, die verdaut werden, sondern mehrere zusammenhängende auf einmal. Der Unterschied zwischen embryonalen Zellen und denjenigen erwachsener Tiere tritt nichtsdestoweniger ganz deutlich hervor, da bei den Embryonen des I. Stadiums derartige Verstümmelungen der Zellen, wie sie beim Erwachsenen beobachtet werden, nicht vorkommen.

Nach einer 24stündigen Einwirkung des künstlichen Magensaftes verschwindet jede Spur vom Nukleolus. Nach dieser Frist werden aber auch die Kerne anderer Gewebszellen, z. B. des Bindegewebes, aufgelöst und nur das Nuklein der weissen Blutkörper bleibt nach dem Verdauungsversuch erhalten und wird mit Methylgrün gefärbt. Um so interessanter ist der Unterschied der Zellen erwachsener Tiere von denjenigen der fötalen, bei welchen auch nach 24stündiger Einwirkung des Magensaftes die Kerne samt den Nukleolen aller ihrer Gewebe intakt bleiben. Das nach einer 24stündigen Einwirkung des Magensaftes mit Hämatoxylin gefärbte Mark des erwachsenen Tieres zeigt in den Nervenzellen noch eine Andeutung von Protoplasma mit einer bläulichen Färbung desselben, an Stelle des Kernes hinterbleibt aber ein leerer Raum, den ich als homogen bezeichnete, weil er nicht einfach eine Höhle darstellt, sondern eine ungefärbte oder

vielmehr etwas gelb verfärbte homogene Masse, vielleicht eine gelatinöse Grundsubstanz, in die sich die verdaute Eiweissmasse umwandelte. Vom Kernkörperchen ist keine Spur zu sehen. Wir haben also Recht, das Nuklein als gänzlich aus dem Kern geschwunden zu betrachten.

Was die Lipoidosomen anbetrifft, so zeigen sie das schon früher berichtete Verhalten. Die Zahl der Vakuolen ist bei älteren Tieren ebenso wie bei jungen ziemlich gross: gewöhnlich ist eine grosse von mehreren (5—10) kleineren umgeben (Fig. 10). In dieser Hinsicht unterscheiden sich die Nervenzellen der Rinder von denjenigen des Menschen. Beim letzteren sind die Lipoidosomen in grösserer Anzahl bei jungen Individuen vertreten. Wenn sie sich in Vakuolen umwandeln, vermindert sich ihre Zahl und bei alten Leuten ist nur eine Vakuole zu finden. Im Greisenalter schwinden am grössten Teil der Nervenzellen auch die letzteren.

Da es mir in den früheren Arbeiten nicht gelang, eine kolorierte Abbildung von Lipoidosomen beizugeben, welche sie dank der Osmiumschwärzung am besten demonstriert, so tue ich es hier in Fig. 15, welche die Rückenmarkszelle einer etwa zweijährigen Kuh darstellt. Da ist auch das lipoide Pigment des Protoplasma zu sehen.

Mensch.

Obwohl das Studium der Entwicklung der Nervenzellen beim Rind alle charakteristischen Züge der Veränderungen, welche bei Säugetieren überhaupt beobachtet werden, erkennen lässt, und wir bei der Schilderung der Wachstumsveränderungen der Rindernervenzellen die bedeutenderen Abweichungen, welche bei anderen Säugetieren vorkommen, jedesmal notierten, sei dennoch auf einige Einzelheiten im Wachstum der Nervenzellen des Menschen und anderer untersuchten Tiere hingewiesen, die uns nicht ganz wertlos zu sein scheinen.

Der Wert der histologischen Untersuchung der menschlichen Embryonen steht derjenigen der tierischen nach, weil die ersteren selten so lebensfrisch erhalten werden können, wie die letzteren. Wenn die Leichenmaceration auf die Gewebe überhaupt deletär wirkt, so ist das in höchstem Maße beim Nervengewebe der Fall. Trotz allem Entgegenkommen des Leiters der geburtshülflichen Abteilung des Krankenhauses Balachany, Herrn Dr. Mitrofanow.

welcher für mich die menschlichen Embryonen so rasch als möglich in die Fixationsflüssigkeit brachte, konnte ich hier selten so scharfe Bilder bekommen, wie es bei tierischen möglich war.

Von menschlichen Embryonen wurden Exemplare von 2, 3, 5, 11 und 20 cm untersucht, dann mehrere neugeborene Kinder und Nervenelemente erwachsener Leute verschiedenen Alters. Die Präparate wurden wie oben bearbeitet.

Beim 2-, 3- und 5 cm-Embryo nimmt der Kern mehr als die Hälfte der Zellgrösse ein. Der Zelleib wird zwar durch Hämatoxylin nur ganz schwach tingiert, er wird ebensowenig von Methylgrün angegriffen, aber Methylenblau färbt ihn; so muss denn darin neben Oxychromatin eine Beimischung von Basichromatin angenommen werden. Im Kern lassen alle neutralen Gemische ein oxyphiles neben einem basophilen Körnchennetz erkennen und in demselben mehrere Nukleolen, welche von Hämatoxylin, Methylenblau und Methylgrün tingiert werden. Es muss somit ein reichlicher Gehalt von Nuklein im Kern der embryonalen menschlichen Nervenzelle anerkannt werden. Verdauungsversuche konnte ich mit diesem geringen Material allerdings nicht anstellen. Die Zahl der Kernkörperchen ist nicht so gross, wie beim Rind, im Durchschnitt etwa vier. Beim 5 cm langen Embryo ist die Zahl der Nukleolen etwas geringer: neben ein bis zwei grösseren lassen sich aber mehrere kleinere Körnchen wahrnehmen. In den grösseren lässt das Hämatoxylin randige Verdickungen wahrnehmen. Auch das grüne Kernnetz des Biondipräparates lässt im Zentrum einen rundlicheckigen grünen Ring mit zwei bis drei Verdickungen, welche eben diese Eckigkeit demselben verleihen, unterscheiden. Sonst sind keine Differenzierungen in den Nukleolen zu sehen.

Beim 11- und 20 cm-Embryo haben sich die Verhältnisse insofern geändert, als der Kern einen geringeren Zellteil einnimmt, beim 20 cm grossen etwa ein drittel, und das Überwiegen der geringeren Nukleolenzahl mehr zum Vorschein kommt. Eine nukleinige Schale ist im Kernkörperchen schwach angedeutet, indem im Biondipräparat zwei bis drei grüne Knötchen an der Peripherie desselben durch eine schwache, kaum wahrnehmbare Bogenlinie verbunden sind oder aber der nukleolige Ring in vollem Umfang in grüner Farbe zum Vorschein kommt (Fig. 17). Der Nukleolus sieht nicht homogen aus, sondern etwas punktiert.

Beim Neugeborenen kommen die Nisslschen Körper ganz gut zum Vorschein. Im Kern hinterlässt Methylgrün nur fragliche Spuren, aber im rötlichen Kernkörperchen des Biondipräparates ist ein grünes Körperchen von unregelmässiger, manchmal stäbchenförmiger Form nachweisbar; es liegt meistens an der Peripherie der Nukleole. Zentralwärts sind jetzt in der Nukleole bereits ein bis zwei vakuolenartig-glänzende Figuren sichtbar, die osmiert schwarze Ränder enthalten. Die Einzahl der Nukleole ist die Regel, zwei werden seltener beobachtet, mehr kaum.

Bei erstjährigen Kindern und bei einem vierjährigen Mädchen war der Nukleolus der Nervenzellen meist grün verfärbt und zur roten Farbe beigemischt. Nur bei einem $1^1/_2$monatlichen zurückgekommenen, unausgetragenen Kinde konnte der nukleinige Ring der Nukleole ganz gut mit Methylgrün gefärbt werden. Sonst aber verschwindet im Kern die nukleinige Färbung allmählich, und bei Erwachsenen ist sie nicht mehr sichtbar. Dagegen lässt sich dieselbe an den Nisslschen Körperchen manchmal hervorbringen. Dass die letztere wohl kaum einem Nukleingehalt derselben zuzuschreiben ist, zeigen die Verdauungsproben an frischen Rinderzellen, nach welchen die Nisslschen Körper weder sichtbar noch darstellbar sind.

Über die Lipoidosomen und das lipoide Pigment habe ich dem Gesagten nichts hinzuzufügen. An den Fig. 13 und 14 demonstriere ich die Lipoidosomenfärbung durch Osmiumsäure bei einem vierjährigen Kinde und einem 18jährigen Manne. Beim ersteren sieht man in der Hypoglossuskernnervenzelle (a) bereits den Beginn der Lipoidbildung im Protoplasma in Form von spärlichen Körnchen. Die Fig. 14 zeigt eine Purkinjesche Zelle des Kleinhirns, wo lipoides Pigment spärlich oder gar nicht auftritt, dagegen aber die kristallinische Form der Lipoidosomen in ganz eklatanter Weise demonstriert werden kann.

Wenn wir die Veränderungen im Nukleingebiet der Nervenzellen des Menschen und beim Rind in bezug auf deren Alter miteinander vergleichen, so ist der Unterschied sehr gross: beim neugeborenen Menschen z. B. ist die nukleinige Färbung in den Nukleolen stärker als beim neugeborenen Rind. Wenn wir aber die Körpergrösse eines neugeborenen Menschen mit der eines neugeborenen Kalbes vergleichen, so werden wir im Bau der Fötalnervenzellen des Menschen und des Rindes keinen grossen

Unterschied finden. Reiche Methylgrünfärbung des Kernes finden wir beim 2—5 cm grossen menschlichen Fötus, entsprechend also dem Befunde im ersten Embryonalstadium des Rindes, wo die Grösse des Tieres ungefähr dieselbe ist. Das Überwuchern der nukleinigen Färbung in die Peripherie des Nukleolus sahen wir beim menschlichen Fötus von 11 und 20 cm; beim Rinde sahen wir dasselbe im II. Stadium von 8—14 cm Grösse. Beim neugeborenen Menschen unterscheiden sich die Verhältnisse von den vorhergehenden des 20 cm grossen Fötus wenig, aber die peripherische nukleinige Schale der Nukleoli kommt nicht mehr deutlich zum Vorschein: der Grösse nach entspricht der Neugeborene (Beine abgerechnet) dem III. Rinderstadium. Dass die Verhältnisse bei Kindern in den ersten Lebensjahren denjenigen des Rindes im IV. Embryonalstadium entsprechen, werden wir nach dem oben Gesagten nicht befremdlich finden. Der Befund am 1½monatlichen Kind stellt nicht nur keine Ausnahme vor, sondern bestätigt vielmehr die Abhängigkeit des geschilderten Verhaltens von der Grösse des Organismus. Es handelte sich um ein frühgeborenes Kind, welches 1000 gr wog. Es war etwa halb so gross, als ein normales Neugeborenes (ich habe es leider bei der Sektion nicht gemessen, da ich damals nicht voraussah, dass die Grössenmessung von Bedeutung sich erweisen werde). Die Sektion ergab ausser hochgradiger Abmagerung keine Veränderung an den Organen.

Andere Säugetiere.

Vom Schaf sind Nervenzellen von Embryonen von 2, 5, 10, 12, 26, 27 und 32 cm Länge und von erwachsenen Tieren untersucht worden.

Die histologischen Bilder entsprechen im allgemeinen denjenigen des Rindes. Der nukleinige Ring der Nukleolen wurde bereits an 10—12 cm grossen Embryonen beobachtet. Bei den 26—32 cm grossen war der Nukleolus im Biondipräparate entweder grün diffus gefärbt oder er enthielt einen grünen Flecken am Rande, während er selbst in unbestimmter rötlicher Farbe erschien, oder er zeigte keine grüne Beifärbung. Bei einem 27 cm grossen Embryo konnte der grüne Nukleolenring mit einer Verdickung nachgewiesen werden. Bei allen diesen grösseren Embryonen konnten auch die Lipoidosomen in grösserer Zahl

im Biondipräparat konstatiert werden. Ihre kristallinische Form, der helle Glanz dokumentierte sie ganz zweifellos als Lipoidosomen, aber mit der Osmiumfärbung wurde keine Schwärzung derselben erreicht. Dagegen konnten mittels derselben vereinzelte lipoide Körnchen im Protoplasma des 27 cm grossen Fötus nachgewiesen werden.

An den Nervenzellen von erwachsenen Hammeln konnte mit der Biondifärbung keine basichromatische Färbung erzielt werden: sowohl das Protoplasma als der Kern samt dem Kernkörperchen sind rot gefärbt. An den Vorderhornzellen eines jungen Hammels konnte der Rand der Lipoidosomen ebenso wie die lipoiden Körner des Protoplasmas geschwärzt werden.

Von Meerschweinchen und Kaninchen konnte ich nur Embryonen und verhältnismässig junge Tiere, ein bis zwei Jahre alte, zur Untersuchung bekommen. Selbst bei ziemlich schweren erwachsenen Kaninchen (1850 gr) und Meerschweinchen (800 gr) konnte der nukleinige Ring im Querschnitt der Nervenzelle, ebenso wie bei den neugeborenen Tieren, nachgewiesen werden; beim Kaninchen ist er feiner als beim Meerschweinchen. Die Fig. 7 stellt eine Rückenmarkszelle eines drei Wochen alten Meerschweinchens mit Biondis Dreifarbgemisch gefärbt dar. Das Protoplasma und der Kern sind rötlichbraun, das Kernkörperchen mehr homogen in derselben Farbe tingiert, von einem grünen Ring umgeben, welcher an drei Stellen Verdickungen zeigt. Ausser dem grossen Nukleolus enthält der Kern einen grün gefärbten kleineren. An den anliegenden Neurogliazellen tritt gegenüber den Nervenzellen ein Reichtum des Kernes an nukleinhaltiger Substanz deutlich hervor.

Vakuolen sind in den Kernen erwachsener Nervenzellen, sowie Lipoidosomen bei jüngeren Tieren nachweisbar.

Der Fund des nukleinigen Ringes der Nukleolen bei verhältnismässig älteren kleinen Nageltieren steht keineswegs in Widerspruch mit den Befunden bei grösseren Säugetieren. Die histologischen Veränderungen an den Nervenzellen, welche ich bei verschiedenen Tieren und beim Menschen schilderte, können als Funktionen des betreffenden Organismus nur im Zusammenhang mit seiner Grösse in der Wachstumsperiode betrachtet werden, für den Zustand des erwachsenen Individuums kann das Alter nur bei wenigen Tieren als Maßstab dienen, da bei den meisten

die natürliche Lebensdauer unbekannt ist; besonders gilt das für die Haustiere, welche wohl selten eines natürlichen Todes an Altersschwäche sterben. Die charakteristischen Veränderungen in bezug auf den Nukleingehalt des Zellkernes haben wir gut bei Rinder- und Schafembryonen beobachten können und sie bei einer Grösse derselben verfolgen können, die diejenige des erwachsenen Meerschweinchens oder Kaninchens nicht überschreitet (III. Embryonalstadium); so können wir bloss auf diese Tatsache aufmerksam machen und daran denken lassen, dass die phylogenetische Untersuchung die skizzierten Veränderungen zu einer Funktion nicht so sehr des Alters des Tieres, als seiner Grösse macht.

Zum Schluss will ich noch über die Untersuchung der Nervenzellen von einer Katze (35 cm lang) am Ende der Schwangerschaft und ihrer zwei Früchte (7 cm lang) berichten.

Im Alaunhämatoxylinpräparat besteht der Unterschied hauptsächlich im Kernbild. Der Kern enthält bei den Feten ausser einer grossen Nukleole noch zwei bis drei kleinere, wogegen bei der Mutter ausser der Nukleole nur ein Paar Körnchen im eosinroten Netz des Kernes eingelagert sind. Im Eisenhämatoxylinpräparat erscheinen jedoch auch bei der Mutter kleine Nukleolen (ein bis drei), die im Biondipräparat fehlen. Der Rand des Nukleolus zeigt bei der Mutter leichte Verdickungen. Bei der Biondifärbung stellt der Kern der fötalen Nervenzellen ein rarefiziertes grünes Netz dar, in welchem der Nukleolus einem grünen Knoten oder einem feinen grünen Ringe mit Randverdickung und farblosem Inhalt entspricht; in den mütterlichen Zellen ist der Kern durchaus rot, rarefiziert, in dem Nukleolus ist zur rötlichen Farbe eine grüne diffus beigemischt.

Der Zusammenhang zwischen den Bildern der Nukleinwanderung in der Nervenzelle und der Tiergrösse lässt sich an den Befunden bei der Katze ebensogut sehen, wie bei den vorhergehenden Tieren. Wir sehen nämlich im Kern der erwachsenen Katze noch ein Beigemisch von stark basophiler Substanz, insofern entspricht der Befund nicht demjenigen des erwachsenen Menschen oder Rindes, aber die untersuchte Katze war 35 cm lang, entsprach also den Rinderfeten des III.—IV. Stadiums, mit deren histologischen Nervenzellenbefunden das geschilderte Verhalten der Nervenzellen der erwachsenen Katze ungefähr zusammen-

fällt. Der Befund an den Feten der Katze entspricht dem bei den Rinderfeten des II. Stadiums, mit deren Grösse die ersteren auch zusammenfallen.

Ergebnis.

Das Wachstum der Nervenzellen lässt in der Zusammensetzung aller ihrer Teile charakteristische Züge erkennen. Das Protoplasma unterscheidet sich schon frühzeitig von demjenigen anderer Gewebszellen, indem es mit einer basichromatischen Substanz versehen wird. Die Basichromatie derselben unterscheidet sich nicht unwesentlich von derjenigen der Kernsubstanzen. Anfangs ist diese basichromatische Substanz ordnungslos, körnig-diffus im Protoplasma zerstreut, bald aber sammelt sie sich in interfasciculären Schollen an und bildet die Tigroidsubstanz. In der lebenden Zelle ist die Tigroidsubstanz wahrscheinlich in einem gleichmässig gelösten Zustand, sie wird körnig bei der Leichenstarre der Zelle. Sie muss eine wichtige physiologische Bedeutung haben, da sie in enger Beziehung zu den Neurofibrillen steht und die Maschen zwischen den Bündeln derselben ausfüllt. Wenn die Tigroidsubstanz bereits gut ausgesprochen ist, treten im Protoplasma ungeordnet vereinzelte fettige Körnchen auf. Im Laufe des Wachstums vermehren sich diese Körnchen, bekommen ein farbiges Beigemisch, welches sie zu Pigment macht, und treten schliesslich beim erwachsenen in grossen Haufen auf. Im hohen Alter kann die lipoide Eigenschaft verloren gehen und es hinterbleibt nur der Pigmentcharakter.

Im Kern ist anfangs ein reichlicher Nukleingehalt wahrnehmbar, welcher allmählich reduziert wird, indem er von mehreren Nukleolen auf einen übergeht, an diesem dann eine äussere Schale bildet, darauf im Nukleolus aufgelöst wird und schliesslich aus dem Kernbereich schwindet. Im Nukleolus bilden sich die Lipoidosomen, die in bezug auf ihre chemischen Eigenschaften eine vollkommene Analogie mit denjenigen des Protoplasmas aufweisen, aber sich mit zunehmendem Alter nicht anhäufen, sondern in noch jugendlichem Alter verschwinden und Vakuolen hinterlassen.

Ich habe mich in dieser Abhandlung, bemüht nur Tatsachen mitzuteilen, wie sie sich in der Entwicklungsgeschichte der

Nervenzelle kundgeben, ohne auf die Frage nach ihrer biologischen Bedeutung einzugehen. Es ist auch nicht leicht, alle Tatsachen in eine harmonische Lehre zu vereinigen. Der Sinn des allmählichen Schwundes der Nukleinsubstanz ist aber wohl leicht begreiflich.

Das Nuklein ist bekanntlich derjenige Bestandteil der Zelle, worin die formative Tätigkeit derselben zuerst ausgelöst wird; eine Verringerung resp. ein Schwund der Nukleinsubstanz muss zu einer Verringerung dieser Tätigkeit führen. In der Tat wissen wir, dass am Nervensystem höherer Vertebraten die regenerative Tätigkeit der Nervenzellen am schwächsten ausgesprochen, wenn nicht überhaupt unbekannt ist. Unsere Untersuchung lehrt, dass der Verlust dieser regenerativen Tätigkeit sehr tief wurzelt und in der Struktur der Nervenzellen begründet ist. Der Schwund der Zellreproduktion muss im Nervensystem tatsächlich sehr früh beginnen. Karyokinetische Figuren habe ich am Kern der Nervenzellen niemals gesehen. Es lassen sich in den jüngeren Stadien zwei und mehr Nervenzellen nebeneinander derartig gelagert beobachten, dass sie sich als Ergebnis einer soeben erfolgten Teilung einer Mutterzelle betrachten lassen (Fig. 5c). Aber den Teilungsmoment selbst konnte ich nicht wahrnehmen. So muss denn in Anbetracht des Fehlens der mitotischen Figuren der Prozess als Folge amitotischer Teilung angesehen werden. Die Amitose muss im Kern so geschwind geschehen, dass sie sich nicht fixieren lässt und nur das Endmoment zum Vorschein bringt. Aber auch solche Tochterzellenbildungen, wie sie die Fig. 5 wiedergibt, werden nicht häufig beobachtet, im mittleren und höheren Embryonalstadium, geschweige denn bei Erwachsenen gar nicht; so muss denn gesagt werden, dass den Nervenzellen eine Vermehrungsfähigkeit so gut wie abgeht. In den ersten Embryonalstadien ist ein Rückenmarksdurchschnitt von Zellen überhäuft. Die Zellen liegen eng nebeneinander, enthalten sehr wenig Protoplasma, so dass eigentlich nur Kerne sichtbar sind, welche das Gewebe dicht durchsetzen. Mit dem Fortschritt des Wachstums werden die Räume zwischen den Kernen grösser. Es bildet sich um einen Teil derselben mehr Protoplasma aus, andere Kerne verschwinden. Die Protoplasmabildung wird zuerst in den Vorderhörnern reichlicher beobachtet, an den Hinterhörnern bleibt die Kernanhäufung länger bestehen. Parallel mit dem Kernschwund bildet sich die Faserung stärker aus.

Es findet also keine Vermehrung von Zellen, sondern vielmehr ein Schwund derselben statt, an den hinterbliebenen wächst zwar die absolute Grösse der Kerne, aber sie tritt im Vergleich mit der Protoplasmabildung an Grösse zurück, ihre relative Grösse wird also reduziert. Die Vergrösserung des Kernes geschieht nicht auf Kosten der formativen Massen, sondern infolge Ausbildung anderweitiger Substanzen, die nichts für die Fruchtbildungsfunktion beibringen. Die mathematisch genaue Abrundung des Kernes, die Rarefizierung desselben, die Verminderung der Nukleolenzahl, die Entstehung von Lipoidosomen zeigt vielmehr, dass die Vergrösserung des Kernes eine Reduktionserscheinung darstellt. Auch in der anwachsenden Protoplasmamasse muss die Fruchtlosigkeit, also das Fehlen der Anfrischung, zu degenerativen Veränderungen führen, welche wir in der lipoiden Pigmentierung kennen gelernt haben. Sowohl die Lipoidosomen, als das lipoide Pigment sind also Rückstandsprodukte der im Wachstum und Vermehrung zurückgebliebenen Zelle.

Die Ursache, weshalb die Vermehrung der Nervenzellen frühzeitig stockt und in denselben Rückbildungsveränderungen auftreten, wurde von mir in den Wachstumsbedingungen des Organismus erblickt. Die Wege, welche mich zu dieser Ansicht führten, und die Tatsachen, welche mich zu derselben brachten, sind anderweitig eingehend mitgeteilt. Hier wollen wir nur mit denjenigen Tatsachen rechnen, welche bei der in dieser Abhandlung geschilderten Untersuchung gewonnen wurden. Da glaube ich genügend klargelegt zu haben, dass die Veränderungen in der Nervenzelle, speziell in ihrem Kerne, welcher in einer Nukleinelimination bestehen, bei verschiedenen Säugetieren insofern ganz gleichmässig verlaufen, als die verschiedenen Phasen dieser Elimination nicht bei gleichem Alter dieser Tiere gleich sind, sondern bei gleicher Grösse derselben. Die Grösse des Tieres ist es, welche diese Veränderungen leitet. Ungefähr bei derselben Grösse des Organismus wandert das Nuklein vom Kernleibe zum Nukleolus, vom Nukleolenleibe zu dessen Peripherie, um sich dann aufzulösen und zu verschwinden. Ungefähr bei derselben Grösse des Organismus bilden sich im Zelleibe und im Zellkerne Rückstandsprodukte aus. Es ist also die Grösse der Masse, ihr Wachstum, welche eine Ernährungsstörung in den Nervenzellen bewirkt und die Reduktionsveränderungen leitet: die wohl nur durch

Ernährungsstörungen hervorgebracht werden können. Das Wachstum gibt eine Richtschnur nicht nur für progressive Prozesse, sondern auch für regressive. Warum der Regress am ehesten am Nervensystem entsteht, darüber lehrt das Nähere die physikalische Wachstumstheorie.

Mittels derselben können wir auch den Unterschied im Verlauf der Lipoidbildung im Zellkern und im Zelleibe erklären. Da wir in den lipoiden Körnern Rückbildungsprodukte erblicken, so kann ihre Menge und die Zeit, wann sie entstehen und vergehen, von lokalen Ursachen ihrer Bildung, von den Besonderheiten der Struktur des Protoplasmas und der Nukleolen der Nervenzelle abhängen. Die Lipoidkörnelungen bilden sich infolge von Ernährungsmangel an der Nervenzelle, welche durch das Wachstum bedingt und gesteigert wird. Da sie Rückstandsprodukte immerhin organisierter, lebender Zellteile darstellen, so muss ein Zeitpunkt kommen, in dem ebenso wie die Lebenstätigkeit dieser Teile zurückgeht, auch die Produktion dieser Rückstände aufhören muss. Der Nukleolus als zentraler Zellteil befindet sich in ungünstigeren Ernährungsverhältnissen als der peripherische. Wir haben darin eine frühere Entstehung, aber auch ein früheres Verschwinden der Rückstandsablagerungen zu erwarten. Das erste Moment der Lipoidosomenbildung ist wegen ihrer geringen Grösse schwer zu erfassen; doch konnten wir sie beim Menschen, ebenso wie bei den Nagetieren, in einer früheren Entwicklungsperiode beobachten, als die Lipoidkörnelung im Protoplasma. Am evidentesten konnten wir das frühere Verschwinden der Lipoidosomen im Vergleich mit den Plasmalipoiden studieren. Das Verschwinden der ersteren geschieht im blühendsten Lebensalter, während die Plasmakörnelung erst im höchsten Alter des Organismus ihre lipoide Reaktion verliert. Das frühere Entstehen und Vergehen der Lipoidosomen kommt also von der zentralen Lage derselben im Nukleolus der Nervenzelle. Auch hierin bewährt sich somit die Gültigkeit der physikalischen Wachstumstheorie.

Nachtrag.

Aus dem inzwischen mir zugegangenen Artikel von G. Marinesco: „Recherches sur le noyau et le nucléole de la cellule nerveuse à l'état normal et pathologique“ (Arch. für Psychologie

und Neurologie, Bd. V, 1905), welchen ich beim Verfassen der vorliegenden Arbeit nur aus dem Zitat bei Ramon y Cajal kannte, ersehe ich, dass er beim menschlichen Fötus die allmähliche Abnahme der Zahl der sich basisch färbenden Nukleolen konstatierte: der schliesslich bleibende eine Nukleolus wird amphophil. Auch Ramon y Cajal spricht die Vermutung aus, dass die Änderung der Färbeeigenschaften der Kernbestandteile wohl mit dem Alter in Zusammenhang stehe.

Literaturverzeichnis.

Aschoff, L.: Zur Morphologie der lipoiden Substanzen. Zieglers Beiträge, Bd. XLVII, 1909.

Balbiani, zitiert nach Ogneff.

Bielschowsky und Brodmann: Journal f. Psychol. u. Neurol., 1905.

Bethe: Allgemeine Anatomie u. Physiologie des Nervensystems. Leipzig 1903.

Carnoy et Lebrun: La vésicule germinative et les globules polaires chez les Batraciens. La cellule 1899—1903.

Chenzinsky: Zur Frage über den Bau der Nervenzelle. Neurol. Zentralbl., 1903, Nr. 22.

Ernst, P.: Der Radspeichenbau etc. Verh. d. Deut. Path. Ges., 1906.

Flemming: Zellsubstanz, Kern und Zellteilung. Leipzig 1882.

Gierlich und Herxheimer: Studien über die Neurofibrillen im Zentralnervensystem. Wiesbaden 1907.

Goldscheider und Flatau: Normale u. path. Anatomie der Nervenzelle. Berlin 1898.

Häcker, zitiert nach M. Heidenhain.

Heidenhain, M.: Plasma und Zelle. Jena 1907.

Held: Beiträge zur Struktur der Nervenzelle. Arch. f. Anat. u. Entwickl., 1897.

Hertwig, O.: Allgemeine Biologie. Jena 1906.

Holmgren, zitiert nach Ružička.

Lavdowski, zitiert nach M. Heidenhain.

v. Lenhossék: Der feinere Bau des Nervensystems. Berlin 1895.

Derselbe: Über den Bau der Spinalganglien des Menschen. Arch. f. Psych., Bd. XXIX, 1897.

Levi: Su alcune particolarità di Struttura del nucleo etc. Riv. di pat. nerv. e ment., 1896.

Lubosch: Über die Nukleolarsubstanz etc. Jena 1902.

Macallum: Die Methoden und Ergebnisse der Mikrochemie in der biologischen Forschung. Ergebnisse der Physiologie, 1908.

Marinesco: Recherches sur le noyau etc. Journal f. Psych. u. Neurol., Bd. V, 1905.

Mencl: Über das Negativbild der „tigroiden Achsen" etc. Anat. Anz., Bd. XXX, 1907.

Montgomery, zitiert nach M. Heidenhain.
Mosse, M.: Über das färberische Verhalten der tierischen Zelle etc. Berl. klin. Wochenschr., 1902, Nr. 49.
Mühlmann: Die pathologisch-anatomischen Veränderungen des Zentralnervensystems bei der Tay-Sachsschen Krankheit. Verh. d. Deut. Path. Ges., 1906.
Derselbe: Über die Ursache des Alterns. Grundzüge der Physiologie des Wachstums. Wiesbaden 1900.
Derselbe: Das Altern und der physiologische Tod. Jena 1910.
Nissl, zitiert nach Goldscheider und Flatau.
Derselbe: Nervensystem. Encyclopädie der mikroskop. Technik. Berlin 1905.
Obersteiner, H.: Anleitung beim Studium des Baues der nerv. Zentralorgane. Leipzig-Wien 1901.
Ogneff: Die Lehre von der Zelle. Moskau 1903.
Pappenheim: Färberisches zur Kenntnis des sogenannten Chromatinkorns von Protisten. Berl. klin. Wochenschr., 1902.
Ramon y Cajal: Studien über die Hirnrinde des Menschen. Leipzig 1896.
Derselbe: Histologie du système nerveux. Paris 1909.
Rohde, zitiert nach M. Heidenhain.
Rosin: Normaler Bau und pathologische Veränderungen der Nervenzelle. Berl. klin. Wochenschr., 1899, Nr. 33.
Ružička, W.: Ein Beitrag zur Untersuchungsmethodik der Nukleolen der zent. Nerv. Zeitschr. f. wissenschaftl. Mikroskopie, Bd. XLV, 1897.
Derselbe: Zur Geschichte der Struktur der Nukleolen. Anat. Anz., Bd. XVI, 1899.
Derselbe: Struktur und Plasma. Merkel-Bonnets Ergebnisse, 1907.
Schrön, zitiert nach Ružička.
Scott: On the Struct., Microchem. and Develop. of Nerve Cells etc. Univ. of Toronto Studies 1899.
Wlassak: Die Herkunft des Myelins. Roux' Arch., Bd. 9.
Zaccharias: Die chemische Beschaffenheit von Protoplasma und Zellkern. Fortschritte der Botanik, Bd. III, 1907.
Ziehen: Nervensystem. Jena 1899.

Erklärung der Abbildungen auf Tafel IX.

Fig. 1. a = Spinalganglienzelle, b und c = Rückenmarksnervenzelle eines 2½ cm grossen Rinderembryo. Fixierung: Orthsche Mischung. Färbung: Eisenhämatoxylin nach M. Heidenhain. Vergr. 2340.

Fig. 2. Spinalganglienzellen eines 5½ cm grossen Rinderembryo. Fixierung: Zenkerformol. Färbung: Biondis Dreifarbgemisch. Vergr. 2340. a = diffuse, b = differenzierte Methylgrünfärbung.

Fig. 3. Rückenmarkszelle eines erwachsenen Ochsen nach Trypsineinwirkung mit Silber nach Bielschowsky imprägniert. Vergr. 667.

Fig. 4. Spinalganglienzelle eines 11 cm grossen Embryo. Fixierung: Sublimat. Färbung: Böhmers Hämatoxylineosin. Vergr. 2000.

Fig. 5. a = Rückenmarksnervenzelle, b und c = Spinalganglienzellen eines 14 cm langen Embryo. Fixierung: Sublimat. Färbung: Eisenhämatoxylin. Vergr. 2000.

Fig. 6. Rückenmarksnervenzelle eines 11 cm grossen Embryo. Fixierung: Sublimat. Färbung: Biondi. Vergr. 1334.

Fig. 7. Rückenmarksnervenzelle eines Meerschweinchens. 3 Wochen alt. Fixierung: Sublimat. Färbung: Biondi. Vergr. 1040.

Fig. 8. a und c = Spinalganglienzellen, b = Rückenmarksnervenzelle eines 27 cm langen Rinderembryo. Formalinhärtung. Eisenhämatoxylinfärbung. Vergr. 1040.

Fig. 9. Rückenmarksnervenzelle eines 18 cm grossen Embryo. Fixierung: Sublimat. Färbung: Eisenhämatoxylin. Vergr. 520.

Fig. 10. Rückenmarksnervenzelle eines erwachsenen Ochsen. Formalinhärtung. Färbung: Hansens Hämatoxylin. Vergr. 780. Zwei Paranukleolen, wovon einer frei im Kernleibe, der andere der Nukleole anliegend.

Fig. 11. Spinalganglienzellen eines erwachsenen Ochsen. Fixierung: Sublimat. Färbung: a = Alaunhämatoxylin, b = Eisenhämatoxylin. Vergr. 780. a mit Polverdickungen des Nukleolenrandes, b mit Paranukleolenrudimenten im Kern.

Fig. 12. Rückenmarksnervenzelle eines erwachsenen Ochsen mit drei Paranukleolen und einer Polverdickung des Nukleolenrandes. Formalinhärtung. Eisenhämatoxylinfärbung. Vergr. ca. 600.

Fig. 13. a = Hypoglossuskernzelle, b = Vaguskernzelle eines vierjährigen Mädchens. Bearbeitung nach Marchi.

Fig. 14. Purkinjesche Kleinhirnnervenzelle eines 18jährigen Mannes. Bearbeitung nach Marchi. Nachfärbung mit Safranin. Vergr. 2000.

Fig. 15. Rückenmarkszelle einer zweijährigen Kuh. Bearbeitung nach Marchi. Nachfärbung mit Safranin. Vergr. 2000.

Fig. 16. Rückenmarkszelle eines 38 cm grossen Rinderembryo. Fixierung: Sublimat. Färbung: Biondi. Vergr. 780.

Fig. 17. Spinalganglienzelle eines fünfmonatlichen menschlichen Fötus. Fixierung: Sublimat. Färbung: Biondi. Vergr. 780.

Aus dem anatomisch-histologischen Laboratorium der Universität St. Petersburg.

Zur Frage über den Bau des Plexus chorioideus.

Von

W. Hworostuchin.

Hierzu Tafel X.

In zahlreichen histologischen Arbeiten kommen die Autoren neuerer Zeit einstimmig zum Ergebnis der sekretorischen Tätigkeit des Epithels, welches die Plexus chorioidei bedeckt; diese Befunde werden auch durch Versuche eines verstärkten Zuflusses der cerebrospinalen Flüssigkeit bestätigt. Die vielfachen Untersuchungen aus der letzten Zeit beweisen, dass die Forschungen auf diesem Gebiet energisch fortgesetzt werden, doch sind viele Seiten der Frage entweder noch gar nicht oder nur unvollständig untersucht worden.

Auf Rat meines hochverehrten Lehrers, Herrn Prof. Dr. A. S. Dogiel, habe ich versucht, so viel als möglich diese Lücken auszufüllen. Ich spreche ihm hier meinen Dank aus!

Kurze Übersicht der neueren Literatur.

Ich verweise zunächst auf die Arbeit von Galeotti (1897). Beim Studium der vergleichenden Anatomie des Diencephalon verschiedener Wirbeltiere vermerkte er die sekretorische Tätigkeit des Epithels der Plexus chorioidei. Den Sekretionsprozess selber hat er recht ausführlich beschrieben. Im Kern sollen sich kleine Granula bilden, die später ins Protoplasma übertreten und zur Peripherie der Zelle rücken. Beim Abrücken derselben vom Kern nehmen sie allmählich an Grösse zu und werden schliesslich in die Gehirnventrikel ausgeschieden. Ferner beobachtete Galeotti die Umwandlung fuchsinophiler Granula in Pigmentkörner. Findlay (1899) hält gleich Galeotti die Plexus für sekretorische Organe. Er sah im Protoplasma der Epithelzellen überall zahlreiche homogene Sekretgranula, im apikalen Abschnitt einiger Zellen jedoch Vakuolen, welche infolge einer Zerstörung der Zellmembran in den Liquor cerebrospinalis übergingen.

Studnička (1900) konnte beim Studium des Ependyms bei verschiedenen vorwiegend niederen Wirbeltieren die Ausstossung der Sekrettropfen nicht nur aus dem Epithel der Plexus chorioidei, sondern auch aus den Ependymzellen verschiedener Abschnitte der Gehirnventrikel (Wandungen der Paraphyse, Fossa rhomboidea u. a.) beobachten. Diese Beobachtungen

veranlassten ihn, die Vermutung auszusprechen, dass das ganze Ependym sich an der Sekretion beteilige. Hierbei nimmt er jedoch an, dass in Berücksichtigung der histologischen Struktureigentümlichkeiten der einzelnen Ependymabschnitte auch ein Unterschied in den Sekretprodukten erwartet werden müsse.

Fast zu denselben Ergebnissen wie Galeotti gelangte auch Francini (1907). Unter anderem beschrieb er in den Epithelzellen des Plexus chorioideus Tropfen mit intensiv gefärbtem Saume.

Cavazzani (1893), Paul Claisse et Charles Levi (1897) und Loeper (1904) studierten den Plexus chorioideus in pathologischen Fällen und gelangten hinsichtlich seiner sekretorischen Tätigkeit zu positiven Ergebnissen.

Cappelleti (1901), Petit et Girard (1901) und Meek (1907) konstatierten bei Einwirkung von Pilokarpin, Muskarin und anderer Substanzen eine Zunahme der Cerebrospinalflüssigkeit, wobei Petit et Girard sowie Meek an dem nach den Versuchen fixierten Material ausserdem charakteristische Veränderungen im Epithel der Plexus gesehen haben. Petit et Girard schreiben hierüber folgendermassen: „la hauteur des éléments épitheliaux s'accroit, la differenciation en deux zones s'exagére, la zone distale prend un développement exagéré et la production des globules hialins devient plus active qu' à l'état normal; en an mot, ces éléments hypersécrètent." Fast dasselbe vermerkt auch Meek: „a differentiation inte two zones, a basal granular, and an outer clear . . . The granulations, however, are always heavier and more compact toward the base of the cell. Clear spaces begin to appear toward the lop, and rarely dues the stainable cytoplasm extend to the upper cell wall. Masses of larger granules are common in the upper part of the cell where the lines forming the reticulations cross."

Ohne mich ausführlich bei einer Reihe anderer Arbeiten von Imamura, Loeper, Schläpfer, Joschimura u. a. aufzuhalten, will ich nur einige interessante Angaben aus denselben hier wiedergeben. Imamura (1902) beschreibt glänzende, fettartige Körner, welche eine Reaktion mit Osmiumsäure ergeben. Loeper (1904) beobachtete Glykogenkörner sowie kleine und grössere fettartige Gebilde, die häufig das Aussehen einer Morula haben; sie werden durch Äther, Xylol gelöst, während Osmiumsäure sie schwach färbt. Schläpfer (1905) nahm Sekrettropfen mit lipoider Hülle wahr. Joschimura (1909) schliesslich fand in den Epithelzellen des Plexus Lecithin, Fett, Fibrin und Glykogen.

Material und Technik.

Ich studierte die Plexus chorioidei hauptsächlich an fixiertem Material, das ich verschiedenen Säugetieren (Katze, Maus, Kaninchen, Hase, Pferd, Affe u. a.) unter normalen Bedingungen entnahm. Ausserdem untersuchte ich auch lebendes Gewebe in cerebrospinaler Flüssigkeit oder in physiologischer Kochsalzlösung. Zur Fixierung versuchte ich viele der in der mikroskopischen Technik gebräuchlichsten Gemische, wobei die Mehrzahl derselben sich untauglich erwies. Einige derselben enthielten keine Osmiumsäure, infolgedessen zahlreiche fettähnliche Einschlüsse in dem Epithel

unsichtbar blieben (Gemische von Carnoy-Gilson, Lenhossék, konzentrierte Sublimatlösung in physiologischer Kochsalzlösung u. a.); andere Gemische enthielten Osmiumsäure, doch auch eine grosse Menge Essigsäure, welche, soviel ich beurteilen kann, Veränderungen in diesem zarten Organ verursachte (die Mitochondrien löste u. a.). Die besten Resultate ergab die Fixierung der Präparate nach Altmann und abgeänderte Verfahren dieser (1% Osmiumsäure und 2½% Kaliumbichromatlösung zu gleichen Teilen). Gewöhnlich fixierte ich die Präparate 24 Stunden lang, wusch sie darauf in Wasser aus und härtete sie in Alkohol von steigender Konzentration, schloss sie in Paraffin ein und fertigte aus ihnen Schnitte von 3—4 μ Dicke an. Zur Färbung benutzte ich hauptsächlich saures Fuchsin und Hämatoxylin nach Heidenhain.

Bau des Epithels der Plexus chorioidei.

Meine Untersuchungen bestätigen teilweise die Beobachtungen der angeführten Forscher, teilweise ergeben sie neue Befunde, die ich nachstehend beschreiben werde.

Die Form der Epithelzellen, welche die Oberfläche des Plexus chorioideus des vierten Ventrikels und der Seitenventrikel bekleiden, ist äusserst mannigfaltig. Gewöhnlich weisen die Zellen kubische Form auf, oder ihr Längsdurchmesser ist beträchtlich grösser als der Querdurchmesser oder umgekehrt der Querdurchmesser ist grösser als der Längsdurchmesser (Fig. I). Bereits diese Grössenschwankungen der Zellen geben Veranlassung zur Annahme, dass hierbei der Funktionszustand eine gewisse Rolle spielt, obgleich beim Studium eines dermassen zarten Objektes, wie es die Plexus chorioidei sind, die Möglichkeit einer Formveränderung der Zelle durch rein mechanische Ursachen, wie z. B. durch Zerrung der Membran während der Präparation u. dgl. ins Auge gefasst werden muss.

Bereits bei flüchtiger Durchsicht der Präparate ist es jedoch nicht schwer, in den einzelnen Zellen eine wechselnde Menge von Granula wahrzunehmen (Fig. I), während bei einer genauen Beobachtung ein gewisser Unterschied in dem Bau der Granula erkannt werden kann.

So fand ich häufig im Epithel, welches den Plexus chorioideus der Seitenventrikel und des vierten Gehirnventrikels der Katze auskleidet (nach einer Fixierung desselben in modifiziertem Altmannschen Gemisch mit nachfolgender Hämatoxylinfärbung nach Heidenhain) kubische Zellen, deren Protoplasma eine beträchtliche Menge körniger Fäden, welche ihrer Form und ihrer

Lage nach an Mitochondrien erinnern, sowie eine geringe Anzahl einzelner Granula enthielten. Diese körnigen Fäden haben gewöhnlich Komma-, Bogen- oder Stäbchenform, doch werden auch wellenförmige Fäden verschiedener Länge angetroffen. Diese Gebilde sind in der ganzen Zelle verstreut, wenngleich sie in grösserer Zahl neben dem Kern im distalen Teil der Zelle sich vorfinden (Fig. II und Fig. III, Zelle 2).

In einigen Zellen derselben Form ist umgekehrt eine grössere Menge isolierter Körner und eine unbedeutende Anzahl von Fäden vorhanden. Die Körnchen selber sind in diesen Fällen verschieden gross (Fig. III, Zelle 1 und 3; Fig. VI, Zelle 2). Derartige Bilder habe ich auch bisweilen auf Präparaten gesehen, die nach dem Originalverfahren von Altmann behandelt worden waren.

Fernerhin werden auf Präparaten, die nach denselben Verfahren bearbeitet worden sind, Zellen angetroffen, in denen nur kleine, mehr oder weniger gleichmässig gefärbte Granula, häufig in dermassen grosser Anzahl, dass die ganze Zelle von ihnen angefüllt zu sein scheint, sich vorfinden. Die Granula sind in diesen Fällen hauptsächlich im distalen Zellabschnitt, sowie zu beiden Seiten des Kerns angeordnet; bisweilen jedoch werden einige Granula auch unterhalb des Kerns angetroffen (Fig. VII, Zelle 1, Fig. IV, Fig. V, Zelle 4).

Ausserdem sind auch Bilder wie folgt sichtbar: die ganze Zelle von mehr oder weniger länglicher Form ist dicht angefüllt von Granulis der verschiedensten Form und der verschiedensten Färbungsintensität; dieselben sind unregelmässig in der Zelle verstreut, wobei die grössten und am stärksten gefärbten Granula in dem distalen Zellteil sich vorfinden (Fig. V, Zelle 7; Fig. VI, Zelle 1 und 3).

In anderen hohen Zellen werden neben kleinen homogenen Granulis bisweilen hauptsächlich in der Nähe des Zellgipfels besondere grosse „Granula mit hellem Zentrum“ oder „Tropfen mit stark gefärbtem Saum“, wie sie von einigen Forschern bezeichnet werden, angetroffen (Fig. V, Zelle 3 und 6; Fig. VII, Zelle 2). Sie erinnern einigermassen an die von M. Heidenhain in der Beckendrüse von Triton helveticus, von Nicolas in den Tränendrüsen sowie von anderen Forschern in Drüsen mit flüssiger Sekretion beschriebenen „Halbmondkörperchen“.

Am häufigsten finden sich jedoch in den hohen Zellen ausser verschiedenen Granulaarten noch Vakuolen. Sie sind gewöhnlich

neben den „Granulis mit hellem Zentrum“ gelegen und infolgedessen bisweilen schwer von ihnen zu unterscheiden (Fig. V, Zelle 1 und 2; Fig. VII, Zelle 3 und 4).

Wie aus der vorliegenden Darstellung hervorgeht, ist zwischen der Zellform und der Struktur derselben eine gewisse Gesetzmässigkeit vorhanden. Diese Gesetzmässigkeit kann natürlich nur als allgemeine Regel, als Bilder, die am häufigsten anzutreffen sind, angesehen werden; in seltenen Fällen fand ich jedoch auch Ausnahmen von dieser Regel, die jedoch eine Erklärung zuliessen.

Die vermerkte Gesetzmässigkeit, das Vorhandensein von Mitochondrien und Halbmondkörperchen geben meiner Meinung nach einen Hinweis auf den Sekretionsmechanismus des Plexusepithels. Soviel ich beurteilen kann, verläuft der Sekretionsprozess folgendermassen: die einzelnen Chondriomitenkörner nehmen an Umfang zu, als nähmen sie Nährmaterial aus dem Protoplasma auf; derartige Körner treten in stets zunehmender Zahl auf, während die Zahl der Chondriomiten abnimmt. Weiterhin nehmen die Körner (Granula) an Grösse zu, in ihnen geht ein komplizierter Prozess vor sich, der sich äusserlich durch eine intensivere Färbung der Granula mit saurem Fuchsin und Hämatoxylin nach Heidenhain dokumentiert. Alsdann folgt gleichsam eine Lösung und Umwandlung derselben in Sekrettropfen.

Von der Richtigkeit der hier dargelegten Annahme werde ich überzeugt durch die in letzter Zeit angestellten Untersuchungen an verschiedenen typischen Drüsen. So fanden Regaud et Mawas (1909) Mitochondrien in der Parotis und der Submaxillaris und vermerkten ihre Beteiligung an der Sekretionstätigkeit, dasselbe beschrieb auch Regaud (1909) in der Niere, Policard (1909) und Fiessinger (1909) in der Leber u. a.

Unwillkürlich taucht nun die Frage auf, was denn die Epithelzellen des Plexus chorioideus vorbereiten?

Auf meinen nach Altmanns Verfahren behandelten Präparaten sind fast immer in den Zellen Körner zweierlei Art sichtbar. Die einen derselben färben sich mit saurem Fuchsin und haben die Form und die Grösse typischer Sekretgranula; andere färben sich mit Osmiumsäure schwarz (bei Kaninchen und Hasen), oder dunkelgrau (beim Pferd) oder hellgrau mit einem gelblichen Farbenton (bei Katzen u. a.); ihre Grösse und Form ist äusserst verschieden. In einigen Zellen sind sie klein und einzeln ver-

streut (Fig. VIII; Fig. I, Zelle d); in anderen liegen derartige Körner in Gruppen, vorwiegend zu vier, zusammen. Ausser kleinen Körnern und einzelnen kleinen Anhäufungen derselben sind in den Zellen auch grössere Granula sichtbar (Fig. I). Am häufigsten besonders bei Katzen, Pferden, Hasen und Kaninchen werden grosse, bald homogene, bald körnige, kugelförmige Gebilde, oder wie sie von einigen Autoren bezeichnet werden „Gebilde von Morulaform" angetroffen (Fig. V, Zelle 1 und 3; Fig. I, Zelle c; Fig. VII).

In welchem Wechselverhältnis beide Arten von Granula stehen, habe ich nicht feststellen können; ich will nur vermerken, dass in Zellen, in denen viele fuchsinophile Granula vorhanden sind, die mit Osmiumsäure gefärbten kugelförmigen Gebilde nur in geringer Zahl sichtbar sind, nicht selten nur ein grosses Gebilde im basalen Teil der Zelle.

Auf Grund meiner Beobachtungen kann ich mit Bestimmtheit aussagen, dass Meek mit seiner Behauptung, als würden die grossen kugelförmigen Gebilde unter normalen Bedingungen nur bei Kaninchen angetroffen, nicht im Recht ist; unrichtig sind meiner Meinung nach auch seine Schlüsse über zweierlei Arten von Sekretion. Es ist schwer, anzunehmen, dass bei allen von mir untersuchten Tieren (Katzen, Pferden, Hasen u. a.) die Epithelzellen des Plexus chorioideus sich unter anormalen Bedingungen befunden haben. Diese Gebilde haben ausserdem auch viele andere Forscher beschrieben, wobei sie am häufigsten für Tropfen einer fettähnlichen Substanz gehalten wurden (Loeper, Engel [1909], Imamura); Galeotti und einige andere erklärten sie für Pigment, Joschimura für Lecithin. Auf Grund einer Reihe von Reaktionen, in Berücksichtigung der Lösung der Substanz der kugelförmigen Gebilde in Alkohol und Äther, ihres Verhaltens zu Osmiumsäure und zu der speziellen Reaktion von Ciaccio[1]), halte ich es für das wahrscheinlichste, dass in den Bestand dieser Gebilde Lecithin eingeht.

Galeotti, Engel und einige andere Autoren beschreiben noch besondere grosse basophile Gebilde. Ich sah sie nur ein-

[1]) Das Nachweisverfahren von Lecithin nach Ciaccio gründet sich auf die Tatsache, dass das Lecithin nach einer Behandlung mit alkalischen Bichromaten in den gewöhnlichen Fettlösungsmitteln unlöslich wird. Diese Reaktion ergab jedoch bei mir nicht immer günstige Resultate.

bis zweimal in Präparaten, die nach Hermann und Galeotti fixiert und mit saurem Fuchsin und Lichtgrün gefärbt worden waren. Zunächst hielt ich sie für grosse basophile Gebilde, bei einer genaueren Untersuchung und nach Fixierung von Teilen desselben Stückes in verschiedenen Flüssigkeiten habe ich mich davon überzeugt, dass hier dieselben fettähnlichen (Lecithin) Gebilde vorliegen, welche ich soeben beschrieben habe.

Auf ungefärbten, in Hermannscher Flüssigkeit fixierten Präparaten erscheinen sie matt, auf solchen, die mit Lichtgrün gefärbt waren, weisen sie einen leicht grünlichen Ton, wie das gesamte Protoplasma, auf. Es liegt kein Grund vor, anzunehmen, dass die basophilen Granula bei der Behandlung zerstört werden, da das fixierte Material dasselbe Strukturbild vom Epithel des Plexus chorioideus ergibt, wie frisches Gewebe (Fig. XII).

Am Schlusse der Beschreibung der sekretorischen Erscheinungen im Epithel muss ich noch die Frage über die Beteiligung des Kernes an diesem Prozesse berühren. Eine unmittelbare Beteiligung des Kerns an der Bildung der Sekretgranula, wie sie einige Autoren beschreiben (Galeotti u. a.), habe ich nicht gesehen. Ich kann nur angeben, dass ich Kernveränderungen in verschiedenen Phasen der sekretorischen Tätigkeit der Zellen gesehen habe, jedoch keinerlei Gesetzmässigkeit festzustellen vermochte. Ich lasse daher diese Frage offen. Das einzige, was ich über die Kerne in den Epithelzellen des Plexus chorioideus aussagen kann, ist, dass ich vielfach beim Hasen, seltener bei Affen, noch seltener bei Katzen, Pferden und anderen Tieren, zweikernige Zellen wahrgenommen habe (Fig. IX; Fig. I, Zelle b). In einigen Fällen berührten sich die Kerne (Fig. X). Da ich in den Kernen keine Mitosen gesehen habe, einige Bilder jedoch auf eine direkte Teilung hinwiesen, so ist die Annahme zulässig, dass sich die Kerne hier amitotisch teilen.

Häufiger als auf Schnitten habe ich zweikernige Zellen auf Flächenpräparaten nach Behandlung derselben mit Methylenblau gesehen. In ein bis zwei Fällen habe ich (beim Hasen) dreikernige Zellen gesehen (Fig. IX).

Soviel mir bekannt ist, ist eine Teilung der Epithelzellen und speziell zwei- und dreikerniger Zellen von niemand früher im Epithel des Plexus chorioideus vermerkt worden.

Nerven der Plexus chorioidei.

Nachdem ich mich von der sekretorischen Tätigkeit des den Plexus chorioideus bedeckenden Epithels überzeugt hatte, interessierte mich die Frage über die Ausbreitung der Nerven in diesem Organ. Literaturangaben über diese Nerven sind nur wenige vorhanden; sie geben keine positive Antwort auf die gestellte Frage. In der älteren Arbeit von Benedikt (1874) sind nur einige Hinweise darauf vorhanden, dass in dem Plexus chorioideus des vierten Ventrikels Äste vom Nervus vagus teils mit den Blutgefässen, teils jedoch anscheinend zum Epithel des Plexus verlaufen.

Einige neue Befunde ergaben die Arbeiten von Findlay (1899) und Bochenek (1899). Findlay hat entgegen Bochenek nur vaso-motorische Nervenfasern gesehen, während letzterer beim Frosch in der Paraphyse ein grosses Geflecht auf den Blutgefässen beschreibt, welches Ästchen zum Plexus chorioideus der Seitenventrikel abgibt. Die das Geflecht bildenden Nerven stammen, wie Bochenek nachweisen konnte, aus den die Carotis cerebralis umflechtenden Plexus sympathicus.

Aus dem Mitgeteilten geht hervor, dass noch niemand ausführlich die Nervenverteilung in den Plexus chorioidei selber verfolgt hat, infolgedessen ich mich bemüht habe, diese Frage vermittels einer Färbung der Nerven mit Methylenblau klarzustellen. Ich färbte hierbei folgendermassen: am Gehirn eines frisch getöteten Tieres öffnete ich vorsichtig die Gehirnventrikel. Ich entfernte die überflüssigen Gehirnteile, wobei ich nur diejenigen Gehirnabschnitte unberührt liess, welche dem Plexus chorioideus anliegen; darauf feuchtete ich die Oberfläche des letzteren mit einer geringen Menge einer schwachen Methylenblaulösung ($^1/_8\%$—$^1/_{16}\%$) an, worauf das Präparat in einem Thermostaten auf eine für verschiedene Tiere verschiedene Zeit aufgestellt wurde; von Zeit zu Zeit kontrollierte ich den Verlauf der Färbung unter dem Mikroskop. Ich fixierte die Präparate nach der Färbung in molybdänsaurem Ammonium.

Mein Hauptaugenmerk richtete ich auf das Studium der Nerven des Plexus chorioideus des vierten Ventrikels und der Seitenventrikel. In dem Teil des Plexus chorioideus des dritten Ventrikels, welcher dem Foramen Monroi gegenüber liegt, habe ich ein grosses breitmaschiges Geflecht aus sehr dicken mark-

haltigen und marklosen Nervenfasern gesehen. Im Plexus chorioideus des Seitenventrikels habe ich an verschiedenen Stellen ein breitmaschiges Geflecht aus markhaltigen und marklosen Fasern angetroffen; nirgends waren dieselben jedoch so dick, wie in dem angegebenen Geflecht des dritten Ventrikels. Bisweilen habe ich wahrnehmen können, dass von einem Ast des Geflechts sich feinere Zweige absondern, die ihrerseits in noch feinere zerfielen. Letztere verflechten sich miteinander, wobei das gebildete Geflecht unmittelbar unter dem Epithel des Plexus liegt (Fig. XIII).

In einigen Fällen konnte ich feststellen, dass von einigen Ästchen des subepithelialen Geflechts feine Fädchen abgingen, die auf der Oberfläche der Epithelzellen endigten. Ausser diesem Geflecht werden natürlich stets von ihnen deutlich unterschiedliche Geflechte auf den zahlreichen Blutgefässen angetroffen.

In dem Plexus chorioideus des vierten Ventrikels sah ich den Eintritt dicker Nervenfasern mit der Arteria cerebelli inferior posterior; auch in ihm habe ich wie in dem Plexus der Seitenventrikel häufig zarte subepitheliale Geflechte sowie Geflechte auf den Blutgefässen beobachtet.

Ependym.

Bei der Fixierung ganzer Gehirne kleiner Tiere hatte ich Gelegenheit, auch den Bau des Ependyms des Seitenventrikels kennen zu lernen. Auf derartigen Präparaten konnte ich in den Ependymzellen deutlich sowohl fuchsinophile Granula als auch Vakuolen wahrnehmen. Diese Bilder bestätigen die von Studnička (1900) ausgesprochene Annahme von einer sekretorischen Tätigkeit überhaupt des Ependyms der Gehirnhöhlen.

Ergebnisse.

Das Studium des feineren Baues des den Plexus chorioideus des Seitenventrikels und des vierten Gehirnventrikels bedeckenden Epithels ergibt positive Resultate hinsichtlich der Beteiligung derselben an der Bildung des Liquor cerebrospinalis.

In den ruhenden Drüsenzellen des Plexus chorioideus sowie in den frühen Sekretionsstadien sind Mitochondrien vorhanden, hinsichtlich derer Gründe vorliegen, sie für identisch mit den vegetativen Fäden Altmanns zu halten. In den späteren Sekretionsstadien sind in den Epithelzellen Gebilde sichtbar, die an die Halbmondkörperchen von M. Heidenhain erinnern.

Zahlreiche Nervenfasern bilden im Plexus chorioideus gröbere und feinere Geflechte sowohl auf den Blutgefässen als auch unterhalb des Plexusepithels, wobei vom subepithelialen Geflecht feinste Fädchen abgehen, welche auf der Oberfläche der Epithelzellen endigen.

Die Epithelzellen des Plexus chorioideus enthalten gewöhnlich einen Kern, doch werden auch zwei- und dreikernige Zellen angetroffen, wobei die Teilung des Kerns augenscheinlich durch Amitose erfolgt.

Hinsichtlich der von den Drüsenzellen ausgearbeiteten Produkte gelang es mir nur festzustellen, dass unter ihnen Lecithin vorhanden ist.

Literaturverzeichnis.

Benedikt[1]: Über die Innervation des Plexus chorioideus inferior. Schmidts Jahrbücher, 1874.

Bochenek: Über die Nervendigungen in den Plexus chorioidei des Frosches. Bull. inter. de l'Acad. de Cracovie, Nr. 7, 1899.

Cappelleti[1]: L'ecoulement du liquide cerebrospinal par la fistule cephalorach. en conditions norm. et sous l'influence de quelques medicaments. Arch. Ital. de Biol., Vol. 36, 1901.

Cavazzani[1]: Sur la circulation du liquide cerebro-spinal. Arch. Ital. de Biol., Vol. 18, 1893.

Ciaccio: Über das Vorkommen von Lecithin in den cellularen Entzündungsprodukten und über besondere lipoidbildende Zellen (Lecithinzellen). Zentralbl. Allg. Path., 1909, Bd. 20, Nr. 9.

Champy: A propos de mitochondries des cellules glandulaires et des cellules renales. Comp. rend. de la Société Biol., 1909.

Engel: Über die Sekretionserscheinung in den Zellen der Plexus chorioidei des Menschen. Arch. f. Zellforsch., H. I, 1908.

Fiessinger: Contributions a l'étude des degenerescen. de la cellule hepatique. Comp. rend. d. l. Soc. Biol., 1909.

Findlay: The choroid plexus of the lateral ventricles of the brain. Brain Nr. 86, Vol. 22, 1899.

Francini[1]: Sulla struttura e la funzione dei plessi corioidei. Lo sperimentale., Bd. LXI, 1907.

Galeotti: Studio morfologico e citologico della volta del'diencephalo in acluni vertebrati. Riviste di Patolog. nerv. e ment, 1897.

Derselbe: Über die Granulationen in den Zellen. Int. Monatsschr. f. Anat. u. Phys., Bd. XII, 1895.

Haeckel: Beiträge zur normalen und pathologischen Anatomie der Plexus chorioid. Virchows Arch., Bd. 16, 1859.

Heidenhain: Plasma und Zellen. 1907.

Imamura: Beiträge zur Histologie des Plexus chorioideus des Menschen. Arb. a. d. Neurol. Inst. a. d. Wien. Univ., H. VIII, 1902.

Joschimura: Das histochemische Verhalten des menschlichen Plexus chorioideus. Arb. a. d. Neurol. Inst. a. d. Wien. Univ., Bd. 18, H. I, 1909

Loeper: Sur quelques points de l'histologie normale et pathologique des plexus chorioides de l'homme. Comp. rend. de la Soc. Biol., T. 56, 1904.

Meek: A study of the choroid plexus. Journal of Comparative Neurol. and Psychol., Vol. XVII, Nr. 3, 1907.

Pettit et Girard: Processus secret. dans les cellules de revetement des plexus chor. des vent. lat., consecutives a l'administ. de muscarin et d'éther. Comp. rend. de la Soc. Biol., T. 53, 1901.

Policard: Notes histophysiologiques sur la cellule hepatique. Comp. rend. de la Soc. Biol., 1909.

[1]) Diese Arbeiten waren mir nur in Auszügen bekannt.

Prenant: Les mitochondries et l'ergastoplasme. Journ. de l'Anatom. et de la Phys., Nr. 3, 1910.

Regaud et Mawas: Sur les mitochondries des glandes salivaires chez les mammifères. Comp. rend. de la Soc. Biol., 1909.

Dieselben: Ergastoplasme et mitochondries dans les cellules de la glande sous-maxillaire de l'homme. Comp. rend. de la Soc. Biol., 1909.

Regaud: Participation du chondriome à la formation des grains de ségrégation dans les cellules des tubes contournes du rein. Comp. rend. de la Soc. Biol., 1909.

Schläpfer[1]: Über den Bau und die Funktion der Epithelzellen des Plexus chorioideus Zieglers Beiträge, VII, 1905.

Studnička: Untersuchungen über den Bau des Ependyms der nervösen Zentralorgane. Anat. Hefte, H. XLVIII, 1900.

Erklärung der Abbildungen auf Tafel X.

Fig. 1. Katze. Schnitt durch den Plexus chorioideus des vierten Hirnventrikels. Behandlung nach Altmann. Reichert, homog. Immers. $^1/_{12}$. Okul. Leitz I. Eingeschobener Tubus. Abbildung vergrössert. a = Vakuolen; b = zweikernige Zelle; c = grosses fettähnliches Gebilde; d = zwei Arten von Granula: 1. fuchsinophile, 2. mit Osmiumsäure gefärbte; e = Durchschnitt einer drüsenförmigen Einsenkung des Plexus chorioideus. Sämtliche Zellen enthalten fuchsinophile Zellen in verschiedener Menge.

Fig. 2. Katze. Das den Seitenventrikel bedeckende Epithel. Fixiert in dem modifizierten Gemisch von Altmann. Färbung mit Hämatoxylin nach Heidenhain. Zeiss, Apochromat 1,30, 2 mm. Comp.-Okul. 8. Tubuslänge 160. Mitochondrien sowie eine geringe Menge von Granula sichtbar

Fig. 3. Katze. Seitenventrikel. Fixierung, Färbung und Vergrösserung wie in Fig. 2. In der mittleren Zelle sind Mitochondrien und kleine Granula, in den seitlich gelegenen eine grössere Anzahl von Granula sichtbar.

Fig. 4. Maus. Seitenventrikel. Fixierung und Färbung nach Altmann. Apochromat Zeiss 1,30, 2 mm. Okul. Reichert 4. Tubuslänge 160. Fuchsinophile Körner.

Fig 5. Pferd. Seitenventrikel. Fixierung und Färbung wie in Fig. 4. Zeiss, Apochromat 1,30, 2 mm. Comp.-Okul. 8. Tubuslänge 160. Fuchsinophile Körner; Halbmondkörperchen; Vakuolen; fettähnliche Gebilde.

Fig. 6. Katze. Vierter Ventrikel. Fixierung und Färbung wie in Fig. 2. Apochromat Zeiss 1,30, 2 mm. Comp.-Okul. 8.

Fig. 7. Katze. Seitenventrikel. Behandlung wie in Fig. 2. Zeiss, Apochromat 1,30, 2 mm. Comp.-Okul. 8. Tubuslänge 160.

[1]) Diese Arbeiten waren mir nur in Auszügen bekannt.

Fig. 8. Affe. Seitenventrikel. Fixierung und Färbung nach Altmann. Zeiss, Apochromat 1,30, 2 mm. Comp.-Okul. 12. Tubuslänge 160. Zwei Arten von Granula.

Fig. 9. Affe. Vierter Ventrikel. Behandlung nach Altmann; Tuschzeichnung. Zeiss, Apochromat 1,30, 2 mm. Comp.-Okul. 12. Tubuslänge 160.

Fig. 10. Dasselbe Präparat. Vergrösserung wie in Fig. 7.

Fig. 11. Hase. Seitenventrikel. Oberflächenansicht. Färbung in Methylenblau; fixiert in molybdänsaurem Ammonium. Vergrösserung wie in Fig. 7. a = in Alkohol aufgelöste fettähnliche Gebilde

Fig. 12. Katze. Seitenventrikel. Frisches Gewebe in physiologischer Kochsalzlösung. Sofort nach Eröffnung des Seitenventrikels abgezeichnet. Reichert, homog. Immers. $^1/_{12}$; Okul. 4. a = fettähnliche Gebilde. Überall sind verschieden grosse glänzende Körner sichtbar.

Fig. 13. Pferd. Seitenventrikel. Nervengeflecht im Plexus chorioideus. Gefärbt mit Methylenblau; fixiert in molybdänsaurem Ammonium. Reichert, homog. Immers. $^1/_{12}$; Comp.-Okul. 8. a = Blutgefässe; b = markhaltige Nervenfasern; c = vasomotorische Nervenfasern; d = marklose Nervenfasern. In der Tiefe ist das zarte subepitheliale Geflecht sichtbar.

Betrachtungen über den tatsächlichen Bau und die künstlich hervorgerufenen Deformationen der markhaltigen Nervenfaser.

Von

J. Nageotte.

Hierzu Tafel XI und 4 Textfiguren.

Nichts ist leichter, als künstliche Netze in der Markscheide der Nervenfasern sichtbar werden zu lassen; daher beschäftigen sich seit langem schon die Histologen mit diesen Bildungen. Erst kürzlich hat Nemiloff in zwei seiner Arbeiten sie wieder aufleben lassen, indem er versuchte, ihnen mit Hilfe der Ehrlichschen Methode Beweiskraft zu verleihen.[1])

Ich möchte den Mechanismus beleuchten, der jene Netzbildungen hervorruft und zeigen, wie sie gewöhnlich von wichtigen Veränderungen des Achsenzylinders begleitet sind. Ich dächte, es wäre an der Zeit, diese Artefakte auszuscheiden und eine genaue Beschreibung der Struktur der Nervenfaser, jenes wunderbaren Kraftleiters, zu geben, der man früher oder später das Geheimnis des nervösen Fluidums ablocken wird.

Ich werde zuerst zeigen, wie die Nervenfaser gebildet ist,[2]) wobei ich in allem auf dem Standpunkte objektiver Kritik bleiben werde. Alsdann werde ich auf die Veränderungen der Nervenfasern eingehen. Es wird hier nur von der peripherischen Nervenfaser die Rede sein; die zentrale Nervenfaser weicht in bezug auf die Anordnung ihrer Elemente ein wenig von der peripheren ab, ohne jedoch im Bauprinzip wesentlich verschieden zu sein. Ich habe nur die Nerven der Säugetiere gründlich untersucht —

[1]) Anton Nemiloff: Einige Beobachtungen über den Bau des Nervengewebes bei Ganoiden und Knochenfischen. Teil II: Der Bau der Nervenfasern. Arch. f. mikr. Anat., Band 72, 1908. — Derselbe: Über die Beziehung der sogenannten Zellen der Schwannschen Scheide zum Myelin in den Nervenfasern von Säugetieren. Ibid., Bd. 76, 1910.

[2]) Ausführliche anatomische Einzelheiten, sowie ein Exposé der Fragen, die nicht in den Rahmen dieser Arbeit gehören, findet man in einer Reihe von Mitteilungen (Société de Biologie 1909 et 1910. Academie des Sciences 1910. Comptes rendus de l'Association des Anatomistes 12 e réunion. Bruxelles 1910.)

aber ich habe mich davon überzeugen können, dass, abgesehen von der Zahl der Schwannschen Zellen, kaum ein Unterschied zwischen den Nerven der Fische und denen der höheren Säugetiere besteht: in diesem Punkte stimme ich durchaus mit Nemiloff überein.

I. Die tatsächliche Struktur der markhaltigen Nervenfaser.

Die nebenstehende schematische Darstellung (S. 247) fasst zusammen, was ich in bezug auf die markhaltige Faser in Erfahrung gebracht habe. Trotz ihres schematischen Charakters ist sie mit dem Bestreben, die Formen und tatsächlichen Verhältnisse im ganzen wie im einzelnen genau innezuhalten, hergestellt. Es finden sich auf dieser Zeichnung Linien, deren Genauigkeit als absolut sicher gelten darf und andere, die nur als wahrscheinlich bestehende anzusehen sind; erstere sind diejenigen, die auf Grund wiederholter Beobachtungen an der überlebenden Nervenfaser ohne Einwirkung eines Fixierungsmittels festgestellt wurden; letztere sind diejenigen, welche die für histologische Untersuchungen angewandten technischen Verfahren ergaben; selbst zahlreiche, verschiedene und zusammenlaufende technische Verfahren können nur zu Resultaten führen, die man nicht anders als wahrscheinliche und annähernd richtige bezeichnen darf.

a) Morphologie der markhaltigen Nervenfaser in den interannulären Segmenten.

Die allgemeine Form der Faser, ihrer Einschnürungen und Einkerbungen ergibt sich aus der Untersuchung eines gleich nach seiner Entnahme in einer adäquaten Flüssigkeit (humor aqueus, Blutserum, 1% Kochsalzlösung, Lösung von zitronensaurem Natron von gleichem osmotischem Druck [$\triangle = -0{,}55$)], dissoziierten Nerven. Wenn man vorsichtig zu Wege geht, über eine gute Objektivlinse verfügt und die Beleuchtung sorgfältig reguliert, dann sieht man diejenigen Fasern, die von den Zufällen der Zerfaserung verschont geblieben sind, sich in einer Reinheit der Linien und Beständigkeit der Form darstellen, die von der Treue der erhaltenen Bilder zeugen. Es genügt einmal eine unberührte Faser gesehen zu haben, um zu verstehen, dass kein Artefakt diesen zarten Kristallzylinder herzustellen vermöchte, der als die primitive Form erscheint, aus der die ganze Reihe der

traumatischen Veränderungen entspringt, die man auf dem übrigen Teil des Präparates beobachten kann.

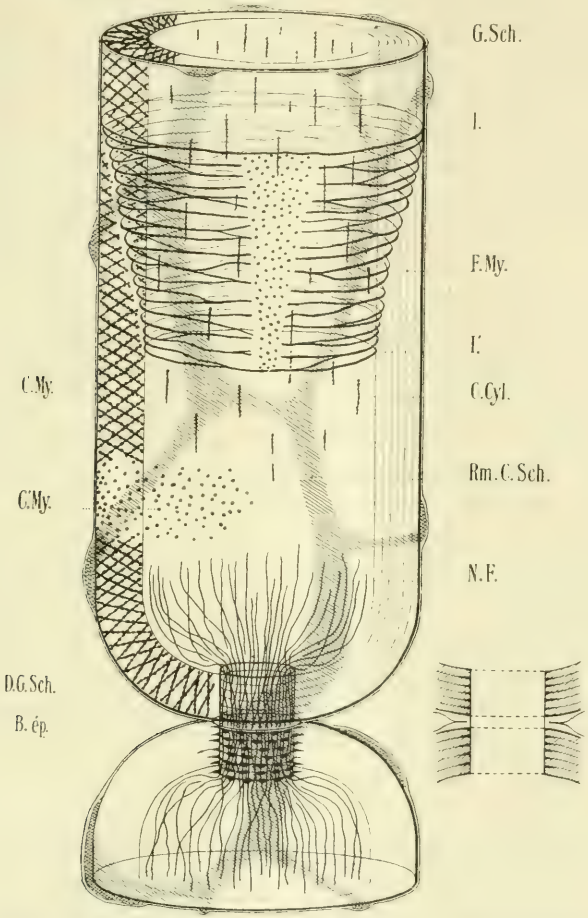

Fig. 1. Graphisch perspektivische Darstellung einer markhaltigen Nervenfaser. Daneben rechts der Schnürring im Längsschnitt gesehen. F. My. = Myelinblätter; C. My. = Chondriomiten der Markscheide; C'. My. = Die von den Chondriomiten auf der Oberfläche der Scheide gebildete Zeichnung; B. ép. = Bracelet épineux (die Stacheln sind nur in der unteren Hälfte dargestellt); C. Cyl. = Chondriomiten des Achsenzylinders; I. I'. = Schmidt-Lantermansche Einkerbung, enthaltend das Rezzonicosche Gerüst und Körner (diese letzten nur auf einem Teil ihrer Ausdehnung dargestellt); G. Sch. = Schwannsche Scheide; D. G. Sch. = Blende der Schwannschen Scheide; Rm. C. Sch. = Protoplasmatisches marginales Netz der Schwannschen Zelle; N. F. = Neurofibrillen.

Man erkennt, dass der Achsenzylinder enorm ist im Verhältnis zu dem Fortsatze des Zellkörpers, aus dem er hervorgegangen ist; ferner, dass die Markscheide in der ganzen Ausdehnung ein und derselben Faser eine durchaus gleichförmige Dicke besitzt, die kaum ein Drittel vom Durchmesser des Achsenzylinders beträgt; bei den meisten Fasern ist das Verhältnis sogar bedeutend geringer: $^1/_4$, $^1/_5$, $^1/_6$, ja noch weniger. Die Abplattung der Faser durch den Druck des Deckglases kann allerdings den Achsenzylinder umfangreicher erscheinen lassen, als er ist. Dieses ist Ursache von Irrtümern, die jedoch minimal sind, wenn man sich an diejenigen Fasern hält, deren Kaliber auf einer gewissen Strecke sich merklich gleich bleibt. Sobald also die Markscheide eine Dicke annimmt, die derjenigen des Achsenzylinderdurchmessers gleich oder ihr überlegen ist, kann man getrost behaupten, dass ein Artefakt vorliegt. Wollte man solche Bilder als der Wirklichkeit entsprechend auffassen, so hiesse das einen groben Irrtum begehen, der viele andere nach sich zieht, wie wir weiterhin sehen werden.

Bei der Zerfaserung frischer Nerven sieht man auch sehr gut die Chondriomiten des Achsenzylinders. Doch scheinen hier im Gegensatz zu dem, was von anderer Seite behauptet wird, die Neurofibrillen selbst mit Hilfe von Belichtung auf dunklem Grunde (Paraboloid-Hohlspiegel von Siedentopf) nicht sichtbar zu werden — ausgenommen vielleicht unter gewissen physiologischen Bedingungen.

Blättrige Struktur der Markscheide.

Wenn wir einen Augenblick die normalen Bilder verlassen, um die traumatischen Artefakte zu betrachten, so sehen wir, dass sich die Substanz der Nervenscheide bei leichter Verletzung in äusserst dünne Lamellen spaltet. Diese Gebilde sind seit langem bekannt, sind aber oft falsch gedeutet worden. Manche Autoren beschreiben Fäden, die in Wirklichkeit nur optische Schnitte von dünnen Lamellen sind; es bilden sich bei den verschiedenen Arten von Veränderungen der Nervenscheide keinerlei Fäden, die Lamellen trennen sich vielmehr indem sie vielerlei Windungen beschreiben und so jede für sich allein sichtbar wird. Die Spaltung beginnt mit den Schmidt-Lantermanschen Einkerbungen und gibt über den schon Mauthner bekannten

blättrigen Bau des Myelins wertvolle Aufschlüsse, die durch verschiedene andere Tatsachen bestätigt werden. Da dieses ein für die Physiker äusserst interessanter Punkt ist, will ich etwas länger dabei verweilen. Man kann diese Struktur sehr leicht auf Querschnitten von Nerven sichtbar werden lassen; es genügt, die Nerven einen Tag in Kaliumbichromat mit 2,5% Essigsäure zu fixieren und sie mit Eisenhämatoxylin zu färben. Man bemerkt alsdann ein Quellen des Myelins, das um so stärker ist, je grösser der Zusatz an Essigsäure ist, und das von einem entsprechenden Schrumpfen des Achsenzylinders begleitet wird, der auf dem Schnitt ein sternförmiges Aussehen annimmt. Das Quellen der Scheide wird durch das Auseinandertreten der Blätter verursacht, die sich wunderbar schön, in Form von sechs bis sieben konzentrischen Kreisen darstellen. Ein sternförmiges Gebilde, das vom Achsenzylinder ausgeht, durchschneidet diese Kreise und bringt eine Zeichnung hervor, die einem Spinngewebe oder dem Querschnitt eines Baumstammes gleicht. Wir werden weiterhin sehen, dass diese strahlenförmig angeordneten Bahnen aus Protoplasma bestehen, das sich direkt auf den Achsenzylinder fortsetzend die unzähligen Chondromiten der Markscheide enthält. Je nachdem nur Kaliumbichromat mit Essigsäure verwendet wird oder der Fixierung ein mehr oder weniger langes Verweilen in einfachem Kaliumbichromat folgt, werden entweder die protoplasmatischen Linien oder die Kreise des Myelins besser zum Vorschein kommen. (Photo. 20 und 23 der Taf. XI).

Diese Zerlegung der Markscheide durch Kaliumbichromat mit Essigsäure zeigt also, ebenso wie die Dissoziation im frischen Zustande, den blättrigen Bau der Markscheide. Sie spaltet diese aber in eine viel geringere Anzahl von Blättern. Da die Zahl der so sichtbar werdenden Blätter sich ziemlich gleich bleibt (ich habe nur die gröbsten Fasern im Auge) und ihre Dicke gleich ist, so denke ich, dass jedes von ihnen aus der Verlötung einer bestimmten Anzahl feinerer, elementarer Lamellen besteht; die Leichtigkeit, mit der sie sich trennen, lässt mich annehmen, dass sie im lebenden Zustande durch äusserst feine Schichten einer Substanz voneinander isoliert sind, die nur zu quellen braucht, um die beobachteten Wirkungen hervorzurufen.

Man könnte vermuten, dass die so erscheinenden Kreise nicht das Myelin selbst, sondern gerade diese hypothetische

Substanz darstellen, die zwischen den Blättern des Myelins eingelagert zu sein scheint. Aus verschiedenen Gründen halte ich letztere Annahme nicht für richtig. Übrigens ist dies aber durchaus unwichtig; in jedem Falle ist das physikalische Resultat dasselbe:

Die Nervenscheide ist wie ein Kondensator gebaut.

Um einen solchen Bau besser zu verstehen, bringe man auf chemischem Wege gewonnenes, in Alkohol gelöstes reines Myelin in Wasser und untersuche die Mischung unter dem Mikroskop. Diese Substanz lagert sich in Gestalt von Hohlkugeln ab, von denen Hohlzylinder ausgehen, die wirklichen Nervenschläuchen zum Verwechseln ähnlich sehen. In jedem der erhaltenen Bilder sind die Wände wie die Scheide der Nervenfaser an jedem ihrer Punkte von gleicher Dicke, sie besitzen dasselbe glänzende Aussehen und doppelte Lichtbrechung. Meist sieht man sehr deutlich, dass diese Wände Streifungen zeigen und sogar eine viel deutlichere blättrige Struktur besitzen als die Scheide der Nervenfaser, da sie ohne Hilfe von Dissoziation erscheint.

Die chemische Substanz, die man Myelin nennt, besitzt also die Eigenschaft, sich in Lamellen anzuordnen, wenn sie durch ein auflösendes Reagens wie Alkohol flüssig gemacht ist und durch Zusatz von Wasser in den Zustand grosser Zerteilung gebracht wird. Diese Eigenschaft macht es zu einem flüssigen Kristalle, was man an seiner doppelten Lichtbrechung erkennt. Das Experiment zeigt, dass die sich so bildenden Lamellensysteme sich so viel man will auseinander ziehen lassen, aber nicht wieder zusammengehen. Da sie jeder Elastizität bar sind, behalten sie die einmal angenommenen Dimensionen; wir werden später diesen Mangel an Elastizität bei den Veränderungen der Markscheide unter dem Einfluss von Verletzungen näher betrachten. Eine Folge dieser physikalischen Eigentümlichkeiten ist die Beständigkeit der Bildungen in Gestalt von Hohlzylindern, trotzdem die flüssige Natur der Substanz das Bestreben zeigen müsste, eine sphärische Gestalt anzunehmen. Da die Zylinder nun aber geschlossen und ihre Kapazität begrenzt ist, könnte eine solche Umwandlung nur dank einer Zusammenziehung der Wände, begleitet von einer Verdickung der Lamellen zustande kommen,

was mir unter den gegebenen Bedingungen des Experiments nicht möglich scheint. Dies alles zeigt, dass in der Myelin gewisse Kräfte vorhanden sind, die teils als Antagonisten der oberflächlichen Spannung wirken.

Die Umbildung des Zylinders in Kugeln kann also nur durch Segmentierung stattfinden, wenn die Zylinder lang genug sind, und das findet in der Tat bei der Wallerschen Entartung statt, wenn der Achsenzylinder zerfällt. Die Konsistenz des normalen Zylinders genügt, um diese Neigung zur Segmentierung zu verhindern, die sich im Beginn der Wallerschen Entartung oder bei eben ausgeschnittenen Nerven durch eine rosenkranzförmige Bildung äussert, die den Anfang eines Zerfalls des Zylinders andeutet.

Die Markscheide der lebenden Faser bleibt also im Gleichgewicht in ihrer zylindrischen Form, ohne dass man irgend einen Stützapparat für sie anzunehmen brauchte. Der gegenseitige Druck der Fasern im Nerven kann nur dazu beitragen, dieses Gleichgewicht aufrecht zu erhalten. Selbstverständlich kann aber dieser ganze Bau, der auf dem Spiel der molekulären Kräfte beruht, nur in den Grenzen der gewöhnlichen Dimensionen der Nervenfasern stabil bleiben.

b) Die Ranvierschen Schnürringe und die Doubles bracelets épineux.

Die Morphologie der Schnürringe beruht natürlich auf dem blättrigen Bau des Myelins und darum verweise ich an dieser Stelle darauf. Mein Schema, die Textfig. 2 und die Fig. 1—14 der Taf. XI zeigen, wie die Scheide sich am äussersten Ende jedes Segments umbiegt, indem sie einen regulären Bogen beschreibt, um sich senkrecht zu dem Achsenzylinder zu stellen, und nun den verengten Teil desselben ringförmig zu umgeben. Auf diesem ganzen Wege behält die Scheide ihre unveränderte Dicke; da der Teil des Achsenzylinders, auf dem sie endet, ebenfalls genau zylindrisch ist, so setzt sich also im normalen Schnitte die Markscheide auf dem Achsenzylinder fest, und zwar so, dass jedes Blatt der Scheide mit seinem Rande dem Achsenzylinder anhaftet. Alle Flächen haben hier eine geometrische Form und die Winkel sind scharf ausspringend, weil die Elementarlamellen der Markscheide alle in derselben Höhe durchschnitten sind.

Man hat viel über die Morphologie dieses Teiles der Nervenfaser gestritten und scheint im allgemeinen der von Nemiloff vertretenen Meinung beizustimmen: Der Achsenzylinder behalte

Fig. 2. Ranvier sche Schnürringe. N. ischiadicus des Kaninchens; die Fasern wurden unter den gröbsten ausgewählt. Vergrösserung 1150. Apochromat 2 mm, Apert. 1,40, Comp.-Okul. 4, Zeiss. (Die photographischen Negative wurden mit 650 Durchmesser hergestellt.) a und b = frische Nerven, dissoziiert in einer isotonischen Lösung von zitronensaurem Natron. Man bemerkt die regelmässig zylindrische Form des engen Teils des Achsenzylinders und das Fehlen von renflements biconiques; die Regelmässigkeit der Kurven, welche die gegeneinander lehnenden Myelinkuppeln beschreiben; die scharfen Winkel, die die beiden Oberflächen dieser Kuppeln mit der zylindrischen Wand des sie durchschneidenden Kanals bilden; endlich die feine Querstreifung dieser Wand. c = ein in Laguesse scher Flüssigkeit J fixierter Nerv, mit Säurefuchsin gefärbt (Paraffinschnitt). Man sieht den „cylindre de renforcement de la gaine du cylindraxe" sich ohne Unterbrechung auf der ganzen Länge des engen Teils des Achsenzylinders hinziehen. Die Markscheide ist auf der Höhe ihrer Einfügung in den engen Teil des Achsenzylinders etwas verdickt, infolge einer an dieser Stelle stattfindenden Spaltung in Lamellen, die in der Figur nicht deutlich zu sehen ist; im übrigen Teil ihres Verlaufes hat die Scheide wie auch der Achsenzylinder an Dicke verloren. d = ein Nerv, der 14 Tage lang in 5% Kaliumbichromat im Wärmeschranke fixiert und mit Säurefuchsin nach Altmann gefärbt wurde (Paraffin-Schnitt). Double bracelet épineux, diskontinuierliche Bildung; Stacheln von verschiedener Länge. Der Achsenzylinder ist nicht sichtbar. Man sieht, die Faser seitlich begrenzend, die Balken des „réseau protoplasmique marginal" der Schwann schen Zelle.

sein Volumen auf der Höhe des Schnürringes. Ich werde weiterhin darlegen, auf welche Artefakte und physiologische Besonderheiten dieser Irrtum sich gründet.

Es genügt, einmal einen intakten Schnürring an einer durchaus frischen Nervenfaser beobachtet zu haben, was allerdings ziemlich schwer ist, um über diesen Punkt ins Klare zu kommen.[1])

Das Studium der traumatischen Veränderungen der Schnürring-Partie ist gleichfalls lehrreich; es gestattet ein deutliches Erkennen der Insertion einer jeden durch Spaltung isolierten Marklamelle auf den verengten Teil des Achsenzylinders. Ja, gerade unter diesem mehr oder weniger deutlich ausgeprägten Bilde stellte sich die grosse Mehrzahl der Schnürringe selbst in den am besten gelungenen Dissoziationen dar. Die Empfindlichkeit dieser Teile ist so gross, dass man nur ausnahmsweise im überlebenden Nerven einen ganz intakten Schnürring findet; das, was man gewöhnlich sieht, sind Schnürringe, von denen nur die Hälfte oder ein Viertel ihren normalen Bau bewahrt haben, sowie die meisten der von mir photographierten. Es kann jedoch über die tatsächliche Gestalt der Schnürringe kein Zweifel bestehen, höchstens könnte man über den genauen Abstand zwischen den zwei Myelinkuppeln streiten; sehr oft erscheint dieses infolge der erlittenen Zerrungen übertrieben. Indem ich mich auf diejenigen Bilder stütze, die mir am wenigsten deformiert schienen, glaube ich annehmen zu dürfen, dass sie ungefähr den vierten Teil der Dicke der Markscheide beträgt: das ungefähr zeigen die Präparate,

[1]) Das technische Verfahren, welches mir die besten Resultate gegeben hat, ist folgendes: Bei einem jungen Kaninchen, das durch Verbluten getötet wurde, legt man den Ischiadicus sorgfältig bloss, schneidet dann mit der Spitze eines haarscharfen Seziermessers den N. tibialis int. der Länge nach auf, durchschneidet den Ischiadicus mit der Schere und isoliert ein Fragment von 5—6 mm, das man in einem Tropfen physiologischer Kochsalzlösung oder besser in einer Lösung von zitronensaurem Natron von gleichem osmotischem Druck auf den Objektträger bringt. Mit Hilfe von Nadeln befreit man dieses Fragment von seiner zuvor geöffneten Scheide, wobei man jede Zerrung sorgfältig vermeidet; es bleibt ein Nervenzylinder, der unter dem Druck des Deckglases platt gedrückt wird. Die Bündel der Wurzeln der Spinalnerven haben entgegen aller meiner Erwartung keine so guten Resultate gegeben. Dünne Membranen, deren Studium oft anempfohlen wurde, in der Absicht, jede traumatische Veränderung zu vermeiden, enthalten zu feine Nervenfasern, als dass man die Morphologie der Schnürringe an ihnen analysieren könnte; das beweist die Tatsache, dass keiner der Autoren, die dieses Verfahren angewendet haben, die wesentlichen Punkte des Aufbaus dieses Teiles gesehen haben.

auf denen die „bracelets“ nach Fixierung in Kaliumbichromat, mit Säurefuchsin nach Altmann oder frisch nach Ehrlich-Bethe gefärbt sind. Übrigens wird diese Entfernung zwischen den Kuppeln je nach dem Spannungsgrad des Nerven verschieden sein.

Mehrere Reagentien gestatten die Gestalt der Schnürringe wenigstens in ihren Hauptlinien zu erhalten: Osmiumsäure, besonders Osmiumchromsäure und die Laguessesche Flüssigkeit J; man darf aber die Nerven nicht spannen, wie man es gewöhnlich tut: Die Längsschnitte solcher Stücke präsentieren sich zwar lange nicht so schön, man vermeidet jedoch die Zerrungen, die beim Fixieren eintreten können und eine verhängnisvolle Wirkung auf die Schnürringe ausüben. Natürlich leidet die Sauberkeit der Linien und an die Stelle der geometrischen Kurven treten mehr oder weniger eckige Konturen. Endlich darf man nicht vergessen, dass selbst in den besten Präparaten nur eine sehr geringe Anzahl gut fixierter Schnürringe sich vorfindet (Textfig. 2, c).

Der verjüngte Teil des Achsenzylinders, der — ich wiederhole es — durchaus zylindrisch ist und, wenn intakt, keine Spur von doppelkegelförmiger Verdickung zeigt, bildet also den Schlussstein für das Gewölbe der Markscheide. Der Kontakt wird hergestellt mit Hilfe eines merkwürdigen Gebildes, das ich im vorigen Jahre beschrieben habe: es ist das „Double bracelet épineux“. Die Struktur desselben ist kompliziert, es besteht 1. aus einer nicht unterbrochenen zylindrischen Scheide, die den Achsenzylinder in Höhe des Schnürringes umgibt und die ich „cylindre de renforcement de la gaine du cylindraxe“ genannt habe; 2. aus einer Serie kreisrunder Kämme („crêtes“), fünf oder sechs für jede Hälfte; 3. aus den auf diesen Kämmen sitzenden Stacheln. Von alledem sieht man im frischen Zustand nur die kreisrunden Kämme, die in Gestalt einer feinen Streifung auf der Innenseite des zylindrischen Kanals erscheinen, der durch die Durchbohrung der Markscheide seitens des verjüngten Teiles des Achsenzylinders entstanden ist (Fig. 2a und b, Phot. 4 der Taf. XI). Dieses genügt, um die Gewissheit zu haben, dass die „bracelets“ im lebenden Zustande vorhanden sind und im allgemeinen eine Form haben, die grosse Ähnlichkeit mit derjenigen besitzt, die wir sehen, wenn man sie elektiv färbt.

Dagegen werde ich mich wohl hüten, zu behaupten, dass in Wirklichkeit solche Stacheln existieren, wie wir sie in den

Präparaten zu sehen bekommen. Gewiss existiert da aber eine Substanz, die sich von allen benachbarten unterscheidet. Wenn man nämlich einen Nerven eine Zeitlang — vielleicht eine Woche, in Kaliumbichromat fixiert, dann erscheint die Markscheide mit den Resten der Chondriome angefüllt, die zumeist stark verändert sind. Diese Reste, die sich lebhaft färben und eine Art Netz bilden, ähnlich dem Protoplasmagerüst Nemiloffs, verdecken zum Teil die „Doubles bracelets epineux". Hat man dagegen die Nerven zwei Wochen lang in Doppelchromsaurem Kali gelassen, dann färben sich die Chondriomreste kaum und die bracelets wie auch die Körner der Schmidt-Lantermanschen Einkerbungen treten prächtig gefärbt hervor: ein längeres Verweilen nimmt diesen beiden Organiten die Möglichkeit sich zu färben. Die bracelets bestehen also aus einer Substanz, deren Färbung eine andere Zeitdauer erfordert als die der Chondriome.

Hätte Nemiloff das von mir angegebene Verfahren angewandt, so hätte er sicher nicht so leichthin behauptet, dass sie durch ich weiss nicht welches Artefakt entstehen. Sein Irrtum ist um so weniger verständlich, als die „bracelets" sehr gut nach Ehrlich gefärbt werden können (Textfig. 3, Phot. 21 b., c., d., Taf. XI). Allerdings ist es sehr schwierig, sie intakt zu erhalten, wegen der Manipulationen, denen der frische Nerv bei dem Ehrlichschen Verfahren unterworfen ist. Bald sind sie allein, bald zusammen mit dem Achsenzylinder gefärbt, niemals aber habe ich gleichzeitig mit ihnen Fetzen von Protoplasma gefärbt gesehen. Die Art und Weise des Färbens ist verschieden. Man kann einfach eine dünne zylindrische Scheide haben, die den verjüngten Teil des Achsenzylinders umhüllt, oder dieselbe Scheide mit parallelen Kreisen, oder endlich eine vollständige Bildung mit Stacheln. Im letzteren Falle aber schlägt sich das Blau in solcher Menge nieder, dass alle Einzelheiten sich in der Trübung der gesamten Bildung verlieren und dass die Trennung, die zwischen den beiden Hälften des bracelet besteht, kaum sichtbar wird. Es kommt vor, dass nur eine Hälfte sich färbt, während die andere vollkommen unsichtbar bleibt (Fig. 3, f).

Sehr oft werden die Bilder durch Läsionen verändert. Die bracelets können in einen langen gleichförmigen Streifen verwandelt werden, der sich am Achsenzylinder entlang zieht. Eine

interessante Veränderung erscheint aber unter dem Einfluss nicht so starker Verletzungen: zuerst können die zwei Hälften weit auseinander klaffen (Phot. 21, d); oft ist die Bildung durch Zerrung dissoziiert und man sieht eine Serie von Kreisen, die sich in drei bis vier voneinander getrennten Ringen zusammenschliessen (Fig. 3, e., g.), einer dieser Ringe kann schräg stehen und in einem Punkte dem darüber liegenden Ringe, in einem diametral gegenüberliegenden Punkte dem unter ihm befindlichen Ringe anliegen. Alle diese Besonderheiten sind leicht zu ver-

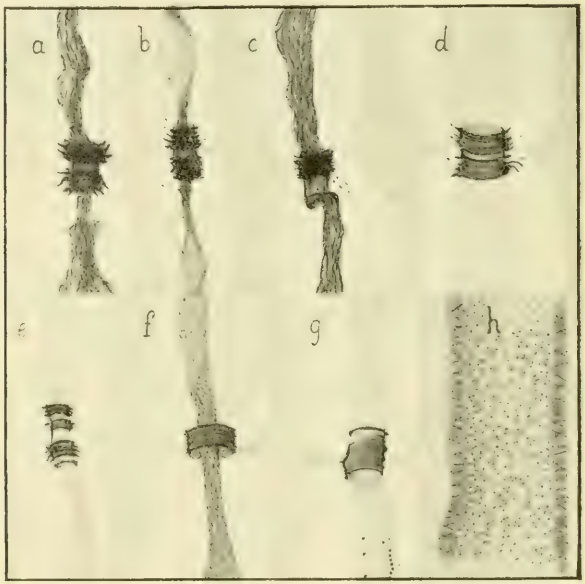

Fig. 3. Fasern von der Cauda equina des Meerschweinchens, mit Methylenblau nach Ehrlich-Bethe gefärbt. Apochromat 2 mm, Apert. 1,40, Comp.-Okul. 8, Zeiss. Camera lucida. Vergrösserung 1350. a—d = verschiedene Bilder von „Doubles bracelets épineux", wenn sie nicht traumatisch verändert sind; e und g = Veränderungen infolge von Spalten des Myelin in Lamellen; bei f hat sich nur eine Hälfte des bracelet gefärbt; h = eine Nervenfaser, wo das Chondriom der Markscheide gefärbt ist; man bemerkt die Dicke des Achsenzylinders (vielleicht etwas übertrieben durch einen gewissen Grad der Abplattung der Faser beim Präparieren), die Regelmässigkeit der Konturen und die Dünne der Markscheide. Die Chondriomiten sind an den Rändern der Faser dargestellt wie sie auf dem optischen axialen Schnitt erscheinen; im übrigen Teil der Faser wurden sie so gezeichnet, wie man sie bei Einstellung auf die Oberfläche sieht.

stehen, wenn man die Bildung kennt. Ein Blick auf die Reihe der traumatischen Spaltungen des Myelins an diesem Punkte genügt, um auf die Erklärung hingeführt zu werden, die man diesen Abweichungen im Aussehen der bracelets geben muss (Phot. 3—14 der Taf. XI).

Alles in allem gibt die Ehrlichsche Methode interessante Resultate in bezug auf das Studium der Doubles bracelets épineux: sie trägt zur Erbringung des Beweises bei, dass hier eine besondere Substanz vorhanden ist, fähig sich elektiv zu färben, selbst wenn ihre Gestalt eine Veränderung erlitt; sie zeigt auch, dass die Substanz wohl kaum dem Achsenzylinder anliegt, denn oft sieht man diesen, sehr geschrumpft, hineingleiten in die zu weiten bracelets, die sich von ihm getrennt und ihre ursprünglichen Dimensionen und ihre Form behalten haben; aber die durch das Methylenblau gegebenen Bilder sind infolge der Bedingungen, unter denen es angewandt wird, nicht so regelmässig und nicht so genau, wie diejenigen, welche man nach der Altmannschen Methode nach Fixierung mit Kaliumbichromat erhält.

Ich gehe hier nicht auf die Lage der Neurofibrillen in der Höhe der Schnürringe ein; ich habe feststellen können, dass sie dieselben durchschneiden, ohne eine andere Veränderung als ein durch die Verjüngung des Achsenzylinders bedingtes Zusammenrücken zu erleiden. Die interfibrilläre Substanz erleidet keine Unterbrechung: die einzige Substanz, die in dem verengten Teil des Achsenzylinders fehlt, ist die Flüssigkeit, die das physiologische Ödem der interannulären Segmente verursacht; ist diese Flüssigkeit ausgeflossen, dann nimmt der Achsenzylinder überall den Durchmesser an, den er normaler Weise beim passieren der Schnürringe besitzt.

Die Morphologie der Schnürringe wird vervollständigt durch die besondere Anordnung, welche die Schwannsche Scheide auf dieser Höhe annimmt. Diese Scheide folgt dem Myelin getreulich bis in die Nähe des Achsenzylinders, dann schlägt sie sich um und begibt sich zu dem Myelin des benachbarten Segments. Da die beiden Segmente der Markscheide an dem Punkte, wo sie sich an den Achsenzylinder ansetzen, einander sehr nahe sind, nimmt die Schwannsche Scheide die Form an, die ein elastischer Schlauch haben würde, den man umschnürt hätte und es erscheint eine Blende in der Höhlung des Achsenzylinders. Diese Blende,

bestehend aus zwei Schichten, durch deren enge Öffnung der Achsenzylinder geht, habe ich in einer anderen Arbeit näher beschrieben; ich will hier nicht weiter darauf zurückkommen und nur daran erinnern, wie wenig Raum hier für die Ranviersche Verwachsungsscheibe (disque de soudure), die Schiefferdeckersche Zwischenscheibe, den Zwischenring Nemiloffs, übrig bleibt. Ich habe keine Gelegenheit gehabt, diesen Ring nach der Ehrlichschen Methode zu beobachten, aber ich kenne ihn aus den metallischen Niederschlägen, die bei Behandlung mit Höllenstein sich darauf festsetzen und ihm ein so übertriebenes Volumen geben.

Warum schlägt sich das Silber in solcher Menge in Form eines bisweilen hohl erscheinenden Ringes nieder? Ich wüsste es nicht zu sagen; doch kann ich behaupten, dass im lebenden Zustand hier kein Platz für eine so voluminöse Bildung vorhanden ist. Es sind also diese Bildungen, die nach Nemiloff in den mit Methylenblau hergestellten Präparaten wieder erscheinen, zum grossen Teil durch die technische Behandlung erzeugte Kunstprodukte.

Ist der Raum zwischen der Öffnung der Blende und dem Achsenzylinder sehr klein, so befindet sich jedoch oberhalb der Scheide, wie Fig. 1 (rechts) schematisch darstellt, ein ziemlich grosser leerer Raum zwischen der Schwannschen Scheide und dem Myelin. Dieser Raum wird durch ein unregelmässig geformtes Stück Protoplasma ausgefüllt, welches sich ohne Unterbrechung in die Gerüstfäden fortsetzt, denen ich den Namen „réseau protoplasmique marginal de la cellule de Schwann" gegeben habe.

c) Die Schmidt-Lantermanschen Einkerbungen, ihre körnige Struktur und das Rezzonicosche Gerüst.

Das tatsächliche Vorhandensein der Schmidt-Lantermanschen Kerbungen, deren Morphologie sehr leicht am frischen Nerven sich studieren lässt, unterliegt keinem Zweifel mehr: nicht so ihr Inhalt, der nur mit Hilfe von Reagentien sichtbar wird.

Die von mir beschriebene Körnelung wird durch eine einzige Behandlungsmethode, Fixierung mit Chromsäure, sichtbar. Die ihr zugrunde liegende Substanz existiert sicher. Aber nimmt sie in Wirklichkeit die Form von Körnchen an, und unterscheidet sie sich überhaupt von der Substanz der Rezzonicoschen Fäden? Niemand vermag es zu sagen, einstweilen muss man sich mit der Beschreibung der Befunde begnügen.

Die Rezzonicoschen Fäden dagegen werden nach vier Methoden gefärbt. 1. Behandlung mit Silber, durch die sie zuerst gesehen wurden; 2. Fixierung mit Laguessescher Flüssigkeit J, nach welcher wir sie in saurem Fuchsin in einer Form, die Fig. 1 genau wiedergibt, färben konnten. 3. Fixierung durch Kaliumbichromat mit Essigsäure, gleichfalls mit Färbung durch Säurefuchsin; 4. endlich durch Osmiumsäure. Durch letztere habe ich sie kürzlich in Form von Fäden, die kaum dunkler waren, als der Rest der Faser, sehen können. Bei dieser Behandlung zeigen sie die gleiche Anordnung wie bei Fixierung durch Laguessesche Flüssigkeit J. Golgi und seine Schülerin G. Cattani sagen, dass sie dieselben bei allen gebräuchlichen Färbungen und bei Behandlung mit Osmiumsäure gesehen haben; die von ihnen gegebenen Beschreibungen und Abbildungen lassen mich jedoch vermuten, dass sie in Wirklichkeit nur die von den abgespaltenen Myelin-Lamellen auf der Höhe der veränderten Einkerbungen gebildeten Zeichnungen gesehen haben.

Vielleicht muss man zu diesen vier Techniken noch die Behandlung nach R. Cajal mit salpetersaurem Silber hinzufügen, wenn ich Fig. 14 der Taf. XXI dieses Archiv Bd. LXXII richtig verstehe, wo Nemiloff eine Struktur darstellt, die den Rezzonicoschen Fäden ähnelt; übrigens deutet genannter Autor sie nicht in diesem Sinne. Jedenfalls wäre es interessant, diesen Punkt klar zu stellen.

d) Das Protoplasma der Markscheide und ihre Mitochondrien.

Hier kommen wir auf ein Gebiet, das ganz dem Bereich der technischen Verfahren und Färbemittel angehört. Die beobachteten Bilder beruhen auf keinem Befund im frischen Zustande und können nur mit Hilfe von Kenntnissen aus der allgemeinen Zellenlehre diskutiert werden. Gewiss kann man durch eine Reihe zusammenstellender Vergleichungen von den Mitochondrien der Markscheide bis zu denen der Geschlechtszellen und Protozoen fortschreiten, die ihrerseits direkt sichtbar sind; aber ich verschweige es nicht, dass hier, wie überhaupt bei den meisten Fragen auf dem Gebiet der Zellenlehre, ein gewisses Maß von Auslegung mitspielt, das zu allen möglichen Diskussionen Anlass geben kann. Eines der Argumente zugunsten der An-

nahme, dass die von unseren Techniken gegebenen Bilder in Wirklichkeit existieren, ist folgendes: Das Chondriom des Achsenzylinders und das der Neurogliazelle (F. Bollscher Reif) erscheinen bei entsprechender Behandlung so, wie man sie ohne Färbung, im frischen Zustande sieht.

Das Myelin lässt im frischen Zustande, ausgenommen eine sehr leichte Längsstreifung, keine Struktur sehen. Diese Längsstreifung erscheint bei gewissen Belichtungen auf optischen Axial-Schnitten und steht aller Wahrscheinlichkeit nach mit dem blättrigen Bau in Beziehung. Einmal glaubte ich mit Hilfe des Paraboloidhohlspiegels eine doppelte Schrägstreifung zu sehen, die das Aussehen der Mitochondrien zeigte. Diese Bilder habe ich aber später nicht wiederfinden können und denke, dass sie von den Diffraktionsstreifen herrührten. Es wäre interessant, die Photographie mit ultravioletten Strahlen zu versuchen, die ich noch nicht vornehmen konnte.

Mit diesem Vorbehalt und nachdem so der Grad des Vertrauens, das man dem protoplasmatischen Bau der Markscheide schenken darf, bestimmt ist, werde ich in Kürze angeben, was man beobachtet.

Auf Fig. 23 der Taf. XI erscheint die Markscheide, wie wir es gesehen haben, durch das regelmässige Auseinandertreiben ihrer Blätter gequollen, während der Achsenzylinder zusammengeschrumpft ist und verloren hat, was die Scheide gewonnen. Vom Achsenzylinder, der ein sternförmiges Aussehen bekommen hat, gehen zahlreiche Fortsätze aus, die sich verzweigen und sich an der Peripherie festsetzen, indem sie die Myelinblätter durchschneiden und mit ihnen ein wahres Spinnengewebe bilden. Alle diese Trabekeln sind augenscheinlich infolge des Quellens der Scheide sehr deformiert, aber alles spricht dafür, dass diese Deformation systematisch ist und sich auf ein Ausziehen in einer einzigen Richtung beschränkt. Sie liegen dem Achsenzylinder fest an, in dessen Substanz sie sich fortzusetzen scheinen. Augenscheinlich muss man ihrer Wirkung dieses sternartige Aussehen des Achsenzylinders zuschreiben, das jedesmal eintritt, wenn er unter dem Einfluss eines Reagens zusammenschrumpft. Dieses Aussehen ist übrigens schon seit langem bemerkt worden, ohne dass man jedoch, meines Wissens wenigstens, die Ursache geahnt hätte. Die Trabekeln sind von verschiedenem

Kaliber; es gibt Hauptbalken und Verzweigungen von allmählich abnehmenden Grössenverhältnissen.

Ich denke, dass es sich da um das Protoplasma der Markscheide handelt; demnach gehört dieses Protoplasma zum Achsenzylinder, wie sein Übergehen auf letzteren es anzeigt. Die protoplasmatische Natur dieser Bildung scheint mir fest begründet durch das Vorhandensein zahlloser Stäbchen in diesem Balkenwerk, die dessen Chondriom darstellen.

Will man diese Chondriomiten gut sehen, so muss man nach Fixierung mit Kaliumbichromat und Essigsäure, mit Säurefuchsin nach Altmann färben. Alsdann sieht man granulöse Stäbchen sich massenhaft vom Achsenzylinder nach der Peripherie der Faser hinziehen, nicht genau in radialer Richtung, sondern in Längs- und Querrichtung sich durchkreuzend. Diese Stäbchen, die, wie ich es angegeben habe, durch die — etwas modifizierte — Bendasche Methode gefärbt werden können, sind in die Länge gereckt und ihre Richtung ist durch die von mir erwähnte Technik etwas verändert. Man kann sie jedoch in ihrer wahren Lage sehen, wenn man sie zuerst ganz kurze Zeit in Formol (zu 10 %) mit Zusatz von 1 % Chlornatrium fixiert und sie dann einen Tag ohne vorheriges Waschen in Kaliumbichromat mit wenig Essigsäure behandelt. Man kann so dazu gelangen, die Markscheide und den Achsenzylinder in ihren genauen Proportionen zu fixieren und man sieht die Chondrioconten an ihrem Platz nicht in die Länge gezogen, sondern sich durchflechtend eine feine sehr regelmässige Guillochierung zeigend; jeder Chondriomit besitzt eine Dicke, die etwa dem Raum gleichkommt, der ihn von seinem Nachbar trennt.

Das peripherische Ende der Chondriomiten bildet eine sehr charakteristische Punktierung an der Oberfläche der Nervenfaser. Ist die Färbung sehr rein, dann sind die Punkte isoliert; oft aber sieht man sie wie durch ein blasses Balkenwerk verbunden, das wahrscheinlich die Spur der protoplasmaarmen Balken darstellt, wofern nicht diese Bildung von dem Schatten herrührt, der eine Folge der schrägen Richtung der Chondriomiten ist.

Ist die Fixierung nicht gut, dann zeigen die Chondriomiten eine starke Neigung, in Reihen, dann in Paketen zusammenzukleben. Die Punktierung an der Oberfläche erleidet dadurch eine Veränderung und wird in ein Netz mit unregelmässigen Maschen verwandelt.

Dieses Chondriomwerk erfreut sich einer besonderen Eigenschaft, die ihm einen Platz für sich unter seinen Stammverwandten anweist: es verträgt sich sehr gut mit Essigsäure, vorausgesetzt, dass die Dosis nicht zu stark ist. Aber — und dieses ist merkwürdig — das gleiche gilt für die Chondriomiten des Achsenzylinders, die sich auch nach Chromessigsäure ziemlich gut färben. Die Chondriomiten der Nervenzelle dagegen fürchten die Essigsäure im selben Maße wie die Chondriomiten es im allgemeinen tun und färben sich absolut nicht auf den Schnitten, wo das Chondriom des Myelins sehr gut sichtbar wird.

Wenn man den Grad des Vertrauens, das man einer Struktur schenken darf, nach der Zahl der Techniken bemisst, durch welche diese Struktur sichtbar wird, dann müssen die Chondriomiten der Markscheide einen recht hohen Platz in der Achtung der Histologen einnehmen. Ohne von der Fixierung und Färbung durch Osmiumsäure zu reden, auf die ich später noch, gelegentlich des Lantermanschen Netzes, zurückkomme, sieht man sie bei vier Arten von Fixierung. 1. Formol, gefolgt von Beizen mit Chromessigsäure, wobei sie ihre Form und ihre natürliche Lage beibehalten können: 2. Kaliumbichromat mit Essigsäure, das sie in die Länge gezogen, in Gestalt von granulösen Stäbchen zeigt; 3. einfaches Kaliumbichromat, das sie in einigen ganz bestimmten Punkten korrekt fixiert, wenn sie dieselben auch ausreckt; endlich 4. die Ehrlichsche Methode.

Letztgenannte Technik ist ganz besonders wichtig wegen des vielleicht etwas übertriebenen Rufes, den sie besitzt, die Strukturen nicht zu deformieren. Ich habe mich kürzlich überzeugen können, dass das Methylenblau, auf überlebenden Nerven angewandt, nicht nur die von Nemiloff beschriebenen traumatischen Artefakte färbt, sondern auch das Chondriom der Scheide in derjenigen Form, die ich für die wirkliche halte. Durch Behandlung der Spinalwurzeln des Meerschweinchens mit der $^1/_8{}^0/_0$ blauen Lösung in $1^0/_0$ Salzwasser habe ich in Fasern, deren Markscheide ihre Dünne und Regelmässigkeit behalten hatte, feine schräg sich durchkreuzende und an der Oberfläche der letzteren die charakteristische oben beschriebene Punktzeichnung erhalten.

Durchaus klar sind die Bilder in den Präparaten, die mit Ammoniakmolybdat fixiert, mit Salzwasser gewaschen und in Balsam eingedeckt sind (Textfig. 3, h, Phot. 19a und b, Taf. XI).

Zwei Punkte sind betreffs der Technik zu beachten. Erstens: die stets sehr kurzen Teilstücke der Fasern, in welchen die Färbung der Chondriomiten vor sich geht, sitzen stets in der Nähe einer Verletzung der Faser, z. B. auf der Höhe der durchschnittenen Enden, und mit Vorliebe sogar auf sehr kleinen Stücken, die ganz isoliert, aber nicht zerdrückt wurden, wenn man zweimal ansetzte, um die Wurzel zu durchschneiden. Es scheint, dass das Methylenblau durch das Innere der Faser eindringen muss, um sich auf dem Chondriom des Myelins festsetzen zu können.

Zweitens: diese Teilstücke der Fasern werden wunderbar durch das Methylenblau fixiert, denn das Myelin behält vollkommen seine Gestalt und Dünne trotz aller späteren Behandlungen, welche die nicht gefärbten Teile der Markscheide stark alterieren. An diesen Punkten ist die Fixierung der Markscheide so gut, wie die durch Osmiumsäure erzielte, und wie bei letzterer wird das Myelin spröde. Eine fixierende Wirkung gewisser Färbemittel auf die verschiedenen Gewebe ist nicht unbekannt; hier ist sie ganz besonders beachtenswert, weil sie mit dem Prinzip der Ehrlichschen Methode in Widerspruch zu stehen scheint. Fixiert hier wirklich das Blau oder rührt die Fixierung von der Wirkung des Molybdats auf die mit Blau imprägnierten Teile her? Ich vermag es nicht zu entscheiden, aber es ist sicher, dass das Molybdat diese Wirkung nicht auf diejenigen Teile ausübt, die nicht gefärbt sind. Hierbei möchte ich bemerken, dass eine gute Fixierung nicht das gleichzeitige Steifwerden sämtlicher Bestandteile des Protoplasmas nötig macht, wohl aber voraussetzt, dass keiner derselben eine Veränderung seiner Gestaltung durch die Wirkung der angewandten Reagentien erleide. Bei der Markscheide z. B. gestattet das Ineinandergreifen der verschiedenen Substanzen die Vermutung, dass die Fixierung gut sein kann, wenn einige gehärtet sind, die anderen indifferent bleiben: so könnte eine vollkommene Fixierung der Lamellen des Myelins die Deformationen des Protoplasmagerüstes verhindern und umgekehrt könnte das Gerinnen des Protoplasmas unter guten Bedingungen die Lamellen des Myelins festigen bis zu dem Augenblick, wo diese ihrerseits durch ein anderes Reagens fixiert oder aufgelöst wären — in letzterem Falle hätte die Veränderung der lipoiden Bestandteile keinen Einfluss mehr auf die Morphologie

der eiweisshaltigen Struktur. Das geht wahrscheinlich bei der Fixierung der Markscheide nach der Ehrlich-Betheschen Methode vor sich, denn es ist kaum anzunehmen, dass das Methylenblau während der wenigen Minuten seiner Anwendung das eigentliche Myelin unlöslich macht.

Wie dem auch sei, es ergibt sich hieraus, dass das von Nemiloff gefärbte künstliche Netz nicht von einer Umwandlung der Scheide infolge der Einwirkung des Molybdats oder des Montierens der Nervenfaser in Balsam herrühren kann; die Bildung des Netzes muss vor der Färbung oder gleichzeitig mit ihr erfolgt sein; sie ist tatsächlich, wie wir es sehen werden, durch eine Verletzung der Fasern während der Entnahme des Nerven verursacht.

Hier dürfte wohl das Aufzählen der Bestandteile der Nervenfasern ein Ende haben. Die Schwannsche Zelle und die Schwannsche Scheide sind Nebenapparate, wie ich, gestützt auf Gründe, die von der Histologie der normalen Zelle wie auch aus dem Zustand der Zelle bei der Wallerschen Entartung hergeleitet waren, wiederholt bemerkt habe. Das Protoplasma der Schwannschen Zelle, das äusserst zahlreiche Granulationen besitzt, enthält auch Mitochondrien, die von denjenigen der Nervenfaser durchaus verschieden sind und die man weder in den Schmidt-Lantermanschen Kerben und noch weniger selbstverständlich in dem Protoplasma der Markscheide wiederfindet. Dies ist natürlich kein unumstösslicher Beweis für die verschiedene Natur der beiden Protoplasmen, da wir ja wissen, dass in ein und demselben Zellenelement, je nach der Gegend, mehrere Arten von Mitochondrien sich finden können, und das Neuron ist ein gutes Beispiel für eine solche Anlage. Nichtsdestoweniger scheint mir der Zusammenhang von Achsenzylinder und Markscheide unendlich viel enger als der von der Markscheide und der Schwannschen Zelle.

II. Die künstlichen Netze, das Quellen des Myelins und die Schrumpfung des Achsenzylinders.

Das so gebrechliche Gebäude der markhaltigen Nervenfaser erleidet gar leicht Veränderungen, und welches auch deren Ursache sein mag, sie führen fast immer zu demselben Ergebnis: der Achsenzylinder verliert sein Wasser und die Markscheide

nimmt es auf, woraus eine Umkehrung in ihrem gegenseitigen Verhältnis entsteht.

a) Physiologische Veränderungen.

Es gibt indessen einen Fall, wo der Achsenzylinder seinen flüssigen Inhalt ausfliessen lässt, ohne dass die Markscheide sich desselben bemächtigt: dieses tritt ein im Beginn der Wallerschen Entartung. Dieser Vorgang ist von Mönckeberg und Bethe mit Hilfe von Osmiumsäure untersucht worden. Ich habe jene Untersuchungen jüngst wieder aufgenommen und habe am frischen Nerven den Vorgang verfolgen können.

Bereits am zweiten Tage, wenn der durchschnittene Nerv an Ort und Stelle im lebenden Tiere geblieben ist — nach wenigen Augenblicken, wenn das ausgeschnittene Nervenstück in eine Kochsalzlösung mit Calciumsalzzusatz gelegt wurde[1]) — sieht man, wie der Achsenzylinder zusammenschrumpft und das Kaliber annimmt, das er normaler Weise an den Schnürringen besitzt: dabei verliert er eine Flüssigkeit, die sich zwischen ihm und der an ihrem Platze verbliebenen Markscheide ansammelt.

In dieser Periode ist die Markscheide nämlich noch intakt. Eine Reihe von quer verlaufenden Fäden, welche die Schicht der ausgeflossenen Flüssigkeit durchziehen, verbinden diese Scheide mit dem geschrumpften Achsenzylinder und erhalten ihn in der Achse des Hohlraums. Eine aufmerksame Beobachtung zeigt, dass diese Fäden in Wirklichkeit die optischen Schnitte eines Lamellensystems sind, die vieleckige Grübchen umgrenzen. Ich bin zu der festen Überzeugung gelangt, dass es sich da um die Hauptbalken des protoplasmatischen Apparats des Myelins handelt, die sich, wie wir es gesehen haben, in die Substanz des Achsenzylinders fortsetzen und sich in die Länge strecken, ehe sie brechen.

Später treten Segmentierungen ein:

1. Segmentierung der Schicht der ausgetretenen Flüssigkeit in Gestalt von Tropfen, die sich rosenkranzförmig anordnen:

[1]) Mönckeberg und Bethe haben die Segmentierung sich in der Leiche vollziehen sehen, aber sie haben sie nicht an den isolierten Nerven beobachten können, wahrscheinlich weil sie sich einer reinen Chlornatriumlösung bedienten.

2. Segmentierung der geschrumpften Substanz des Achsenzylinders, welche die körnig-fettige Entartung erleidet und infolge der Veränderungen, welche in der sie umgebenden Flüssigkeit vorgegangen sind, in Stücke zerbricht;

3. Segmentierung des Myelinschlauches, der sich in immer kleinere regelmässige eirunde oder kreisrunde Teilchen auflöst, ohne die Dicke seiner Wände zu verändern.

Während dieser ganzen Periode der Zerteilung bleiben die Mitochondrien des Myelins unversehrt, solange das Myelin eine Hohlkugelgestalt behält; es ist meiner Ansicht nach lebend und seine Segmentierung ist eine Äusserung dieses Lebens.

Lässt man die Nerven mehrere Tage (wenigstens fünf) in einer reinen Chlornatriumlösung, wo sie sich nicht segmentieren können, und bringt man sie alsdann in die Lockesche Flüssigkeit, die das zur Entwicklung des Lebens notwendige Quantum Chlorkalzium enthält, so segmentiert sich die Nervenfaser nicht mehr, obgleich ihre Morphologie unversehrt geblieben ist und die Mitochondrien des Myelins sich noch färben können: der Tod ist eingetreten und die Wallersche Entartung kann nicht mehr stattfinden.

Ich gehe nicht näher auf diesen Prozess ein, dessen erste Phasen allein in den Rahmen dieser Arbeit gehören, weil sie vom ersten Augenblick an beobachtet werden, wenn man den frischen Nerven untersucht. Ich verweise nur noch darauf, dass die ersten Vacuolen, welche den Beginn der Wallerschen Entartung anzeigen, in der Nähe der Ranvierschen Schnürringe, zwischen der Markscheide und dem Achsenzylinder erscheinen; da auch zeigen sich die ersten Spuren der Gerinnselscheide.

b) Traumatische Veränderungen.

Die Schrumpfung des Achsenzylinders wird beschleunigt durch die Verletzungen, die während der Dissoziation stattfinden und kann sogar in reiner Chlornatriumlösung vor sich gehen. Dies erklärt, warum es fast unmöglich ist, durch die Ehrlichsche Methode die korrekte Form des Achsenzylinders in der Nachbarschaft der Schnürringe zu erlangen. Selbst auf den Präparaten, wo die Achsenzylinder auf einem grossen Teil ihrer

Längsausdehnung ihren normalen Durchmesser behielten, sah ich die Endstücke der interannulären Segmente geschrumpft und den dünnen Zylinder des Schnürrings mit dem dicken Zylinder der interannulären Segmente durch einen länglichen Kegel verbunden, der die halbkugelförmige Kuppel ersetzt, die tatsächlich an diesem Punkte vorhanden ist.

Unabhängig von dieser Veränderung, die sich unmerklich an die oben beschriebenen physiologischen Vorgänge anschliesst, führen Verletzungen verschiedene Veränderungen herbei:

1. Es erscheinen sehr leicht Abspaltungen des Myelins, über die ich mich oben eingehend geäussert habe. Ich füge hier nur ein paar Worte hinzu, um darauf aufmerksam zu machen, dass dieses Abspalten der konzentrischen Lamellen den protoplasmatischen Bau zerstört, von dem man keine Spur sieht. Bleiben die Chondriosomen in den durch die Verletzung hervorgerufenen dünnen Lamellen kleben oder werden sie ausgeschieden? Es war mir unmöglich, dieses zu ergründen, die abgespaltenen Lamellen erscheinen durchaus homogen. Eine andere Frage bleibt gleichfalls ungelöst, nämlich die, welche sich auf die genaue Zusammensetzung der Lamellen der Markscheide bezieht. Sind sie aus reinem Myelin gebildet oder sind ihnen mehrere fettige Bestandteile beigemischt oder besitzen sie gar eine Art eiweisshaltigen Stromas? Wir wissen es nicht; eines aber ist sicher: sie verdanken den grössten Teil ihrer physikalischen Eigenschaften dem unter dem Namen „Myelin“ als selbständig bekannten Körper.
2. Ist die Verletzung stärker, so bilden sich kleine sphärische Einstülpungen, deren Innenraum durch einen schmalen Spalt mit dem Äusseren in Verbindung steht und deren Vorsprünge in der Substanz des Achsenzylinders einen Druck ausüben, ohne dass die allgemeine Form der Faser verändert wird. Dieses rührt von dem bereits von mir betonten Mangel an Elastizität der Scheide her; wird sie ein wenig gezerrt, so strecken sich ihre Lamellen und dann wird ihre Oberfläche für den Raum, den sie ausfüllen soll und für die Form, die die Oberflächenspannung ihr aufzwingt, zu gross, der überschüssige Stoff kriecht

in die Falten hinein, deren Form ebenfalls durch die Spannungskraft bedingt wird.

3. Bei höherem Grade vervielfältigen sich diese Einstülpungen dermassen, dass sie einander berühren; dann findet eine vollständige Veränderung der Struktur der Faser statt. Der Achsenzylinder verliert seine Flüssigkeit und nimmt das sehr verminderte Volumen an, das er normalerweise auf der Höhe der Schnürringe hat. Die Flüssigkeit findet sich in der Markscheide wieder, die gequollen ist, ihre Homogenität verloren hat und das Aussehen von zerstossenem Glas annimmt. Derselbe Artefakt tritt ein, wenn man den Nerven in einer hypotonischen Flüssigkeit zerzupft.

Die Bilder verändern sich übrigens je nach den Umständen, die sie hervorgerufen haben; bald sieht man lichtbrechende Fetzen in der aus dem Achsenzylinder ausgetretenen Flüssigkeit herumschwimmen, indem sie sich mehr oder weniger um die Schmidt-Lantermanschen Einkerbungen gruppieren, bald bildet sich ein lichtbrechendes, mehr oder weniger regelmässiges Netz. Durch Färbung dieser Artefakte mit Methylenblau erhielt ich alle von Nemiloff dargestellten Bilder. Netze und Fragmente sind übrigens ungefärbt sehr gut sichtbar. Man kann sie auch, wie das normale Myelin, mit Osmiumsäure färben.

Da sich gerade an denjenigen Punkten, wo die Fasern verletzt wurden, das Chondriom nach der Ehrlichschen Methode auf zufällig unversehrt gebliebenen Fragmenten von Fasern färbt, so kann es vorkommen, dass man den Übergang zwischen dem sogenannten protoplasmatischen Netz Nemiloffs zu der tatsächlichen Struktur sieht. Fig. 4 stellt eine Faser dar, wo dieses der Fall ist: die Markscheide erscheint darauf an nebeneinander liegenden Punkten in zwei verschiedenen Formen:

1. Fragmente des dünnen Myelinschlauchs mit regelmässig gelagerten Chondrioconten, die einen dicken Achsenzylinder umhüllen (oben);
2. ein unregelmässiges Netz, das einen dünnen Achsenzylinder umgibt.

Eine dieser Formen ist sicher die ursprüngliche und die andere ist durch Artefakt aus ihr entstanden. Ich glaube nicht,

dass es irgend jemand in den Sinn kommen könnte, dieses Netz für die ursprüngliche Form anzusprechen.

Fig. 4. Eine Faser aus der Cauda equina des Meerschweinchens, nach Ehrlich-Bethe. Apochromat 2 mm, num. Apert. 1,40, Comp.-Okul. 4, Zeiss, Camera lucida. Vergrösserung 650 Durchmesser. Oben ein Ranvierscher Schnürring, in dessen Nähe ein gewisser Teil der Markscheide korrekt gefärbt und fixiert ist, wobei ihre Chondriosomen sichtbar werden; dieser Abschnitt, der durch die Fixierung sehr spröde geworden ist, ist beim Zerzupfen zerbrochen; auf derselben Höhe hat der Achsenzylinder seine normale Dicke behalten; die Schwannsche Scheide ist künstlich ausgedehnt und von der Markscheide getrennt. Unten ist die Markscheide, infolge eines vor jeder Fixierung und Färbung vorgekommenen Trauma, in ein unregelmässiges Netz umgewandelt worden. In den Maschen dieses Netzes findet sich eine Flüssigkeit vor, die aus dem geschrumpften Achsenzylinder ausgeflossen ist.

e) Durch Reagentien hervorgerufene Veränderungen.

Diese sind interessanter, weil es möglich ist ihre Form zu regulieren, was gestattet ihren Mechanismus zu ergründen und nützliche Aufschlüsse betreffs der normalen Zusammensetzung der Markscheide zu gewinnen.

Viele Reagentien rufen ein umgekehrtes Verhältnis zwischen dem Durchmesser des Achsenzylinders und der Dicke der Markscheide hervor; hierzu gehören: Kaliumbichromat, Höllenstein, Alkohol usw.

Alle diese Veränderungen lassen sich auf zwei Typen zurückführen: Die einen entstehen aus der regelmässigen Spaltung der Blätter des Myelins und deren Auseinandergehen durch das Eindringen einer zwischen dieselben gelangenden Flüssigkeit oder durch Quellung einer hypothetischen Substanz, die sich normalerweise zwischen den Blättern befindet (Kaliumbichromat mit Essigsäure). Die anderen erklären sich aus dem Auftreten eines Netzes, das man bald das Lantermansche Netz, bald das Neurokeratinnetz genannt hat, trotzdem seine Natur, wie wir sehen werden, sich gleich bleibt.

Es ist überflüssig, auf die Veränderungen des ersten Typus zurückzukommen, über die ich im Verlauf meiner Darlegung alle die näheren Angaben gemacht habe, die ich besitze.

Die Veränderungen der zweiten Art nähern sich bis zu einem gewissen Punkte den traumatischen Läsionen. Ich greife als Typen diejenigen heraus, welche sich in den mit Osmiumsäure schlecht fixierten Fasern bilden und diejenigen, welche von der Behandlung mit Formol herrühren. Erstere bilden das Lantermansche Netz, letztere dürfte man mit dem Neurokeratinnetz in Verbindung bringen.

1. Das Lantermansche Netz. Wenn man in einer schwachen Osmiumlösung einen nicht einmal besonders voluminösen Nerven, wie den Ischiadicus des Kaninchens, fixiert und nach Einbetten in Paraffin Längsschnitte vornimmt, dann bemerkt man beträchtliche Verschiedenheiten zwischen den äusseren und den inneren Nervenfasern (vgl. Phot. 18, Taf. XI). Erstere tragen auf ihrer Oberfläche eine feine schwarze Punktierung, deren Aussehen genau dasselbe ist wie das der Zeichnung, die durch die äussersten Enden der Chondriomiten gebildet wird:

auf den optischen Schnitten der Markscheide sieht man eben dasselbe Geflecht von mehr oder weniger granulierten Stäbchen.

Je näher man aber an die tiefer gelegenen Fasern kommt, desto mehr sieht man dieses Bild sich verändern: die schwarzen Stäbchen treten zusammen, bilden zuerst längliche Massen, die schräg in der Scheide liegen und dann wirkliche Täfelchen mit eirundem oder kreisrundem Umriss, die immer mehr an Umfang zunehmen und der Faser ein unregelmässig getüpfeltes Aussehen verleihen (Phot. 17, Taf. XI). An den Stellen, wo die Veränderung am ausgeprägtesten ist, bemerkt man eine gewisse Verdickung der Scheide auf Kosten des Achsenzylinders.

Es gibt also in der Markscheide eine Substanz, die unter dem Einfluss einer schlechten Fixierung sich in immer umfangreicheren Massen ansammelt; diese Substanz ist viel osmioreduktiver als der übrige Teil der Scheide. Wo hat sie ihren Sitz im lebenden Zustande? Das ist ein dunkler Punkt. Das Aussehen der peripherischen Nervenfasern macht den Eindruck, als ob es die Chondriomiten wären, die sich so schwarz abheben. Gestützt auf die Tatsache, dass die Chondriomiten so leicht zusammenkleben, wenn die Fixierung ungenügend ist, hatte ich zuerst gedacht, dass die grossen Flecken auf den Fasern, im Zentrum des Präparates, von dem Zusammenkleben und der Verschmelzung von Chondriomitengruppen herrühre. Ich habe mich dann aber davon überzeugen können, dass die Chondriomiten in dem Neurokeratinnetz bleiben, das — wie wir sehen werden — mit der zwischen den schwarzen Flecken sitzenden Substanz identisch ist oder beinahe. Doch gleichviel: mag die osmioreduktive Substanz zuerst auf dem Chondriom fixiert werden oder das Aussehen der peripherischen Faser schon ein Artefakt sein, die Hauptsache ist, dass in der Myelinschicht unter dem Einfluss einer mangelhaften Fixierung ein Vacuolisationsprozess stattfindet durch Ansammlung einer im lebenden Zustand zerstreut lagernden Substanz.

Wenn man nun einen solchen Schnitt mit Terpentin behandelt, dann sieht man die schwarzen Flecken vollständig verschwinden, während die graue Färbung der zwischengelagerten Substanz sich kaum verändert: aus einer fleckigen wird eine netzartige Scheide. Hat man das Myelin aufgelöst, wie G. Cattani es mit Terpentin zu tun dachte? Ich weiss es nicht; sicher ist jedoch, dass man

die osmio-reduktive Substanz aufgelöst hat. Das graue Netz, das um so feinere und mehr linienförmige Maschen hat, je mehr die Faser an der Oberfläche liegt, ist das Lantermansche Netz, dessen künstlicher Charakter also offenbar wird.

Wenn man die Schnitte mit schwachem Wasserstoffsuperoxyd bleicht und mit Säurefuchsin nach Altmann neu färbt, dann tingiert sich dieses Netz lebhaft und man kann es besser studieren (Phot. 18). Man erkennt dann an seinem gut ausgebildeten Teil, wo die Maschen weit sind, dass das Netz in Wirklichkeit doppelt ist: es bildet eine innere und eine äussere Scheide, die durch Trabekeln verbunden sind und gibt getreu das bekannte Bild des Neurokeratinnetzes wieder, mit dem Unterschied, dass es viel mehr abgeplattet ist, weil die Verdickung des Myelins schwach ist.

Aber man begreift, dass man, wenn die in den Maschen enthaltene Substanz quellen sollte, ein typisches Neurokeratinnetz erhalten würde.

Solche kleinmaschige Netze sind unlängst von Spuler, Ernst und Fuchs beschrieben und als „Radspeichenbau" der Markscheide bezeichnet worden. Ich habe mir die Arbeiten der beiden erstgenannten Autoren nicht verschaffen können, aber nach der Beschreibung und den Figuren, die Fuchs[1]) gibt, der sich ganz der Meinung jener Autoren anschliesst, ist über die Natur dieser Netze kein Zweifel möglich: sie sind eine genaue Wiedergabe dessen, was man in den Fasern sieht, die sich in mittlerer Entfernung von der Peripherie befinden eines mit Osmiumsäure behandelten, mit Wasserstoffsuperoxyd gebleichten und mit Säurefuchsin wieder gefärbten Nervs (Phot. 18).

2. Das Neurokeratinnetz: Verständigen wir uns vor allem über den Ausdruck. Das Ewald- und Kühnesche Neurokeratin ist ein in der Markscheide gebildetes und gründlich entfettetes Netz; aber unter gewissen Bedingungen sieht man auch ohne Entfettung sehr deutlich ein Netz, das genau dieselbe Gestaltung besitzt. Da man andererseits jetzt weiss, dass die chemischen Merkmale der von Ewald und Kühne Neurokeratin genannten Substanz nicht den geringsten Wert besitzen, so hat es nichts zu sagen, wenn man diesem Wort nur eine rein morphologische Bedeutung beimisst. Ein sehr gutes Mittel, das

[1]) Hugo Fuchs: Bemerkungen über den Bau der Markscheide am Wirbeltiernerven. Anat. Anz., Bd. XXX, 1907.

Neurokeratinnetz hervortreten zu lassen, ist das Fixieren mit Formol. Wenn man kurze Zeit mit Formol — warm — mit Salzzusatz fixiert und sofort in Kaliumbichromat mit Essigsäure behandelt, kann man eine korrekte Fixierung der Markscheide erhalten, die ihre normale Dünne bewahrt und in der sich kein Netz gebildet hat. Wenn man aber lange in Formol fixiert oder nach Fixierung lange in Wasser auswäscht, dann sieht man, dass ein stark lichtbrechendes Netz mit mehr oder weniger grossen Maschen sich bildet. Wenn man mit Alkohol behandelt, erfolgt das Quellen der Maschen sofort und ist viel besser sichtbar. Die Balken des Netzes verschmälern sich dann bedeutend und wenn man sie mit Säurefuchsin (Phot. 15, Taf. XI) oder Hämatoxylin färbt, erhält man ein durchaus typisches Neurokeratinnetz. Ein Punkt ist erstens zu beachten: Nemiloff, der sein protoplasmatisches Netz mit dem Neurokeratinnetz für identisch hielt, worin er recht hat, behauptet, dass dieses Netz sich in das Protoplasma der Schwannschen Zelle fortsetzt. Das nun ist durchaus unzutreffend. Daraus, dass zwei einander eng sich anschmiegende Substanzen in gewissen Farbelösungen zusammen gefärbt werden können, darf man nicht den Schluss ziehen, dass sie ein und dasselbe Ganze bilden. Durch ein anderes Verfahren könnte man sie vielleicht einzeln färben: dies ist der Fall für die Schwannsche Zelle und das Neurokeratinnetz. In meinem Memoire au Congrès des Anatomistes (Bruxelles 1910) habe ich die einfachen Techniken angegeben, die es gestatten. Der Unterschied, der zwischen dem Chondriom der Schwannschen Zelle und dem des Myelins besteht, spricht auch ganz zugunsten der Scheidung dieser zwei Protoplasmen — wie ich es bereits bemerkt habe.

Der zweite interessante Punkt beim Neurokeratinnetz ist, festzustellen, was in den Maschen gelegen ist und woraus die Balken bestehen. Nemiloff hat die Frage in einer sehr einfachen Weise gelöst — ohne sie überhaupt aufzuwerfen. Sind die Balken das Protoplasma, dann befindet sich das Myelin in den Maschen. Ich bemerke nebenbei, wenn das stimmte, dann wäre nichts leichter, als auf der lebenden Faser die dicken Balken des sogenannten protoplasmatischen Netzes zu sehen wegen des enormen Brechungsunterschiedes, der zwischen dem Protoplasma und dem Myelin besteht; wenn man auf der unberührten frischen Faser absolut nichts sieht, so ist das Protoplasma in Wirklichkeit

in so feinen Trabekeln verteilt, dass jede optische Analyse ohne die spezifischen Färbungen unmöglich wird. Und wie sollte das Myelin mit seinen so besonderen physikalischen Eigenschaften es wohl anfangen, sich in den Maschen eines grobschwammigen Gewebes unterzubringen und Polarisationsachsen geben, die ganz regelmässig in der Richtung der Faser verlaufen?

In der Tat, das Myelin — ich meine hier die besondere fettartige Substanz, die durch chemische Mittel isoliert werden kann — sitzt, so lange die Faser nicht entfettet ist, in den Balken und nicht in den Maschen, wie die Untersuchung bei polarisiertem Lichte zeigt, und wie das starke Brechungsvermögen des Netzes in den im Wasser untersuchten Fasern es vermuten lassen könnte.

Was ist also in den Maschen? Eine sehr stark osmioreduktive, aber sehr wenig lichtbrechende Substanz, die in Form von schwarzen Flecken erscheint, wenn man die Fasern eines mit Formol fixierten und dann mit Osmiumsäure behandelten Nerven dissoziiert (Phot. 16, Taf. XI). Das Aussehen ist dasselbe wie das der tiefliegenden Fasern in einem Nerven, den man direkt in schwacher Osmiumsäure fixiert hat. Folglich ist das Neurokeratinnetz mit dem Lantermanschen Netz identisch: es entsteht aus einer Vacuolisation der Markscheide, erzeugt durch eine tropfenförmige Anhäufung einer ursprünglich zerstreuten Substanz. Der einzige Unterschied besteht darin, dass eine Quellung dieser Vacuolen in Wasser und besonders in Alkohol eintritt, woher Verdickung der Markscheide und Schrumpfung des Achsenzylinders. Im typischen Neurokeratinnetz ist auch Myelin von den Balken durch Alkohol abgelöst, aber dies ist sekundär.

Tatsächlich ist dieses Neurokeratinnetz, wenigstens so wie man es nach Fixierung in Formol beobachtet, kein wirkliches Netz: die isolierten Balken, die man zu sehen glaubt, sind nur die optischen Schnitte von Wänden, die zwischen den Vacuolen liegen oder die linienförmigen Verdickungen, die sich an den Treffpunkten der Wände bilden; aber es besteht keine Verbindung zwischen den Hohlräumen der Vacuolen. In den durch Läsionen erzeugten unregelmässigen Netzen entstehen die Maschen nicht durch die Quellung einer tropfenförmig angehäuften Substanz, sondern durch die Zerreissung der Markscheide bei dem brutalen Eindringen der aus dem Achsenzylinder ausgetretenen Flüssigkeit.

Man wird bemerken, dass die osmio-reduktive Substanz, die nach Fixierung durch Osmiumsäure oder durch Formol isoliert wird, sich nicht nur in Tropfen auf der ganzen Ausdehnung des Markkegels, sondern auch in Blättern ansammelt, welche die Membran der Schmidt-Lantermanschen Einkerbung auf beiden Seiten bekleiden. Daher erscheinen letztere auch in Gestalt von breiten schwarzen Streifen (Phot. 16 und 17, Taf. XI).

Ist durch längeres Verweilen im Wasser oder besser noch durch Behandlung mit Alkohol die Quellung jener Substanz erfolgt, dann bilden sich grosse kreisrunde Vacuolen, welche die Faser ausdehnen, den Achsenzylinder zusammenpressen und die isolierte trichterförmige Membran der Einkerbung umschliessen (Phot. 15). Die gleiche Umbildung findet statt, wenn man die mit Osmiumsäure behandelten Fasern mit Terpentin behandelt.

Es schlägt sich gleichfalls eine kreisförmige Anhäufung dieser Substanz rund um die „bracelets épineux" nieder, so dass nach der Quellung auch an dieser Stelle eine grosse kreisförmige Vacuole erscheint, deren Druck die Konvexität der Kuppel verwischt, in welche die interannulären Segmente des Achsenzylinders enden. (Compte-rendu de l'Association des Anatomistes. Bruxelles 1910, Taf. III, Fig. 11a.)

Diese fettartige Substanz, die unter gewissen Bedingungen im Wasser quillt[1]), zeigt dann Eigenschaften, die von den vorhin beobachteten etwas verschieden sind.

Wenn man eine nur kurze Zeit mit Formol fixierte Faser mit Osmiumsäure warm behandelt, dann sind die von ihr gebildeten Anhäufungen tiefschwarz gefärbt und lösen sich nur sehr langsam und sehr unvollkommen in den in Balsam montierten Präparaten. Hat der Nerv dagegen nach Fixierung mit Formol lange im Wasser gelegen, dann färben sich die Anhäufungen nicht so gut und lösen sich sofort, wenn man sie mit Xylol behandelt, wobei sie einige unregelmässige schwarze Granulationen zurücklassen.

Höchst wahrscheinlich ist es dieselbe Substanz, welche die Markscheide der in reines Wasser gelegten frischen Fasern zum Quellen bringt.

[1]) Ich wüsste zur Zeit nicht zu sagen, ob diese Eigenschaft, die für einen fettartigen Körper eher ungewöhnlich ist, den fettartigen Bestandteilen selbst oder einer beigemischten eiweisshaltigen Substanz zuzuschreiben ist.

Ihre physiologische Rolle scheint gross zu sein, denn ihre Menge nimmt in den Anfangsstadien der Wallerschen Degeneration bedeutend ab, wie ich es jüngst bewiesen habe. In jedem Fall ist sie die unmittelbare Ursache für die Bildung der künstlichen Netze, die man den Reagentien verdankt.

Schlussfolgerung.

Das sind die Tatsachen, die seit langem von mir beobachtet und kontrolliert wurden. Bei den hier formulierten Auslegungen habe ich mich einzig und allein von diesen Tatsachen leiten lassen. Nichts weiter wollte ich sein als treuer Dolmetsch der Natur.

So wurde ich zu einer Auffassung der Nervenfaser gebracht, die auf den ersten Blick befremdlich scheinen könnte, denn das Protoplasma, das die Markscheide bildet, hat meines Wissens kein Analogon. Das liegt daran, dass die kristallartigen Eigenschaften des Deutoplasmas, d. h. des eigentlichen Myelins, in der Zusammensetzung dieser organisierten, lebenden Maschine eine hervorragende Rolle spielen.

Man wird vielleicht schwer verstehen, wie die Blätter des Myelins, ohne ihre Kontinuität zu verlieren, von den protoplasmatischen Balken, die ihrerseits auch keine Unterbrechung erleiden, durchschnitten werden können. Aber man darf nicht vergessen, dass wir uns auf dem Gebiet der Mizellen befinden: im Protoplasma ist jede Substanz im kolloiden Zustand. Was die scheinbare Kontinuität seiner Strukturen bildet, ist nicht eine tatsächliche Kontinuität der Substanz, wie unsere Sinne sie uns vortäuschen, sondern das Ergebnis molekularer Kräfte, die in bestimmten Richtungen wirken, wenn auch die verschiedenen Arten von Mizellen gemischt sind; nichts hindert uns folglich, anzunehmen, dass zwei Strukturen, die einander durchdringen, jede ihre Kontinuität bewahren.

Ein höchst lehrreiches Schauspiel bietet uns die Segmentierung der überlebenden Nervenfasern, die in einer geeigneten Flüssigkeit dissoziiert und unter dem Mikroskop untersucht werden. Manchmal kann der Beobachter in wenigen Sekunden eine Segmentierung vor seinen Augen sich bilden sehen; der Myelinschlauch schnürt sich ein, die Blätter löten sich zusammen, die Trennung findet statt, man befindet sich vor zwei Segmenten, deren entsprechende äusserste Enden durch zwei genau halb-

kugelförmige Kuppeln gebildet werden, deren Wand auf allen ihren Punkten genau dieselbe Dicke und das gleiche Aussehen wie der übrige Teil der Markscheide hat. Die Verletzung ist erfolgt und ist augenblicklich vernarbt, ohne eine Spur zu hinterlassen. Es ist natürlich unmöglich, die Beschaffenheit dieser Kuppeln selbst, die der Beobachter vor seinen Augen sich bilden sah, histologisch zu studieren; aber man kann dieses an vollkommen ähnlichen Kuppeln tun, an einem Nerven, der die natürliche oder künstliche Wallersche Entartung erlitten hat. In solchem Falle findet man nun die Chondriomiten mit derselben Regelmässigkeit gelagert, wie in den anderen Teilen der Scheide. Unter der Bedingung, dass die Blätter des Myelins weder Zerrung noch Dislokation erlitten haben — Veränderungen, die, einstweilen wenigstens, wie wir sahen, nicht umkehrbar sind — die Scheide sich trennen und sich augenblicklich wieder von selbst zusammenlöten kann, ohne dass in ihrem Protoplasma die geringste Spur einer Zerreissung zurückbleibt. Dieses zeigt, dass die ganze so überaus komplizierte Struktur aus der kontinuierlichen Tätigkeit der molekularen Kräfte entspringt, die in den hier vorhandenen Stoffen wirken. Nichts ist hier endgültig gefesselt: alles wird an Ort und Stelle gebracht und erhalten durch Kraftlinien, die bei Eintritt einer Störung die Struktur sofort wieder herstellen, vorausgesetzt, dass diese Störung nicht über eine gewisse Grenze hinausgeht.

Man kann also das Prinzip der Anordnung dieser unzähligen Teilchen mit dem eines magnetischen Feldes vergleichen, mit dem Unterschied, dass jede Mizelle in sich selbst die Kraft trägt, die ihr ihren Platz in dem Ganzen anweist.

Zum Schluss erinnere ich an die so interessante Beobachtung von Fabre-Domergue, die Fauré-Fremiet[1]) zitiert: Eine Infusorie, von der ein Stück eingeklemmt und die somit ihrer Bewegungsfreiheit beraubt war, versuchte zu entkommen; bei jeder Anstrengung riss das Protoplasma weit auf, reparierte sich aber von selbst, sobald das kleine Lebewesen innehielt. Trotz aller seiner Kompliziertheit, verhält sich das Protoplasma, aus welchem die Markscheide besteht, nicht anders.

Paris, den 1. März 1911.

[1]) Fauré-Fremiet: Etude sur les mitochondries des Protozoaires et des cellules sexuelles. Arch. d'Anat. microsc., XI, 1910.

Erklärung der Abbildungen auf Tafel XI.

Sämtliche Photographien sind unter derselben Vergrösserung von 650 Durchmesser eingestellt worden. Apochr. 2 mm, Apert. 1,40, Comp.-Ok. 4, Zeiss.

Fig. 1—14. Fasern vom Ischiadicus des Kaninchens, die in frischem Zustande in Salzwasser zu 1% (Fig. 2, 6, 8, 9, 11 12, 13, 14) oder in einer zitronensauren Natronlösung von gleichem osmotischem Druck fixiert wurden.

1. Zwei unberührte grobe Fasern mit ihren Schmidt-Lantermanschen Einkerbungen.
2. Zwei grobe Fasern, an deren Einkerbungen infolge eines leichten Trauma Spaltung eingetreten ist.
3. Eine Faser, die Quetschungen und Zerrungen in der Gegend eines Schnürringes erlitten hat; Bildung eines unregelmässigen Netzes und Verschmälerung des Achsenzylinders in dem verletzten Teile.
4. Intakter Schnürring (das gleiche Negativ wie Fig. 2 b).

5—14. Verschiedene Formen traumatischer Veränderung mit blättrig sich abhebendem Myelin oder Auseinanderklaffen der Segmente. In Fig. 9 und 12 bemerkt man Bruchstellen an der Markscheide im Innern der Röhre.

Fig. 15 und 16. Fasern vom Ischiadicus des Kaninchens in Formol zu 10% fixiert und zerzupft.

15. Eine mit Säurefuchsin gefärbte und in Alkohol gequollene Faser. Neurokeratinnetz; kreisrunde Vakuole auf der Höhe jeder Einkerbung, enthaltend eine trichterförmige Membran mit Schrumpfung des Achsenzylinders durch an dieser Stelle erfolgende Zusammenpressung.
16. Nicht gequollene, mit Osmium gefärbte Faser. Osmiumempfindliche Substanz, die sich anhäuft entsprechend den Maschen des Netzes auf der vorhergehenden Abbildung; Niederschlag derselben Substanz auf der Seite der Einkerbungen, die hier keine Vacuolen bilden.

Fig. 17 und 18. Fasern vom Ischiadicus des Kaninchens in Osmiumsäure zu 1/400 fixiert.

17. Dissoziierte, in Balsam montierte Faser. Das Aussehen ist das gleiche wie auf Fig. 16.
18. Längsschnitt nach Paraffineinbettung; Entfärbung in Wasserstoffsuperoxyd und Neufärbung mit Säurefuchsin. Lantermansches Netz, dessen Maschen grösser werden, je weiter man sich von der Peripherie des Nerven entfernt (rechts). Vgl. diese Abbildung mit der vorigen und mit Fig 15.

Fig. 19. Fasern von der Cauda equina des Meerschweinchens nach Ehrlich-Bethe, in Balsam montiert. Chondrioconten der Markscheide; das gegenseitige Verhältnis von Achsenzylinder- und Markscheidendicke ist unverändert geblieben. a Einstellung auf die Oberfläche; b Einstellung auf den Achsenschnitt. Diese Abbildung, die mir

viele Mühe gekostet hat, gibt jedoch gar nicht die Klarheit des Präparates wieder, wegen der grossen Schwierigkeiten, denen man bei der photographischen Wiedergabe so komplizierter und kleiner Bilder begegnet; man sieht aber nur, dass die Markscheide ihren normalen Durchmesser behalten hat (vgl. mit Textfig. 3, h, die ein gleiches, vermittelst der Camera lucida, gezeichnetes Präparat darstellt.

Fig. 20. Ischiadicus des Kaninchens. Kaliumbichromat mit Essigsäure 1 Tag, Kaliumbichromat 3 Monate. Einbettung in Paraffin, Färbung mit Eisenhämatoxylin. Abspaltung der Myelinblätter; der strahlenförmige protoplasmatische Bau ist wenig sichtbar.

Fig. 21. a Ischiadicus des Meerschweinchens, Kaliumbichromat 2 Wochen, Paraffin, Altmannsche Färbung. b—d Cauda equina des Meerschweinchens nach Ehrlich-Bethe. Verschiedene Formen und Veränderungen der Doubles bracelets épineux.

Fig. 22. Ischiadicus des Meerschweinchens, Kaliumbichromat mit Essigsäure (1,25% Essigsäure) 1 Tag, Paraffin, Altmannsche Färbung. Chondriome der Markscheide.

Fig. 23. Ischiadicus des Meerschweinchens, Kaliumbichromat mit Essigsäure (2,50% Essigsäure) 1 Tag, Paraffin, Eisenhämatoxylin. Abspaltung der Blätter des Myelins; strahlenförmige Balken des Protoplasmas (vgl. Fig. 20).

Die Entwicklung und Bedeutung der Zonulafasern, nach Untersuchungen am Hühnchen.

Von

M. v. Lenhossék, Budapest.

Hierzu Tafel XII.

Die Literatur ermangelt nicht der Angaben über die Entwicklung der Zonulafasern, doch prüft man die betreffenden Äusserungen etwas genauer, so findet man, dass sie zumeist weniger auf unmittelbarer Beobachtung der histogenetischen Vorgänge, als vielmehr auf dem Studium des Verhaltens der Zonulafasern im entwickelten Auge beruhen, also mehr oder weniger nur Rückschlüsse aus dem fertigen Zustand auf die mutmassliche Entwicklung sind. Es ist aber klar, dass in dieser Frage die unmittelbare Beobachtung der Entwicklungsvorgänge das letzte Wort zu reden hat. Von diesem Gesichtspunkte aus dürften die mitzuteilenden Untersuchungen, die die fraglichen Vorgänge von den ersten Stadien an auf Grund unmittelbarer, zusammenhängender Beobachtung verfolgen, einige Beachtung verdienen.

Material, Technik.

Als Objekt diente das Auge des Hühnchens, und zwar wurden die Stadien vom 4. bis zum 21. Tage der Bebrütung geprüft. Meine Resultate verdanke ich in erster Reihe der Anwendung eines Verfahrens, das meines Wissens auf diesem Gebiet bisher noch nicht benutzt wurde. Es ist dies die R. y Cajalsche Silbermethode, wie sie zur Darstellung der Neurofibrillen angewendet wird. Sie gibt eine überraschend scharfe Färbung sowohl der Glaskörperfibrillen, wie auch der Zonulafasern, und zwar von allem Anfange an. Schon in sehr frühen Stadien, wo man an den nach den gewöhnlichen Methoden gefärbten embryologischen Schnittserien den Glaskörperraum gewöhnlich fast ganz leer findet, sieht man diesen Raum an den nach Cajal behandelten Präparaten durch einen Filz zarter, distinkt gefärbter schwarzer Fäserchen gleichmässig erfüllt. Allerdings färben sich in ähnlicher Weise ab und zu, nicht regelmässig, auch Gerinnsel in den Hohlräumen der Hirnbläschen, wodurch der Verdacht wachgerufen werden könnte, dass auch der vermeintliche Glaskörperfilz einer solchen

Beurteilung anheimfällt, sei es, dass er in seiner Gesamtheit ein Gerinnsel ist, sei es, dass er aus einem Gemisch von wirklichen Glaskörperfibrillen und Gerinnselfäden besteht. Allein die nähere Prüfung der Präparate lässt diesen Verdacht als unbegründet von der Hand weisen. Das Gerinnsel in den Hirnventrikeln weist einen ganz anderen Charakter auf als der Glaskörperfilz. Es ist stark körnig, unregelmässig, während das Glaskörperretikulum an gelungenen Präparaten aus glatten, scharf gezeichneten Fäden besteht. Besonders beweisend aber für die Realität dieses Faserwerkes ist der Umstand, dass darin sozusagen von den frühesten Stadien an bestimmte Faserrichtungen typisch hervortreten, was ja bei einem Gerinnsel nicht wohl der Fall sein könnte.

Übrigens bleiben die Niederschläge in den Hohlräumen der Hirnbläschen weg, wenn man zur Fixierung statt des Alkoholammoniakgemisches 15%iges Formalin benutzt, bei 24stündiger Anwendung. Der Glaskörper kommt auch hierbei zur Darstellung, allerdings nicht in so vollkommener Weise, wie bei der anderen Fixierung, indem die Fibrillen keine schwarze, sondern eine blassere, mehr braune oder gelbe Färbung annehmen und auch etwas gröber und körniger erscheinen als an den Alkoholpräparaten. Ich habe mich daher hauptsächlich an die letztere Fixierung gehalten, obgleich die Formalinfixierung vor ihr den grossen Vorzug hat, dass sie es ermöglicht, das Auge in allen Stadien seiner Entwicklung prall, den Glaskörperfilz ohne nennenswerte Schrumpfungen durch alle Phasen der Behandlung hindurchzuführen, was bei der Alkoholammoniakfixierung nicht immer gelingt. Bei beiden Fixierungen kommt es häufig vor, dass der letzte Akt der Präparation, nämlich das Auflegen des Deckglases, den zarten Faserfilz in Unordnung bringt, ja sogar teilweise zerstört. Ich habe es daher für zweckmässig befunden, einen Teil meiner Präparate nach Art der Golgipräparate ohne Deckglas aufzuheben. Ja selbst bei dem Bedecken des Schnittes mit Kanadabalsam muss vorsichtig vorgegangen werden, damit das feine Fasernetz nicht Schaden leidet.

1. Die Zonula im Auge des entwickelten Huhnes.

(Fig. 1.)

Bevor ich auf den eigentlichen Gegenstand meiner Mitteilung, nämlich auf die Entwicklung der Zonula eingehen würde, scheint

es mir angebracht, eine gedrängte Übersicht des Verhaltens der Zonula im Auge des entwickelten Huhnes zu geben. Es dürfte dies schon aus dem Grunde nicht überflüssig sein, weil die Literatur meines Wissens keine einzige genauere Beschreibung der Vogelzonula aufweist. Die ausführlichste Darstellung habe ich noch in der kürzlich erschienenen Monographie des Vogelauges von V. Franz (Lit. 1, S. 205) gefunden. Sie besteht aus den folgenden paar Zeilen: „Nicht viel zu bemerken habe ich über die Zonulafasern. Sie entspringen sowohl von der distalen Partie der vitrealen Zone (des Ciliarkörpers), als auch in der lentalen Zone, als auch an der distalen Kante der lentalen Faltenreihe. Sie inserieren natürlich an die Linse, und zwar in bedeutend breiterem Bereiche als die Ciliarfalten selbst."

Ebensowenig gibt es in der Literatur eine gute Abbildung der Vogelzonula. In Fig. 1 habe ich diesem Mangel einigermassen abzuhelfen gesucht.

Die Untersuchung des Zonulaapparates der Vögel ergibt zunächst die auf den ersten Blick auffallend erscheinende Tatsache, dass dieser Apparat hier verhältnismässig schwach entwickelt ist, bedeutend schwächer als derjenige der Säuger und besonders des Menschen, bei dem die Zonula überhaupt die stärkste Entwicklung zeigt. Weder mit freiem Auge, noch mit der Lupe lässt sich beim Huhn etwas von den Zonulafasern wahrnehmen, während bei den Säugern und dem Menschen bei entsprechender Präparationsmethode [1]) die Zonulafasern schon bei schwacher Lupenvergrösserung auf das schärfste hervortreten und die bekannten zierlichen Bilder geben. Die schwache Entwicklung dieses doch unzweifelhaft im Dienste der Akkomodation stehenden Apparates beim Vogel könnte deshalb auffallend erscheinen, weil das Vogelauge bekanntlich in bezug auf die Akkomodation hoch über dem Säugerauge steht. V. Franz sagt: (S. 263) „Durch die Akkommodation bekommt das Vogelauge sein charakteristisches Gepräge. Das Vogelauge ist das Akkommodationsauge κατ' ἐξοχήν, es verfügt über die beste, präziseste Akkommodation und ist daher auch besser als irgend ein anderes Auge für diese Funktion ausgerüstet."

[1]) Fixierung des Auges in 10%-igem Formalin während 24 Stunden, frontale Halbierung des Auges, Abtragung der Cornea und der Iris, Lupenuntersuchung.

Allein die Erklärung für diese scheinbar sinnwidrige Tatsache ist unschwer zu finden. Das Vogelauge besitzt eine Einrichtung, die im Auge des Säugetieres nicht vorhanden ist und die uns das Zurücktreten des Zonulaapparates verständlich macht. Es ist dies die unmittelbare Verwachsung der Ciliarfortsätze mit der Linse. Wie Fig. 1 zeigt, schliessen sich die schmalen kammförmigen Ciliarfortsätze unter leichter Verbreiterung unmittelbar der Linse an, und zwar an einer etwas vor dem Linsenäquator und vor dem breitesten Teil des Linsenwulstes gelegenen Stelle. An der Verwachsungsstelle sehen wir das ganze Epithel des Ciliarfortsatzes zu einer dicken Cuticula umgewandelt, die mit der Linsenkapsel auf das innigste verschmolzen erscheint. Was also im Säugerauge die Zonula allein zu besorgen hat, nämlich das Gespannthalten der Linse im nicht akkommodierten Zustande, wird hier zum grossen Teil durch die Ciliarfortsätze bewirkt

Der Komplex der Zonulafasern befindet sich in dem schmalen, auf dem Durchschnitte die Form eines langausgezogenen Dreieckes darbietenden Raume, der von dem Ciliarkörper, der Linse und dem Glaskörper umfasst wird. Nach hinten wird dieser Raum durch die vordere Verdichtungsmembran des Glaskörpers begrenzt.

Diese Membran geht in der Literatur unter verschiedenen Namen. Retzius (2) und Salzmann (3) nennen sie z. B. „vordere Grenzschicht des Glaskörpers“ und unterscheiden sie von der Membrana hyaloidea. Spee (4) spricht einfach von einer „Glaskörpermembran“. Mawas (5) bezeichnet sie, wie die meisten Forscher vor ihm, als „Hyaloidea“. Sie ist beim Vogel ausserordentlich stark entwickelt, beträchtlich stärker als z. B. beim Menschen, was meiner Ansicht nach mit der energischeren Akkommodationsfunktion des Vogelauges zusammenhängt. Ihr Zweck dürfte nämlich darin bestehen, bei der Akkommodation ein Vorwärtsquellen des Glaskörpers zu verhindern.

Bei allen von mir angewendeten Färbungen erscheint diese Membran homogen; eine Zusammensetzung aus Fibrillen lässt sich an ihr nicht nachweisen. Am besten färbt sie sich noch mit sauren Anilinfarben, z. B. mit saurem Fuchsin, aber auch mit diesen blass, bis auf ihren hinteren Rand, der an manchen Augen, nicht an allen, als dunkler gefärbter Grenzsaum hervortritt. Die

Membran ist nach beiden Seiten hin scharf begrenzt. Sie fehlt noch im Bereich des hinteren Linsenpoles, hier berühren die Glaskörperfibrillen unmittelbar die hintere Linsenkapsel. Erst etwas seitlich davon bildet sie sich allmählich heraus Schon hinter dem Linsenäquator erreicht sie eine beträchtliche Dicke, wird aber nach aussen hin immer noch, bis zuletzt, stärker. Schon in einiger Entfernung vor der Ora terminalis [1]) lösen sich von ihr an ihrer vorderen Fläche einzelne Membranellen ab, ohne aber der Membran als einheitlicher Haut Eintrag zu tun. Diese Häutchen setzen sich schief an dem vor der Ora terminalis gelegenen Teil des Ciliarepithels an. Im Bereich der Ora blättert sich aber die ganze Haut in eine Anzahl feiner Membranen auf und findet damit auch als einheitliche Haut ihr Ende. Diese Membranen endigen dann in verschiedener Weise: einzelne heften sich sofort an der Limitans interna der Retina propria an, gleich hinter der Ora, andere wieder strahlen in den Glaskörper aus und verlieren sich bald in ihm. Durch ihren welligen Verlauf erinnert der Komplex dieser Häutchen an ein Büschel welliger Haare.

Die ganze vordere Verdichtungshaut des Glaskörpers beschränkt sich also auf das Gebiet zwischen hinterem Linsenpol und Ora terminalis, oder mit anderen Worten: auf das Gebiet des Zonularaumes. Von der Ora terminalis an, im Bereich der Retina propria, lässt sich am Glaskörper des Vogels keine ausgesprochene Grenzhaut gegen die Netzhaut nachweisen. Eine Membrana hyaloidea ist hier also nicht vorhanden, wenn wir nicht etwa die eigentlich zur Netzhaut gehörige Limitans interna als solche bezeichnen wollen.

Die Zonulafasern weisen dieselben histologischen Charaktere auf wie beim Säuger, nur sind sie im allgemeinen zarter. Wir sehen starre, geradlinig begrenzte, homogene Fäden, die sich in färberischer Beziehung indifferent verhalten, indem sie sich mit sehr verschiedenen Farbstoffen darstellen lassen. Sie sind von sehr verschiedener Dicke, ohne dass sich in der Anordnung der schwächeren und stärkeren Fasern eine Regelmässigkeit feststellen liesse. Viele von ihnen zeigen die Tendenz einer geringfügigen büschelförmigen Auflösung an ihren beiden Enden, besonders an

[1]) = serrata. Beim Huhn ist der Rand der Pars optica retinae nicht gezahnt.

dem lenticulären Ende. Ich finde es nicht gerechtfertigt, die breiteren Mittelstücke der an ihren Enden aufgesplitterten Fasern als verklebte Fasergarben, d. h. als Komplexe verklebter Einzelfibrillen aufzufassen. Dies wäre eine in physiologischer Beziehung sehr ungünstige Struktur, da die Fasergarben Gefahr liefen, bei den Zerrungen, denen die Fasern ausgesetzt sind, sich schliesslich in ihre Komponenten aufzulösen. Histologische Anhaltspunkte für eine solche Struktur habe ich nicht finden können und wie wir sehen werden, bietet auch die Histogenese der Zonulafibrillen nichts, was dafür spricht.

Der Ursprung der Fasern umfasst das ganze Gebiet des Ciliarkörpers, mit Abrechnung eines schmalen Abschnittes vor der Ora terminalis, derjenigen Zone nämlich, die durch die sich hier ansetzenden Lamellen der Glaskörperhaut in Anspruch genommen wird. Bis zur Ora terminalis reicht also der Ursprung nicht. Auf diesem weiten Gebiet ist aber die Dichtigkeit des Ursprunges der Fasern verschieden. Am gedrängtesten entspringen sie an den Ciliarfortsätzen und den zwischen ihnen gelegenen Tälern. Dementsprechend ist die Anordnung der Zonulafasern in den vordersten Teilen des Zonularaumes, d. h. im ciliolenticulären Winkel am dichtesten; hier bilden sie eine dichte Streifung, in der stellenweise auch spitzwinklige Kreuzungen der Fasern nachzuweisen sind. Die Ciliarfortsätze entsenden nur an ihren Seitenflächen und hinteren Kanten Zonulafasern, nicht aber an ihrer vorderen Kante, und ebenso überschreitet das aus den Tälern zwischen den Fortsätzen entspringende Faserbündel mit seinen vordersten Fasern niemals das Niveau der Ciliarfortsätze. Nach hinten und nach den Seiten hin wird die Anordnung der Fasern lockerer, sie laufen in weiteren Abständen voneinander. Die Fasern im ciliolenticulären Winkel laufen schnurgerade, die weiter hinten folgenden beschreiben nach vorne konvexe sanfte Bögen, parallel der Krümmung der vorderen Verdichtungshaut des Glaskörpers. Zwischen den Zonulafasern findet sich nirgends eine Spur von Glaskörperfibrillen, es ist eine reinliche Scheidung von Glaskörper und Zonula vorhanden.

Der Ansatz der Fasern erfolgt an der Linsenkapsel im Bereich des Linsenäquators und an den benachbarten Gebieten der vorderen und hinteren Fläche. An der letzteren umfasst die Ansatzzone ein viel ausgedehnteres Gebiet als auf der vorderen

Fläche, wo schon der Ansatz der Ciliarfortsätze die Grenze bezeichnet. Bemerkenswert ist, dass die Zonulafasern nach der Linse hin allmählich ihre Färbbarkeit verlieren; dicht an der Linse erscheinen sie an allen meinen Präparaten fast ganz ungefärbt.

„Orbiculo-ciliare" und „interciliare Fasern" (Czermak), d. h. Fasern, die nicht zur Linse gehen, sondern verschiedene Punkte des Ciliarkörpers miteinander verbinden, lassen sich beim Huhn bestimmt ausschliessen, wohl aber glaube ich gefunden zu haben, dass die am weitesten hinten, nahe zur Ora terminalis entspringenden Fasern die Linse nicht immer erreichen, sondern sich nach längerem Verlauf schief der Glaskörpermembran anschliessen und in einer Verschmelzung mit ihr auch ihr Ende finden. Es liegt hier allerdings eine gewisse Schwierigkeit vor, indem es nicht immer leicht ist, zu entscheiden, was schon Zonulafaser ist und was noch zu der Grenzmembran des Glaskörpers gehört, als ein sich von ihr ablösendes Häutchen. Wenn man aber in der schärferen Begrenzung und stärkeren Färbbarkeit Kriterien für die Zonulafasern erblickt, so darf man die betreffenden Fasern doch als Zonulafasern auffassen. Entwicklungsgeschichtlich lässt sich das Vorkommen derartig endigender Zonulafasern wohl verstehen.

Was die feineren histologischen Verhältnisse des Ursprunges der Zonulafasern an der Pars ciliaris retinae betrifft, so zeigen meine Präparate nur so viel, dass sie sich mit der Limitans ciliaris interna[1]) verbinden. Ein Eindringen der Fasern direkt in das Epithel habe ich nicht beobachten können Ich möchte hier eine mir nicht unwichtig erscheinende Beobachtung erwähnen, die ebenfalls auf die innigen Beziehungen zwischen Zonulafasern und Limitans ciliaris hinweist. Es ist dies die Tatsache, dass

[1]) Mit Wolfrum (6) halte ich es für das zweckmässigste, die innere Cuticula des Ciliarepithels als Limitans ciliaris interna zu bezeichnen, da sie die direkte Fortsetzung der Limitans interna retinae bildet. Ist zwischen den beiden Lagen des Ciliarepithels wirklich eine besondere Cuticularmembran vorhanden, wie es zuerst Berger (7) behauptet hat, so müsste sie eigentlich Limitans ciliaris externa genannt werden, da sie unzweifelhaft die Fortsetzung des als Limitans externa retinae bezeichneten Schlussleistennetzes ist. Ich würde es aber trotzdem aus Gründen der Deutlichkeit vorziehen, diese Haut Limitans intermedia zu nennen und als Limitans ciliaris externa die zwischen Ciliarepithel und Bindegewebe befindliche Glashaut zu bezeichnen.

die Dicke und scharfe Ausprägung dieser Grenzhaut Hand in Hand geht mit der Dichtigkeit der von ihr entspringenden Zonulafasern. Verfolgt man beim Huhne die Limitans ciliaris von der Ora terminalis nach den Ciliarfortsätzen hin, so sieht man, dass sie in dem Maße, wie die Zonulafasern reichlicher von ihr entspringen, allmählich stärker wird. Am dicksten ist sie an den Ciliarfortsätzen. Wir haben hier also den Ausdruck einer gesetzmässigen gegenseitigen Abhängigkeit und damit den Beweis einer Zusammengehörigkeit beider Gebilde. Ich bemerke, dass meine Beobachtungen in dieser Beziehung das gerade Gegenteil von dem ergeben haben, was Wolfrum (6) für den Menschen behauptet, dass nämlich die Limitans ciliaris an den Stellen, wo viele Zonulafasern am Ciliarkörper entspringen, nicht nur nicht stärker, sondern im Gegenteil schwächer wird, ja sich überhaupt nicht nachweisen lässt. Beim Huhne ist der von mir angegebene Tatbestand leicht festzustellen.

Schliesslich möchte ich erwähnen, dass man an manchen Schnitten zwischen den ciliaren Wurzelteilen der Zonulafasern, besonders im Bereich des Orbiculus ciliaris, dicht am Epithel einzelne fortsatzlose, ganz freistehende Zellen findet, wie sie hier auch für Säuger schon von mehreren Seiten beschrieben sind. Sie sind sehr spärlich, man findet deren höchstens zwei bis vier an je einer Seite des Schnittes. Mit den Zonulafasern haben sie bestimmt nichts zu tun; sie liegen gerade nur zwischen ihnen. Sie sehen eher wie ausgeschaltete Epithelzellen, als wie Leukocyten oder Bindegewebszellen aus. Der Mechanismus ihrer Ausschaltung aus dem Epithel ist allerdings angesichts der Limitans ciliaris nicht leicht zu verstehen.

2. Die Entwicklung der Zonula.

a) Hühnchen vom 4. Tage. (Fig. 2.)[1])

Meine Untersuchungen setzen am 4. Tage der Bebrütung ein. Der Glaskörper stellt sich um diese Zeit bereits als ein selbständiges Netzwerk dar, das sich von seinem Mutterboden, für

[1]) Im Interesse der Kürze und Übersichtlichkeit meiner Darstellung habe ich in nachfolgender Beschreibung aus den von mir kontinuierlich von Tag zu Tag untersuchten Stadien nur einige mir besonders charakteristisch erscheinende herausgegriffen.

den ich nach wie vor in erster Linie die Linse halte, schon vollkommen abgelöst hat, was sich in dem schon erfolgten Schwund der Basalkegel der Linsenzellen und besonders in der Gegenwart einer nirgends unterbrochenen Cuticularhaut im ganzen Umfang des Linsenbläschens ausspricht. Auch die Netzhaut grenzt sich gegen den Glaskörperfilz in ihrer ganzen Ausdehnung durch eine scharfe, ununterbrochene Cuticularhaut ab, und ist sie wirklich, wie das so viele Forscher behaupten, an der Bildung des Glaskörpers beteiligt, so gehören die entsprechenden Vorgänge einer früheren Periode an, denn vom 4. Tage an kann die Netzhaut angesichts ihrer Cuticula, der späteren Limitans interna, nicht mehr als Bildungsstätte des Glaskörpers in Betracht kommen. Der Glaskörperfilz wächst von nun an selbständig weiter; er trägt vollkommen die Bedingungen einer selbständigen Vermehrung und Differenzierung in sich. Ich finde darin nichts so auffallendes und unglaubliches, wie es Rabl (8) seinerzeit hinzustellen sich bemüssigt gesehen hat, und kann ihm nicht beistimmen, wenn er sagt, dass „eine solche Auffassung allen unseren histiologischen und histogenetischen Vorstellungen widerspricht.“ Der Glaskörper ist in dieser Beziehung kein Unikum, er verhält sich nicht anders, als das fibrilläre Bindegewebe, das ja bekanntlich von einem gewissen Zeitpunkt der Entwicklung an ebenfalls die Fähigkeit einer selbständigen, von der produktiven Tätigkeit cellulärer Elemente unabhängigen Vermehrung und Ausbreitung in sich trägt. Neuere Untersuchungen zeigen, dass auch bei der Entwicklung der fibrillären Grundsubstanz des Zahnbeines und Knochengewebes ähnliche Vorgänge im Spiele sind. Auch bei der Vermehrung und dem Wachstum der Neuroglia dürfte über ein bestimmtes Stadium hinaus den Zellkörpern der Astrocyten keine so bedeutsame Rolle zukommen, vielmehr der Schwerpunkt des Wachstums in einer selbständigen Wucherung der Gliafasern liegen, obgleich ich der Überzeugung bin, dass diese ihren Zusammenhang mit den Zellen niemals ganz aufgeben.

Doch gehören diese Fragen nicht in den Rahmen vorliegender Untersuchung, und so will ich nicht länger bei ihnen verweilen.

Fig. 4 zeigt, wie sich das Auge des viertägigen Hühnchens an Silberpräparaten darstellt. Am Linsenbläschen erscheint die proximale Wand bereits zu einem kräftigen Hügel hervor-

gewölbt, doch haben die verlängerten Epithelzellen die noch dicke, mehrzeilige distale Wand noch nicht völlig erreicht, das Bläschen weist noch einen schmalen, halbmondförmigen, an den beiden Enden etwas erweiterten Hohlraum auf. Die proximale Fläche der Linse ist flach, die distale stark konvex. Die Cornea-Anlage liegt der Linse unmittelbar an. Sie besteht aus dem verhältnismässig hohen Epithel und aus der bekannten kernlosen „hyalinen" Lage. Letztere ist nach hinten sehr scharf abgegrenzt und endigt seitlich zugeschärft, mit deutlichster Abgrenzung gegen das Mesenchym zwischen Ektoderm und Augenbecherrand. Am dicksten ist sie ungefähr vor dem Linsenäquator. Mit stärkeren Vergrösserungen betrachtet erscheint diese Lage nicht eigentlich homogen, sondern aus sehr zarten Fibrillen zusammengesetzt, die unter leichten Schlängelungen der Oberfläche parallel laufen. Mit Silber färbt sie sich gelblich, ihre Fibrillen zeigen nicht die Reaktion der Glaskörperfibrillen.

Diese hyaline Lage wurde von Kessler im Jahre 1877 (9) entdeckt, und von ihm auch schon ziemlich genau beschrieben. Sehr ausführlich beschäftigte sich neuerdings Knape (10) mit ihr. Dieser Forscher leitet sie aus einer Umbildung des von mir (11) beschriebenen vorderen Glaskörpers ab, abweichend von Kessler, der in ihr ein Ausscheidungsprodukt des Epithels erblickte. Die Frage nach der Herkunft dieser Lage scheint mir durch die bisherigen Untersuchungen nicht endgültig gelöst zu sein. Ich finde beim Hühnchen, dass sie sich gegen den vorderen Glaskörper stets scharf abgrenzt, was der Auffassung Knapes nicht gerade günstig ist. Die Bildungsweise und die weiteren Schicksale dieser Schichte verdienen wohl eine erneute Untersuchung, um so mehr als diese Frage auch in Betreff des Verhältnisses der verschiedenen Keimblätter zueinander von Interesse ist.

Am Augenbecher ist ein beträchtlicher Dickenunterschied zwischen den beiden Blättern vorhanden. Das dünnere äussere Blatt weist schon bis zur Umbiegungsstelle Pigmentkörner in seinen Zellen auf, wenn auch noch in spärlicher Zahl. Das innere Blatt ist in seiner ganzen Ausdehnung von gleicher Dicke; die Unterscheidung einer Retina propria und einer Retina coeca ist also noch nicht möglich. Zwischen den beiden Blättern befindet sich noch ein spaltförmiger Raum, der am Rande des Augenbechers eine geringe Erweiterung erkennen lässt.

Der schon ziemlich ansehnliche Glaskörperraum erscheint durch einen fädigen Glaskörper erfüllt. Die Fäden bilden ein ziemlich lockeres, weitmaschiges Geflecht; sie sind auch etwas kräftiger als in den späteren Stadien.

Auch ein „vorderer Glaskörper" ist noch nachzuweisen, allerdings nur mehr in seinen letzten Spuren, indem gerade nur seine seitlichsten Teile erhalten sind. In dem Winkel nämlich zwischen Augenbecherrand, Linsenperipherie und Corneaanlage findet man auf einem kleinen dreieckigen Raum besonders auf der einen Seite typisches Glaskörpergewebe, mit der charakteristischen schwarzen Färbung der Fibrillen, wodurch sich dieses Gewebe gegen das von der Seite herandringende Bindegewebe lebhaft abhebt. Mit dem Hauptteil des Glaskörpers hat dieses Gewebe keinen Zusammenhang, da sich Augenbecherrand und Linsenäquator unmittelbar berühren, ein „Isthmus" also, wie wir ihn im Auge der Säugerembryonen dieser Entwicklungsstufe sehen, nicht vorhanden ist.

Die Anordnung der Fibrillen des Glaskörpers ist als unregelmässig zu bezeichnen. Nur an einer Stelle lassen sie die ersten Anzeichen einer bestimmten Gruppierung erkennen. Es ist dies der vorderste Teil des Glaskörpers, die Gegend des Augenbecherrandes. Hier bekommt man an manchen Schnitten bei der Betrachtung mit schwachen Vergrösserungen den Eindruck, als wollte sich ein Bündelchen hervorheben, dessen Fasern von dem Umbiegungsrand der Netzhaut oder einer unmittelbar dahinter gelegenen Stelle ausgehen und divergierend nach hinten verlaufen. Merkwürdigerweise ist diese bündelartige Anordnung der Fasern immer nur auf der einen Seite des Schnittes, und zwar immer in der oben Hälfte des senkrecht durchschnittenen Auges zu erkennen, welche Seite sich auch durch den weiter fortgeschrittenen Schwund des vorderen Glaskörpers etwas entwickelter zeigt. Das Bündelchen ist aber gerade nur andeutungsweise zu sehen; vielleicht würde es mir ohne die Kenntnis der späteren Stadien, wo es viel kräftiger hervortritt, garnicht aufgefallen sein. Die Netzhaut ist auch an der Ursprungsstelle dieses Bündels durch eine scharfe Limitans abgegrenzt. Es liegt kein Grund vor für die Annahme, dass das Bündelchen auf eine Bildung von Glaskörperfibrillen von seiten der Netzhaut zu beziehen sei. Untersucht man das Bündel mit stärkeren Vergrösserungen, so sieht

man, dass seine Fasern mit der Limitans retinae zumeist gar nicht unmittelbar zusammenhängen, sondern selbständig im Glaskörper ihren Ursprung nehmen.

b) Hühnchen vom 7. Tage. (Fig. 3.)

Das Auge hat grosse Fortschritte gemacht. Die Linse ist nun schon auf beiden Seiten konvex, auf der vorderen aber noch stärker als auf der hinteren. Ein Hohlraum ist nicht mehr nachzuweisen. In der Äquatorgegend sehen wir die ersten Anzeichen des Linsenwulstes. In den zentralen Teilen der Linse sind die Kerne der Linsenfasern bereits geschwunden. Die Linsenkapsel liegt auf dem Präparat der Linse überall dicht an.

Zwischen Linse und Hornhaut hat sich nun schon eine ansehnliche vordere Kammer ausgebildet. Die frühere hyaline Schicht erscheint nun in ihrer hinteren Abteilung schon mit Kernen versehen, während ihr vorderer Teil, in dem wir vielleicht die Anlage der Bowmanschen Haut zu erblicken haben, noch kernlos ist. Ein weiterer Fortschritt gibt sich darin kund, dass die hyaline Schichte seitlich nicht mehr zugeschärft und gegen das Mesenchyn scharf abgesetzt endigt, sondern in die bindegewebige Anlage der Sclera unmittelbar übergeht.

An dem inneren Blatt des Augenbechers hat sich die bemerkenswerte Veränderung eingestellt, dass sich daran nun schon eine Pars optica und Pars coeca unterscheiden lässt. Die Netzhaut ist nämlich jetzt nicht mehr bis zur Umbiegungsstelle von gleicher Dicke, sondern verdünnt sich schon in einiger Entfernung davor. Doch ist der Dickenunterschied zwischen den beiden Teilen noch ziemlich geringfügig und die Stelle der späteren Ora terminalis nicht ganz genau festzustellen. Man kann an der Pars coeca schon eine Pars ciliaris und eine frei hervorstehende Pars iridica abgrenzen; letztere ergänzt sich schon durch den Anschluss einer schmalen Bindegewebsschicht an ihre vordere Fläche zu einer vollkommenen Iris. Ihr pupillarer Rand berührt nicht unmittelbar die vordere Fläche der offenbar etwas geschrumpften und nach hinten verlagerten Linse; ein zartes Fädchen verbindet die beiden Gebilde miteinander, vielleicht ein abgelöstes Blättchen der vorderen Linsenkapsel. Die Pars ciliaris ist noch ganz glatt, sie weist noch keine Spur einer Faltenbildung auf.

Der Faserfilz des Glaskörpers ist nun zum grössten Teile dichter und zarter als auf der früheren Stufe. Er ist nicht mehr so ungeordnet wie früher, sondern lässt gewisse Fasersysteme typisch hervortreten.

So nimmt ein charakteristisches Fasersystem von dem keilförmig vorspringenden Sehnervenkopf und der Anlage des Kammes seinen Ursprung, um kelchartig divergierend und ein trichterförmiges Gebiet umfassend nach der Linse hinzuziehen; letztere wird aber von diesen Fasern niemals ganz erreicht.

Viel auffallender und für uns auch von grösserem Interesse ist ein zweites Bündel. Es beginnt in der Gegend der späteren Ora terminalis, d. h. an der Grenze des dicken und verdünnten Teiles der Netzhaut. Das Bündel besteht aus auffallend starken und regelmässig verlaufenden Glaskörperfasern, die zuerst dicht zusammengefasst geradeaus nach hinten ziehen, um sich aber bald aufzulockern und kelchartig auseinander zu weichen, wobei die innersten Fasern in der Richtung der zentralen Teile des Glaskörpers ausstrahlen. Die meisten Fasern verlieren sich schon nach kürzerem Verlauf im Fibrillengewirr des Glaskörpers, einzelne zeichnen sich aber durch recht langen Verlauf aus, ja sie lassen sich als zusammenhängende scharfe Linie bis zum Sehnervenkopf verfolgen, so dass durch sie der Glaskörper gewissermassen in zwei Schichten, eine kugelschalenartige Rindenschicht und eine kugelförmige innere Schicht geteilt wird. Ich habe dieses Stadium an mehreren Augen untersucht und das Verhalten des Bündels an allen gleich gefunden.

Wir haben es offenbar mit demselben Bündel zu tun, dessen Andeutungen wir bereits beim viertägigen Hühnchen begegneten. Das Bündel weist aber hier eine gewisse Verlagerung gegen jenes Stadium auf. Am 4. Tag lag sein Ausgangspunkt am freien Rand des Augenbechers, hier liegt er beträchtlich weiter hinten, nämlich an der Stelle, wo sich das innere Netzhautblatt zu verdünnen beginnt.

Eine genaue Prüfung der Verhältnisse ergibt, dass das Bündel eigentlich an Ort und Stelle geblieben ist, und dass sein Lagewechsel dadurch bedingt ist, dass mittlerweile aus dem Rande des Augenbechers die Pars coeca retinae hervorgewachsen ist, wodurch sich das in seiner topographischen Beziehung zur Netzhaut konservative Bündel scheinbar nach hinten verschoben hat.

Die Pars coeca verdankt also ihre Entstehung nicht etwa einer eigentlichen Differenzierung des inneren Blattes in zwei Teile, in dem Sinne, dass der vordere Teil dieses Blattes bei dem gleichmässigen expansiven Wachstum der Netzhaut in seiner Dickenzunahme zurückbleibt, sondern sie entsteht in der Weise, dass sie als eine Neubildung aus dem Rande der späteren Pars optica hervorwächst, ähnlich wie etwa bei der Zahnentwicklung die Epithelscheide der Zahnwurzel aus dem Rande des Schmelzorganes. Ich möchte erwähnen, dass ich diese Art der Entstehung der Pars coeca retinae schon im Jahre 1903 (11, S. 100) für das Kaninchen beschrieben habe.

Mit dem Hervorwachsen einer Pars coeca aus dem Becherrand hat sich der Glaskörperraum nach vorne hin durch einen neuangesetzten Rezess erweitert. Das ganze auf dem Augendurchschnitt dreieckig erscheinende Gebiet, das man von dem Hauptteil des Glaskörperraumes in der Weise abgrenzen kann, dass man vom hinteren Linsenpol zur Gegend der Ora terminalis eine Linie zieht, ist ein Novum.

Dieser neue Raum zeigt sich schon mit Glaskörpergewebe erfüllt. Dieses hat hier aber eine besondere Beschaffenheit: es ist lockerer und grobfaseriger als der übrige Teil des Glaskörpers; es stellt sich ebenso dar, wie der ganze Glaskörper etwa am 4. Tage. Diese Beschaffenheit stimmt damit zusammen, dass dieser Teil des Glaskörpers erst kürzlich entstanden ist.

Der neue Rezess des Glaskörperraumes ist für uns schon deshalb von besonderem Interesse, weil wir hier die Anlage des Zonularaumes vor uns haben. Das Gebiet der späteren Zonula ist also anfangs bis zur Wurzel der Iris von typischem Glaskörpergewebe erfüllt. Ich will noch hervorheben, dass in diesem Gewebe zunächst noch keine Spur einer bestimmten Anordnung der Fasern wahrzunehmen ist: das lockere Geflecht erscheint ganz unregelmässig.

Doch kehren wir zu dem oben beschriebenen Faserbündel des Glaskörpers zurück. Zunächst einige historische Angaben. Das Bündel ist, so viel ich weiss, bisher beim Hühnchen nicht beschrieben worden, obgleich es eine sehr auffallende Bildung darstellt. Wohl aber habe ich es schon im Jahre 1903 beim Kaninchen als Isthmusbündel erwähnt (11, S. 51) und abgebildet. Es ist aber beim Kaninchen sehr schwach entwickelt und nur in

den frühesten Stadien vorhanden. Auf der Entwicklungsstufe, wo es beim Huhn gerade auf dem Höhepunkt seiner Ausbildung steht, ist es beim Kaninchen bereits geschwunden.

Wir kennen aber ein ganz ähnliches Bündel beim erwachsenen Frosch und es ist gewiss von Interesse, dass eine Anordnung, die im Glaskörper des Vogels nur embryonal als vorübergehende Erscheinung auftritt — denn, wie wir sehen werden, schwindet das Bündel bald —, beim Frosch als dauernde Bildung festgehalten ist. Hier wurde es im Jahre 1894 von Retzius (2) beschrieben und bildlich wiedergegeben. Aus der Fig. 10, Taf. XXXII des Retziusschen Werkes geht die Analogie des beim Frosch vorhandenen Glaskörperbündels mit dem von mir beim Hühnerembryo beobachteten klar hervor. Auch beim Frosch nimmt das Bündel von der Gegend der Ora terminalis seinen Ursprung, welche Stelle hier durch die circulär verlaufenden Äste der Vasa hyaloidea (s. Gaupp 12, S. 859) gekennzeichnet ist, auch hier strahlt es nach hinten in den Glaskörper aus, mit dem Unterschiede nur, dass alle Fasern des Bündels mit ihren hinteren Enden die Netzhaut erreichen, um sich an ihrer Limitans zu inserieren, während beim Hühnchen dies nur für eine geringe Zahl von Fasern zutrifft.

Ich schlage daher vor, das Bündel auch beim Hühnchen und auch bei anderen Embryonen, wo es noch beobachtet werden sollte, als Retziusssches Bündel zu bezeichnen.

Untersucht man die Stelle, wo sich das Bündel an der Ora terminalis anzusetzen scheint, mit stärkeren Vergrösserungen, so erkennt man, dass das Zeitwort „scheint" hier wirklich angebracht ist. Die Fasern des Bündels reichen nämlich zumeist gar nicht bis unmittelbar an die Netzhaut heran. Dicht an der Innenfläche der Netzhaut findet sich an den Silberpräparaten eine homogene, gelblich gefärbte, nach dem Glaskörper hin verschwommen verlaufende Substanzlage, vielleicht eine Verdichtung der interfibrillären Grundsubstanz des Glaskörpers oder ein Ausscheidungsprodukt der Netzhaut. Sie erstreckt sich von der Stelle der Ora terminalis aus längs der Pars coeca retinae bis zur Wurzel der Iris. Diese Substanzlage schiebt sich zwischen Glaskörperfibrillen und Netzhaut, aus ihr tauchen erst die Fasern des Retziusschen Bündels auf.

Ich lege auf diese Beobachtung deshalb Gewicht, weil durch sie der Möglichkeit einer Intrepretation der hier beschriebenen

Bilder vorgebeugt wird, die ich für eine falsche halten würde. Die Übergangsstelle der Pars optica und coeca retinae wird von manchen Forschern als besonders wichtig für die Entstehung des Glaskörpers bezeichnet. Es könnte somit das Retzius'sche Bündel mit der vermeintlichen Bildung des Glaskörpers aus der genannten Stelle der Netzhaut in Verbindung gebracht werden, in dem Sinne, dass es gewissermassen das Hervorströmen der Glaskörperfibrillen aus der Netzhaut verkörpert. Es ist also wichtig zu wissen, dass die Fibrillen des Bündels mit der Netzhaut hier keinen unmittelbaren Zusammenhang haben. Überdies möchte ich auf die Gegenwart der Limitans interna an der betreffenden Netzhautstelle hinweisen, und ebenso auf den Umstand, dass hier an der Netzhaut überhaupt keine Spuren davon zu erkennen sind, dass sie sich irgendwie produktiv betätigt. Würde sie hier ein so dickes Faserbündel aus sich hervorgehen lassen, so müssten doch gewisse Veränderungen an ihr nachweisbar sein, zumindest eine Verdickung oder gewisse darauf hinweisende Erscheinungen an ihren Zellen. Nichts derartiges ist aber hier zu sehen.

Die einzig richtige Beurteilung der Verhältnisse kann meiner Ansicht nach nur die sein, dass das Retzius'sche Bündel aus einer lokalen Verstärkung und bestimmten Zusammenordnung der schon früher angelegten Glaskörperfibrillen zustande gekommen ist, ähnlich wie sich in der Knochenspongiosa aus dem Balkenwerk gewisse bestimmt orientierte stärkere Züge herausbilden. Die beschriebene Verdichtung der Grundsubstanz des Glaskörpers dicht an der Netzhaut könnte vielleicht den Zweck haben, in der weiteren Folge die innige Verschmelzung der Zonulafibrillen mit der Limitans ciliaris zu befördern.

c) Hühnchen vom 10. Tage. (Fig. 4.)

Die Vergleichung der bei derselben Vergrösserung gezeichneten Fig. 3 und 4 zeigt, dass das Auge gegenüber seinem Verhalten am 7. Tag etwa um ein Drittel seines Umfanges gewachsen ist und auch in seiner inneren Ausgestaltung beträchtliche Fortschritte gemacht hat. An der schon stark konvex vorspringenden Hornhaut ist das Epithel niedriger geworden, die Substantia propria erscheint nun ganz mit Kernen besetzt, bis auf einen schmalen Saum hinter dem Epithel: der Anlage der Bowman'schen Haut.

An der Linse ist der Linsenwulst schon ziemlich gut entwickelt, in Form einer länglichen spindelförmigen Verdickung der seitlichen Partien des vorderen Blattes. Der auf der Figur sichtbare spaltförmige Raum zwischen Linsenwulst und Linsenfasern ist wohl als Kunstprodukt aufzufassen; war doch schon am 7. Tage von einem solchen Raume nichts zu sehen. Ein weiteres Kunstprodukt ist die Ablösung der vorderen Linsenkapsel von der Linse hinter dem Pupillarrand der Iris.

Am Ciliarkörper erkennt man die Anfänge der Faltenbildung. Die ersten Falten scheinen aber nicht wie später meridional, sondern circulär zu verlaufen, da sie auf dem Meridionalschnitt quer getroffen sind. Man erkennt deren zwei bis drei.

Der Dickenunterschied zwischen Pars optica und coeca retinae ist nun viel grösser wie früher, wenn auch gegen das endgültige Verhalten noch stark rückständig. An der Grenze beider Abteilungen hat sich eine kleine faltenartige Abhebung der Netzhaut eingestellt, für deren Zustandekommen offenbar das sich hier anheftende Retzius'sche Bündel des Glaskörpers verantwortlich zu machen ist

Das fibrilläre Gerüstwerk des Glaskörpers ist an den Silberpräparaten prachtvoll zu sehen; es ist noch feiner und dichter als am 7. Tage. Nur im Zonularezess zeigt es immer noch eine lockere und grobfaserige Beschaffenheit, besonders auf der unteren Seite des Augendurchschnittes.

Das vom Sehnervenkopf und vom Kamm ausgehende trichterförmige Fasersystem des Glaskörpers ist im dargestellten Schnitt nicht getroffen. An anderen Schnitten ist es noch immer zu erkennen, wenn auch schon etwas reduziert.

Das Retzius'sche Bündel verhält sich in den beiden Hälften des Schnittes wesentlich verschieden. Die Abbildung ist einem Frontalschnitt des Kopfes entnommen. Die Augen sind um diese Zeit beim Hühnchen noch fast ganz seitwärts gerichtet, wir haben also einen senkrechten, ungefähr in der Augenachse geführten Meridionalschnitt vor uns, an dem wir eine obere und untere Seite unterscheiden können. Das Bündel erscheint auf der unteren Seite stark rückständig gegenüber seinem Verhalten in der oberen Augenhälfte. Schon am 4. Tage haben wir einen ähnlichen Unterschied zwischen den beiden Hälften des Auges feststellen können.

Auf der unteren Seite zeigt das Bündel gegen den 7. Tag nur geringfügige Veränderungen. Sie bestehen im wesentlichen darin, dass der früher nur ganz wenig geöffnete Fächer des Bündels nun etwas weiter ausgebreitet ist. Die Fasern des Bündels divergieren von Anfang an. Ihre Anordnung ist sehr regelmässig; die äussersten Fasern schliessen sich in ihrem Verlaufe der inneren Fläche der Netzhaut an, von ihr durch eine schmale verdichtete homogene Belegschicht getrennt, nach innen lenkt der Gang der Fasern mehr und mehr einwärts um, die innersten schlagen schon die Richtung des Mittelpunktes des Glaskörpers ein. Alle Fasern laufen leicht bogenförmig, mit einwärts gekehrter Konkavität und unter ganz zarten welligen Krümmungen. Ein weiterer Unterschied gegen früher ist, dass nun die langen, bis zum Sehnervenkopf reichenden Fasern geschwunden sind: alle Fasern hören schon beträchtlich früher auf, die inneren früher als die äusseren. Immer noch sehen wir, wie am 7. Tage, die Fasern des Bündels nicht unmittelbar von der Limitans retinae entspringen, sondern aus einem schmalen Saum einer gelblich gefärbten verschwommenen homogenen Lage, die die Netzhaut an der betreffenden Stelle bedeckt. Sie erstreckt sich von der Ora terminalis aus längs des Ciliarkörpers fast bis zur Wurzel der Iris, aber auch eine kurze Strecke weit auf das Gebiet der Retina propria. Überall erscheint die Netzhaut von einer scharfen undurchbrochenen Limitans bedeckt.

Eine sehr wichtige Beobachtung können wir machen, wenn wir das auffallend lockere Gerüstwerk des Zonularezesses der unteren Seite betrachten. Wichtig ist diese Beobachtung, weil uns hier die ersten Spuren der Entwicklung der Zonulafasern entgegentreten.

Wir sehen nämlich, dass die Anordnung dieses Reticulums nicht mehr so durchaus regellos ist, wie am 7. Tage, indem darin schon die ersten Zeichen einer bestimmten Orientierung der Fasern zu erkennen sind. In dem Gerüstwerk heben sich nämlich einzelne stärkere und zusammenhängendere Züge hervor, und zwar alle in der Richtung der Verbindungslinie zwischen Ciliarkörper und Linse gelegen. Wir haben es aber nicht mit isolierten Fasern zu tun, sondern nur mit stärkeren Balken des Gerüstes, die durch schief und quer verlaufende Fibrillen immer noch in netzförmigem Zusammenhang miteinander stehen.

Die betreffenden Fasern reichen mit ihren Enden weder bis zur Linse, noch bis zum Glaskörper, ein Umstand, auf den ich besonderen Nachdruck legen möchte. Geht man ihnen in der Richtung des Ciliarkörpers nach, so sieht man, dass sie schon in einiger Entfernung davor aufhören; in der Nähe des Ciliarkörpers ist das Glaskörpernetz wieder ganz diffus. Ähnlich liegt die Sache an der Linse; hier ist noch hinzuzufügen, dass unmittelbar an dieser der Glaskörper eine besonders feine, dichte Beschaffenheit annimmt. Wir sehen also, dass die Differenzierung der Zonulafasern — denn um solche handelt es sich — mitten aus dem Glaskörper heraus erfolgt, unabhängig vom Ciliarkörper und der Linse. Die Zonulafasern wachsen also nicht etwa aus dem Ciliarepithel hervor, wie das von manchen Forschern angenommen wird, sondern bilden sich selbständig aus dem Fibrillenwerk des Glaskörpers heraus.

Betrachten wir nun die Verhältnisse in der oberen Hälfte des Auges. Hier hat sich alles von Grund aus umgestaltet. Statt des früheren schmalen Retziusschen Bündels sehen wir nun einen vollkommen geöffneten Fächer, eine Strahlensonne locker angeordneter, kräftiger Fasern von der Gegend der Ora terminalis und des Ciliarkörpers ausstrahlen. Der Fächer erscheint ganz einheitlich, alle seine Teile schliessen sich ohne Abgrenzung aneinander und es ist nur die Kenntnis der Antecedentien, die es gestattet, an ihm einen älteren Abschnitt, dem früheren Retziusschen Bündel entsprechend, und einen neuhinzugekommenen zu unterscheiden. Das Retziussche Bündel dürfte etwa in dem äusseren Drittel des ganzen Fächers vertreten sein, in der Gruppe jener Fasern, die zum Teil parallel mit der Netzhautoberfläche nach hinten ziehen, zum Teil etwas einwärts davon mehr nach den inneren Gebieten des Glaskörpers umlenken. An dem so abgegrenzten Retziusschen Fasersystem ist gegen früher unverkennbar eine Reduktion eingetreten. Sie spricht sich nicht nur in der loseren Beschaffenheit des Bündels aus, sondern vor allem auch darin, dass seine Fasern nun viel kürzer sind als vordem. Alle hören nun schon nach sehr kurzem Verlauf auf, indem sie sich im Netzwerk des Glaskörpers verlieren.

Die neuentstandenen zwei Drittel des Faserfächers möchte ich wieder in zwei Teile trennen, und zwar ist es hier nicht die Herkunft, sondern das weitere Schicksal der beiden Abteilungen, die ihre Unterscheidung ermöglicht. Der eine Teil steht nämlich zu

der Bildung der vorderen Verdichtungsmembran des Glaskörpers in Beziehung, der andere zu der der Zonula. Es ist hier also gleich darauf hinzuweisen, dass diese beiden Gebilde, Verdichtungshaut und Zonula, in den ersten Stadien sich ganz gleich entwickeln. Der erstere Abschnitt begreift die Fasern in sich, die unter mehr oder minder querem Verlauf hinter die Linse hinziehen; einzelne dieser Fasern sind recht lang, sie überschreiten auch die Mittellinie. Die Fasern dieser Abteilung sind es, die in der weiteren Folge durch allmähliche Verstärkung und gegenseitige Verschmelzung die vordere Grenzmembran des Glaskörpers bilden. Der noch übrig bleibende Teil des Fächers ist der Zonulateil.

Betrachten wir diesen letzteren Teil etwas näher. Was auf der anderen Seite erst angedeutet war, tritt uns hier nun schon ausgesprochen entgegen: in dem fibrillären Glaskörpergewebe, das den Zonularezess immer noch ausfüllt, herrscht nun unverkennbar die vom Ciliarkörper zu den äquatorialen Teilen der Linse hinziehende Richtung vor. Immer noch handelt es sich aber nicht um isolierte Fasern, sondern um stärkere Züge des Reticulums, doch lassen sich die betreffenden Fasern nun schon auf längere Strecken verfolgen, teilweise unter spitzwinkligen Überkreuzungen. Im vordersten Teil des Rezesses, wo ihre Anordnung schon etwas dichter ist, scheinen die zonularen Züge schon bis zur Linsenkapsel zu reichen, weiter hinten ist dies noch nicht der Fall, indem unmittelbar an der Linse das Netz wieder diffus und zart wird, ebenso wie wir es auf der anderen Seite sahen. Nach der ciliaren Seite hin haben sich die zonularen Balken ebenfalls verlängert, sie würden die Limitans interna wohl auch erreichen, wäre hier nicht immer noch jene homogene Belegschicht vorhanden, die die Fasern von dem Epithel trennt. Ich bemerke, dass mir auf dem in der Abbildung wiedergegebenen Präparat dieser Zwischenraum infolge einer geringen Schrumpfung des Glaskörpers etwas erweitert zu sein scheint; in Wirklichkeit dürfte er wohl etwas schmäler sein. In der ganzen Ausdehnung der Retina coeca lässt sich an der Netzhaut die gleiche scharfe, nirgends unterbrochene Limitans nachweisen.

d) Hühnchen vom 14. Tage. (Fig. 5.)

Wegen der Grösse des Auges ist in der Fig. 5 nur der die Zonula und ihre Umgebung in sich begreifende Teil des Schnittes

bei derselben Vergrösserung wie die früheren Stadien dargestellt. Der Linsenwulst ist nun kräftig entwickelt; die Spalte, die ihn von den Linsenfasern trennt, und ebenso die geringfügige Abhebung der Linsenkapsel von der Oberfläche der Linse sind bestimmt Kunstprodukte. Am Ciliarkörper hat die Faltenbildung beträchtliche Fortschritte gemacht; der Schnitt scheint einem Tale zwischen zwei Ciliarfortsätzen zu entsprechen. Das Retzius-sche Bündel hat nun seine Rolle ausgespielt, es ist vollkommen geschwunden (in der Zeichnung ist der betreffende Teil des Schnittes nicht abgebildet); man findet im Glaskörper keine Fasern mehr, die von der Ora terminalis nach hinten ausstrahlen. Das Bündel ist also im Auge des Vogels eine vorübergehende embryonale Einrichtung, deren Bedeutung einstweilen nicht festzustellen ist. Vielleicht kann für die Beurteilung ihrer Bedeutung die Tatsache einen Anhaltspunkt abgeben, dass sich jene Fasern, woraus sich die vordere Glaskörperhaut und die Zonula bilden, an dieses Bündel anschliessen.

Um so stärker sind nun die Fasern entwickelt, die von der Ora terminalis zur hinteren Linsenfläche ziehen. Jetzt kommt ihre Bedeutung auch schon deutlich zum Vorschein. Sie stehen unverkennbar zur Bildung der vorderen Verdichtungsmembran des Glaskörpers in Beziehung. Sie sind gegen früher beträchtlich verdickt: am kräftigsten sind die vordersten Fasern, die schon an das Zonulagebiet grenzen. Durch diese dicken Fasern wird nun schon eine scharfe Trennung des Glaskörpergebietes vom Zonulagebiet bewirkt; diese Abgrenzung ist der wesentlichste Fortschritt, den wir auf diesem Stadium feststellen können. Am 10. Tage war von dieser Abgrenzung noch nichts zu sehen Im Zonulagebiet sind die Fortschritte gegen den 10. Tag nicht sehr beträchtlich. Immer noch ist hier Glaskörper vorhanden, immer noch sind die vom Ciliarkörper zur Linse hinziehenden Zonulafasern nicht selbständige Bildungen, sondern nur Teile eines Gerüstwerkes. Verfolgt man sie nach ihren beiden Enden hin, so sieht man folgendes. Die Linsenkapsel erreichen sie nun fast alle, um sich unter Aufsplitterungen an sie anzusetzen. Bezüglich dieser Aufsplitterungen ist darauf hinzuweisen, dass sich hier in den früheren Stadien ein besonders dichter, feinfaseriger Teil des Glaskörpers befand, dessen Gegenwart hier vielleicht mit der büschelförmigen lenticulären Endigung der Zonulafasern in

Beziehung zu bringen ist. An dem anderen Ende findet man, dass die Fasern an einer Stelle nun schon mit der Limitans ciliaris unmittelbar verschmolzen sind; es ist dies das Gebiet der Processus ciliares. Weiter nach hinten, im Gebiete des Orbiculus ist dies wohl stellenweise, aber nicht durchgehends der Fall. In den Mittelgebieten zwischen Ciliarfortsätzen und Ora terminalis ist immer noch jene homogene Belegschicht des Ciliarepithels zu sehen, wodurch die Zonulafasern an ihrem unmittelbaren Herantreten an das Epithel gehindert werden: nach der Ora terminalis hin fehlt diese Substanz bereits und hier ist die Verschmelzung der Zonulafasern mit der Limitans ciliaris schon eingeleitet.

c) Hühnchen vom 16. Tage. (Fig. 6.)

Alle Teile des bei derselben Vergrösserung gezeichneten Auges scheinen gegen das letztbeschriebene Stadium vergrössert. Der Schnitt geht gerade durch die Anheftungsstelle eines Ciliarfortsatzes an der Linse. Nicht leicht sind die pigmentierten Epithelvorsprünge an der hinteren Irisfläche zu erklären. An der Ora terminalis springt die Netzhaut faltenartig hervor, eine Folge der Reagenzienwirkung. Die hintere Abgrenzung des Zonularaumes ist nun noch schärfer geworden, vermöge der Verdickung und dichteren Anordnung der vordersten Grenzfasern. Wahrscheinlich haben wir es hier gar nicht mehr mit Fasern zu tun, sondern mit Durchschnitten feiner Membranen, die durch die flächenhafte Verschmelzung von Glaskörperfibrillen entstanden sind. Auch die Dickenzunahme der Fasern ist als Ergebnis einer Verschmelzung zu erklären. Die Zahl der stärkeren Fasern beträgt vier bis fünf; sie treten schon, besonders in ihren inneren, linsenwärts gelegenen Teilen in spitzwinklige, geflechtartige Anastomose miteinander. Nach hinten, gegen den eigentlichen Glaskörper hin, ist das System dieser Fasern noch nicht so scharf wie nach vorne abgesetzt.

Wenn wir nun unsere Aufmerksamkeit dem Zonulagebiet zuwenden, so gewahren wir einen grossen, prinzipiellen Fortschritt. Die Zonulafibrillen treten uns nun schon als isolierte Fasern entgegen, indem die zwischen ihnen gelegenen Glaskörperfibrillen fast vollkommen geschwunden sind. Auch sind die Zonulafasern gegen früher etwas stärker geworden.

Die jungen Zonulafasern erreichen nun alle die Linsenkapsel, während am Ciliarkörper dies noch nicht durchgehends der Fall

ist. Ein grosser Teil der Fasern ist hier immer noch durch die bewusste homogene Belegschicht vom Epithel getrennt. Mit stärkeren Vergrösserungen erkennt man aber, dass viele Fasern diese Schichte bereits durchsetzen, um sich mit der Limitans ciliaris zu verbinden.

f) Hühnchen vom 21. Tage.

Die Zonula kann nun als vollkommen entwickelt bezeichnet werden. Schon am 16. Tage war ja dies halb und halb der Fall; sie unterschied sich von dem fertigen Verhalten nur dadurch, dass sich ihre Fasern noch nicht alle unmittelbar mit der Limitans ciliaris verbanden, sondern zum Teil noch in der das Ciliarepithel bedeckenden Belegschicht zu endigen schienen. Diese Schichte ist nun schon vollkommen geschwunden, und damit im Zusammenhange haben nun alle Zonulafasern den Anschluss an die Limitans des Ciliarkörpers gefunden

Dagegen kann die Verdichtungshaut des Glaskörpers immer noch nicht als vollkommen fertig bezeichnet werden. Denn immer noch ist ihre Zusammensetzung aus geflechtartig verbundenen groben Fibrillen oder richtiger Durchschnitten von Membranen zu sehen. Besonders ist dies in ihrer peripheren Hälfte der Fall, während in ihrem hinter dem Linsenäquator und den Ciliarfortsätzen gelegenen Teil der Verschmelzungsprozess schon grössere Fortschritte gemacht hat; von einer einheitlichen, nach beiden Seiten scharf begrenzten Membran kann aber auch hier noch nicht die Rede sein. Die letzten Vorgänge der Ausgestaltung der vorderen Verdichtungshaut des Glaskörpers gehören also der Zeit nach dem Ausschlüpfen des Hühnchens aus dem Ei an, einer Periode, auf die sich meine Untersuchungen nicht mehr erstrecken. Es ist aber nicht schwer, sich aus den bisher verfolgten Vorgängen auch die letzten Stadien zu vergegenwärtigen. Sie bestehen unzweifelhaft darin, dass sich die schon beim Ausschlüpfen teilweise netzförmig verbundenen Membranellen nun vollkommen zusammenschliessen und unter scharfer Abgrenzung nach beiden Seiten hin zur Grenzmembran werden. Der Zusammenschluss der Membranellen unterbleibt in den seitlichsten Teilen der Verdichtungshaut, woraus sich dann die Auflösung dieser Membran in feinere Häutchen in der Gegend der Ora terminalis beim entwickelten Huhn erklären lässt.

Zusammenfassung der Befunde.

Aus den dargelegten Beobachtungen geht bezüglich der Herkunft und Bedeutung der Zonulafasern eine Auffassung hervor, die mit der modernen Strömung in der Beurteilung dieser Fasern im Widerspruch steht und sich mehr an ältere, schon vor Jahrzehnten und seitdem auch mehrfach ausgesprochene Ansichten anschliesst. Die Zonulafasern entstehen nach meinen Befunden keineswegs in der Weise, wie es neuerdings vielfach behauptet wird, dass sie aus dem Ciliarepithel, sei es als direkte Fortsätze der Zellen, sei es als deren exoplasmatische oder mehr sekretartige Produkte hervorwachsen, um an die Linse heranzutreten und sich mit ihrer Kapsel zu verbinden, sondern sie bilden sich ohne jede Beteiligung der Retina ciliaris aus dem Glaskörper heraus, aus einer Differenzierung seines Fasergerüstes, aus einer Verstärkung und bestimmten Gruppierung von Glaskörperfibrillen.

„Zonula und Glaskörper gehören genetisch zusammen" — diesen Satz habe auch ich als richtig befunden, aber nicht in dem Sinne, wie er aufgestellt worden ist, dass nämlich beide aus derselben Grundlage, nämlich der Netzhaut, aber unabhängig voneinander, sozusagen als Geschwister, hervorgehen, sondern in der Bedeutung, dass der Glaskörper die Matrix abgibt, woraus sich die Zonulafasern herausbilden.

Dem Auftreten der Zonulafasern selbst geht die Entstehung des Zonularaumes voraus. Dieser Raum entsteht auf einer bestimmten Stufe der Entwicklung als ein sekundärer Rezess des grossen Glaskörperraumes, im Zusammenhang mit dem Hervorwachsen der Pars coeca retinae aus dem Rande des Augenbechers. Sowie diese Bucht entsteht, füllt sie sich auch schon mit typischem reticulären Glaskörper, indem Hand in Hand mit ihrer Bildung vom Hauptteil des Glaskörpers her die Fibrillen in den sich neu anlegenden Raum hineinwuchern. Während dieses Vorganges und auch später verhält sich das Ciliarepithel vollkommen passiv, was sich unter anderem in der Gegenwart einer undurchbrochenen Limitans ciliaris an ihr kund gibt.

Auf einer zweiten Stufe differenzieren sich in dem besonders lockeren, vollkommen ungeordneten Fasernetz des zonularen Glaskörpers einzelne stärkere Züge, die durch ihre Verlaufsrichtung und ihre Anordnung von ihrem ersten Auftreten an auf die

späteren Zonulafasern hinweisen. Besonders betont zu werden verdient, dass ihre Differenzierung nicht im Anschluss an das Ciliarepithel, sondern aus der Mitte des zonularen Glaskörpers heraus erfolgt. Erst nachträglich verlängern sie sich an ihren Enden so weit, dass sie zunächst an die Linse und später auch an den Ciliarkörper den Anschluss gewinnen.

Der Raum, worin sich später die Zonulafasern befinden, ist also zunächst von Glaskörpergewebe erfüllt, und die Zonulafasern sind in ihren ersten Stadien nichts anderes als stärker hervortretende Balken dieses Fasernetzes.

Die weiteren Vorgänge lassen sich folgendermassen zusammenfassen. Zunächst grenzt sich der Glaskörper gegen den Zonularaum durch die Bildung der vorderen Verdichtungshaut ab. Die Entstehung dieser leitet sich schon sehr frühzeitig, schon am 7. Tage ein, indem ihrem Verlauf entsprechend stärkere Glaskörperfasern zwischen Ora terminalis und hinterer Linsenfläche auftreten. Diese vereinigen sich zunächst zu einigen flächenhaft angeordneten Membranen, die dann kurze Zeit vor dem Ausschlüpfen des Hühnchens aus dem Ei miteinander zu verschmelzen beginnen. Den Abschluss findet aber dieser Vorgang erst in den ersten Zeiten des postembryonalen Lebens.

In dem nun nach hinten abgegrenzten Zonularaum tritt etwa am 16. Tage eine wesentliche Veränderung ein. Die zwischen den Zonulabalken befindlichen Fäserchen des Glaskörpernetzes unterliegen einer Resorption, während die Zonulabalken selbst erhalten bleiben und sich nun als selbständige Zonulafasern darstellen.

Sie haben sich mittlerweile mit der Linsenkapsel verbunden, während die Verbindung mit der Limitans ciliaris um diese Zeit noch keine vollkommene ist. Man findet auf dieser Entwicklungsstufe immer noch wie früher eine schmale, saumförmige, homogene, verschwommene, an den Silberpräparaten gelblich gefärbte Belegschicht auf dem Ciliarepithel, durch die die Faserenden zum grossen Teil von dem Epithel getrennt werden. Wir haben es hier entweder mit einer Verdichtung der zwischen den Fibrillen befindlichen Grundsubstanz des Glaskörpers oder mit einem Ausscheidungsprodukt des Ciliarepithels zu tun. Die Schichte dürfte die Bestimmung haben, die Verschmelzung der äusseren Enden der Zonulafasern mit der Limitans ciliaris zu befördern und zu einer

besonders festen zu gestalten. Wie sie das tut, ist freilich einstweilen nicht festzustellen. Erst mit ihrem Schwunde — gegen das Ende der Brutzeit — sehen wir diese Verschmelzung an allen Zonulafasern zum Abschluss gebracht, womit dann auch die Entwicklung des Zonulaapparates ihr Ende findet.

Geschichtliches und Kritisches.

Die Entstehung der Zonula aus dem Glaskörper ist eine alte Erkenntnis, und so kann die mitgeteilte Untersuchung kein anderes Verdienst für sich in Anspruch nehmen, als dasjenige, für eine schon vor langer Zeit aufgestellte, aber nicht genügend begründete Anschauung auf Grund einer neuen histologischen Methode und auf Grund zusammenhängender Beobachtung exakte Beweise erbracht zu haben.

Statt einer erschöpfenden historischen Zusammenstellung möchte ich mich auf folgendes Zitat aus dem Werke von Retzius beschränken: „Es ist von mehreren Forschern (Lieberkühn, Angelucci, Loewe, Schwalbe, Haensell u. a.), welche die Entwicklung des Auges und vor allem des Glaskörpers studiert haben, schon vor langer Zeit hervorgehoben worden, dass die Zonula in ihrem Ursprung aus dem vorderen Glaskörpergewebe entsteht.“ Diese Liste möchte ich noch durch die Namen von Kölliker (1868), Iwanoff (1873), Salzmann (1900), de Waele (1902) und vor allem durch den von Retzius selbst (1894) ergänzen.

Letzterer Forscher widmet in seiner wichtigen Abhandlung vom Jahre 1894 der Frage nach der Entstehung der Zonulafasern allerdings nur einige Zeilen, nach Untersuchungen an Kaninchenembryonen, doch ist in jener knappen Darstellung eigentlich schon alles wesentliche enthalten. Der Glaskörper erstreckt sich anfangs auch in das Gebiet der späteren Zonula hinein. Dann tritt hier ein System von feinen Fasern hervor, entsprechend dem Verlauf der späteren Zonulafasern. Allmählich grenzt sich der eigentliche Glaskörper durch eine Membran vom Zonulagebiet ab. „Das noch zurückgebliebene Glaskörpergewebe wird nebst den Blutgefässen resorbiert und nur die genannten Fasern bleiben.“

Die neuere Literatur weist zwei von dieser Darstellung abweichende Auffassungen auf.

Nach der einen, die meines Wissens ausser ihrem Urheber, Nussbaum (12), keinen Anhänger gefunden hat, sollen sich im Zonulagebiet zur Zeit, da sich die Fasern zu entwickeln beginnen, gewisse freistehende Bindegewebszellen finden, aus denen diese Fasern auswachsen. „Ich habe bei 13 Tage alten Kaninchen die Zonulafasern als zu echten Bindegewebszellen gehörig erkennen können“ — sagt Nussbaum. Beim Huhn lässt sich jedenfalls nichts derartiges beobachten. Das Zonulagebiet entbehrt bei den Embryonen vollkommen der von Nussbaum beim Kaninchen beobachteten Zellen und somit kann hier schon aus diesem Grunde ein derartiger Entwicklungsmodus der Zonulafasern nicht in Betracht kommen.

Nach der anderen, viel verbreiteteren Anschauung sind die Zonulafasern Fortsätze oder sekretartige Produkte der Epithelzellen der Pars ciliaris retinae und wachsen als solche aus dem Epithel hervor, unabhängig vom Glaskörper.

Als histogenetischen Vorgang, d. h. durch Vergleichung verschiedener Stadien, hat dieses Hervorwachsen noch niemand verfolgt; immer nur handelt es sich um theoretische Ableitungen aus den Verhältnissen des Zonulaursprunges im Ciliarkörper erwachsener Tiere und besonders des erwachsenen Menschen. Im besonderen beruht die Angabe immer auf der Beobachtung, dass die Fasern nicht nur bis zur Limitans ciliaris verfolgt werden können, sondern mit den darunter befindlichen Epithelzellen in mehr oder weniger innige Beziehung treten.

Der erste, der mit einer derartigen Angabe hervortrat, ist Schön (1895). Nach ihm sind die Zonulafasern protoplasmatische Fortsätze der oberflächlichen Epithelzellen der Pars ciliares retinae. „Jede Zelle sendet einen Fortsatz aus. Eine Anzahl davon verschmelzen zu je einer Faser.“

Agababow (1897) vermag die Zonulafasern ebenfalls über die Glashaut hinaus in das Epithel zu verfolgen, doch sieht er sie nicht als unmittelbare Fortsetzungen der Zellen, sondern als intercellulär verlaufende Fibrillen.

Terriens (1898) Beobachtungen ergeben, dass die Zonulafasern durch die ganze Dicke des zweischichtigen Ciliarepithels intercellulär hindurchdringen, um sich mit der darunter befindlichen Glashaut zu vereinigen. Er fasst sie als Analoga der „Müllerschen Stützfasern“ der Netzhaut auf, als Stützfasern.

die über die Netzhaut hinausgewachsen sind. Letztere Angabe muss den Verdacht wachrufen, dass Terrien zur Zeit, als er seine Abhandlung schrieb, über den feineren Bau der Netzhaut nicht ganz au fait war. „Stützfasern", wie sie noch in den 80er Jahren des vorigen Jahrhunderts angenommen wurden, gibt es ja in der Netzhaut gar nicht, sondern nur Stützzellen, mit denen die kernlosen Zonulafibrillen doch nicht verglichen werden können.

Metzner (1903) kann die Fasern noch weiter verfolgen als Terrien, indem er sie durch das Ciliarepithel und auch das darunter gelegene Bindegewebe hindurch bis zwischen die glatten Muskelfasern des Akkommodationsmuskels gelangen lässt.

Nach Wolfrum (6, 1908) dringen die Zonulafasern nicht so tief ein: sie endigen schon an der Grenze zwischen oberflächlicher und tiefer Zellschichte, indem sie sich mit der hier befindlichen Kittleiste verbinden. Das bemerkenswerteste Ergebnis der Untersuchungen Wolfrums ist, dass die Fasern nicht intercellulär verlaufen, wie es alle seine Vorgänger angegeben hatten, sondern innerhalb des Protoplasmas der pigmentlosen oberflächlichen Epithelzellen ihre Lage haben.

Mavas endlich (1908 und 1910), der letzte Autor auf unserem Gebiet, kann den Fasern ebenfalls nur bis zur Grenzlinie zwischen den beiden Epithelzellenschichten nachgehen, beschreibt und zeichnet sie aber wieder als intercelluläre Bildungen. Er fasst sie als exoplasmatische Formationen der inneren Zellschicht auf. „La zonule de Zinn n'est qu'une dépandance de la rétine ciliaire." „En réalité, la zonule de Zinn est un système de fibrilles, élaborées à la périphérie des territoires cellulaires de la couche des cellules claires, ce sont des productions exoplastiques de ces cellules." (5, S. 15.)

Diesen Angaben stehen bestimmte Äusserungen anderer Forscher, teilweise auch aus neuerer Zeit, gegenüber, nach denen die Zonulafasern nur bis zur Limitans ciliaris interna gehen, dass sie in der Verschmelzung mit ihr ihr Ende finden. In diesem Sinne haben sich z. B. Czermak (1887), Topolanski (1891), Salzmann (1900) und v. Ebner (1902) ausgesprochen.

Wollte ich mich streng an meine eigenen Befunde halten, so müsste ich mich diesen letzteren Forschern anschliessen. Ich habe nämlich die Zonulafasern niemals, weder beim Vogel, noch

bei Säugetieren und dem Menschen über die Limitans ciliaris hinaus in die Tiefe des Epithels verfolgen können. Es liegt mir aber fern, auf diesen negativen Befund Gewicht legen zu wollen, da ich nicht alle Methoden versucht habe, mit denen man fibrilläre Differenzierungen in einem Epithel zum Vorschein bringen kann. So habe ich z. B. die Heldsche Gliaprotoplasmamethode, der sich Wolfrum bediente, nicht angewendet, und so kann ich mich auch nicht für berechtigt halten, Zweifel an der Richtigkeit der Angaben der obengenannten Forscher und insbesondere an denjenigen Wolfrums, die mir mit Rücksicht auf die von ihm benützte spezielle Technik am zuverlässigsten scheinen, auszusprechen.

Anders liegt aber die Sache in bezug auf die Auffassung der fraglichen intraepithelialen Fasern. Hier darf eine Kritik wohl schon zu Worte kommen, auch wenn sie sich nicht auf eigene Beobachtungen stützt.

Alle die genannten Forscher fassen die von ihnen beobachteten intraepithelialen Fasern unbedenklich als unmittelbare Fortsetzungen der Zonulafasern, als ihre in das Epithel hineingesteckten Wurzelteile auf. Ist diese Auffassung richtig? Jedenfalls ist sie nicht die einzig mögliche Auslegung der Befunde, auch eine andere Auffassung ist möglich, und mir scheint gerade diese die zutreffende zu sein. Darnach hören die Zonulafasern schon an der Limitans ciliaris auf und die intra- oder intercellulären Fasern des Epithels sind nicht ihre eigentlichen Fortsetzungen, sondern etwas anderes, nämlich fibrilläre Differenzierungen des Protoplasmas der Epithelzellen, die sich im Anschluss an die Zonulafasern gebildet haben. Es ist hier auf die Analogie mit den Flimmerzellen hinzuweisen. Niemand wird es einfallen, die sogenannten Wimperwurzeln dieser Zellen, wie sie besonders im Darmepithel von Anodonta so schön entwickelt sind, als die eigentlichen Wurzelstücke der Flimmerhaare aufzufassen, vielmehr lässt man allgemein die Flimmerhaare erst an den Basalkörpern beginnen und erblickt in den Wimperwurzeln intracelluläre Differenzierungen, gleich den Muskel- und Nervenfibrillen. In ähnlicher Weise möchte ich auch die Fibrillen im Ciliarepithel beurteilt wissen; auch sie sind meiner Ansicht nach nicht mehr Zonulafasern, sondern Zellstrukturen der Epithelzellen. Sollte wirklich auch jede Fibrille in der Fortsetzung je einer Zonulafaser

liegen, wie dies behauptet wird, so spricht dies nicht gegen diese Auffassung; auch bei den Flimmerzellen sehen wir ähnliches. Sie bilden sich wahrscheinlich erst nach der Geburt, wenn das Spiel der Akkommodation beginnt, infolge funktioneller Reize aus dem Protoplasma heraus, gleichsam als materialisierte Zugstrajektorien. Für die Entstehung und Herkunft der Zonula kann man aus diesen Fibrillen keine Schlüsse ableiten. Ich möchte noch erwähnen, dass auch ihr färberisches Verhalten gegen ihre Auffassung als unmittelbare Fortsetzungen der Zonulafasern spricht; wären sie solche, so müssten sie auch aus gleicher Substanz bestehen, wie diese und daher auch mit allen Färbungen, mit denen sich die Zonulafasern darstellen lassen, sichtbar gemacht werden können. Das ist nun aber nicht der Fall; ich kann auf Grund eigener Erfahrungen bestimmt behaupten, dass man sie auch an Präparaten, wo die Zonulafibrillen stark gefärbt sind, nicht sieht. Um sie zum Vorschein zu bringen, muss man sich schon spezieller Methoden bedienen. Nach alledem scheint es mir, dass man diese fibrillären Strukturen des Epithels bisher nicht richtig beurteilt hat; mit der Erkenntnis ihrer wahren Natur werden natürlich auch die bisher aus ihrer Gegenwart abgeleiteten Schlüsse hinfällig.

Literaturverzeichnis.

1. Franz, V.: Das Vogelauge. Zool. Jahrb., Abt. f. Anat. u. Ontogenie der Tiere, Bd. 28, 1909, S. 73.
2. Retzius, G.: Über den Bau des Glaskörpers und der Zonula Zinnii in dem Auge des Menschen und einiger Tiere. Biologische Untersuchungen, Neue Folge, VI, 1894, S. 67.
3. Salzmann, M.: Die Zonula ciliaris und ihr Verhältnis zur Umgebung. Wien 1900.
4. v. Spee: Über den Bau der Zonulafasern und ihre Anordnung im menschlichen Auge. Verh. d. Anat. Gesellsch., XVI. Versammlung, Halle 1902, S. 236.
5. Mawas, J.: Recherches sur l'Anatomie et la Physiologie de la Région ciliaire de la Rétine. Lyon 1910.
6. Wolfrum, M.: Über Ursprung und Ansatz der Zonulafasern im menschlichen Auge. Gräfes Arch. f. Ophthalm., Bd. LXIX, 1908, S. 148.
7. Berger, E.: Anatomie normale et pathologique de l'oeil. Paris, Masson, 1893.

8. Rabl, C.: Zur Frage nach der Entwicklung des Glaskörpers. Anat. Anz., Bd. XII, 1903, S. 574.
9. Kessler, L.: Zur Entwicklung des Auges der Wirbeltiere. Leipzig 1877.
10. Knape, E. V.: Über die Entwicklung der Hornhaut des Hühnchens. Anat. Anz., Bd. 34, 1909, S. 417.
11. v. Lenhossék, M.: Die Entwicklung des Glaskörpers. Leipzig 1903.
12. Nussbaum, M.: Entwicklungsgeschichte des menschlichen Auges Gräfe-Sämisch, Handb. der gesamten Augenheilk., 2. Auflage, Bd. 2, 1904, S. 41.

Erklärung der Abbildungen auf Tafel XII.

Fig. 1. Meridionalschnitt durch das Auge des Huhnes. Schwache Vergrösserung; ein Teil der Einzelheiten ist nach etwas stärkeren Vergrösserungen eingezeichnet.

Fig. 2. Auge des viertägigen Hühnchens, nach Cajal behandelt. Senkrechter Durchschnitt. Leitz, Obj. 4, Ok. 1, Tubuslänge 160. Mit dem Zeissschen Zeichenapparat gezeichnet, bei Projektion des Bildes auf die Ebene des Arbeitstisches.

Fig. 3. Auge des siebentägigen Hühnchens. Silberpräparat, Leitz, Obj. 2, Ok. 1, Zeichenapparat.

Fig. 4. Auge des zehntägigen Hühnchens. Silberpräparat, Leitz, Obj. 2, Ok. 1, Zeichenapparat.

Fig. 5. Aus dem Auge des 14tägigen Hühnchens. Silberpräparat, Leitz, Obj. 2, Ok. 3, Zeichenapparat.

Fig. 6. Aus dem Auge des 16tägigen Hühnchens. Silberpräparat, Leitz, Obj. 2, Ok. 3, Zeichenapparat.

Roma, 1910, Reale Accademia dei Lincei.

Beiträge zur Biologie der Zelle (Mitochondrien, Chromidien, Golgisches Binnennetz in den Samenzellen).

Von
Dr. **A. Perroncito**, Pavia.

Selbstreferat seiner Abhandlung:
„Contributo allo studio della biologia cellulare." (Mitocondri, Cromidii e Apparato reticolare interno nelle cellule spermatiche.)

Hierzu 6 Textfiguren.

In den letzten Jahren sind von verschiedenen Autoren Gebilde innerhalb des Zellprotoplasmas beschrieben worden, deren Bedeutung und Beziehungen noch nicht völlig geklärt sind, nämlich: 1. Die Nebenkerne. Sie sind namentlich von La Valette St. George und von Prenant in den Spermatozoen niederer Tiere beschrieben worden und sind als unvollkommene Darstellungen des Golgischen Binnennetzes und des Mitochondriums zu betrachten. Einzelne Figuren von Prenant sind schon von relativ grosser Feinheit. 2. Das Golgische Binnennetz, von Golgi (1898) in den Nervenzellen entdeckt und von verschiedenen Forschern in sehr vielen normalen und pathologischen Zellen nachgewiesen. Wir sind, wie in dieser Arbeit des Näheren gezeigt wird, berechtigt, das Binnennetz als einen wesentlichen Bestandteil der Zelle zu betrachten. 3. Die Mitochondrien, von Benda im gleichen Jahre gefunden und von vielen anderen studiert, namentlich von Meves, der auf diesem Gebiet neue Tatsachen von grösstem wissenschaftlichen Interesse entdeckte. Wir werden aber sehen, dass nicht alles, was Mitochondrium heisst, mit Recht dafür gehalten werden darf: unter diesen Begriff fallen eine ganze Anzahl von Gebilden (Chondriomiten, Chondrioconten, Chondriosomen usw.). 4. Die Trophospongien (Holmgren, 1899).

Sie sind in zahlreichen Elementen gefunden und als ein Netz von intracellulären, mit der Umgebung kommunizierenden Kanälchen beschrieben worden. Man hielt sie für identisch mit dem

Golgischen Binnennetz. 5. Die Pseudochromosomen und die Zentralkapseln (Heidenhain, 1900), sowie die Zentroformien (Ballowitz) hängen nach Ansicht dieser Autoren mit den Zentrosphären zusammen. Endlich 6. die Chromidien (Hertwig, 1899), chromatische Gebilde, die vom Kern abstammen und in einigen Protozoen, später von Goldschmidt u. a. in verschiedenen Zellen gefunden worden sind.

Heute geht das Bestreben dahin, alle diese Gebilde in eine einzige Kategorie zusammenzufassen und viele angesehene Forscher haben sich in diesem Sinne ausgesprochen. Heidenhain, Meves, Goldschmidt, Arnold u. a. wollen die Mitochondrien, Chromidien, Blephasoplasten, Pseudochromosomen und das Golgische Binnennetz miteinander in Beziehung setzen und betrachten sie nur als verschiedene Erscheinungsformen einer einheitlichen Formation. Holmgren und Ramón y Cajal erklären ohne weiteres das Binnennetz und die Trophospongien als identisch und betrachten beide als ein Netzwerk von Kanälchen. Einige Forscher (Meves, Heidenhain, Arnold) identifizieren diese Gebilde mit den Protoplasmastrukturen (Flemmings Filarmasse, Altmanns Bioblasten etc.).

Gegen diese Anschauung erhob sich zunächst die gewichtige Stimme von Retzius, der in seinen meisterhaften Untersuchungen über die Samenfäden erklärt, es sei durchaus übereilt, jede Art von Granulabildung in den verschiedensten Zellen als Mitochondrien anzusprechen und diese Bezeichnung nur für einen Teil der unter diesem Namen beschriebenen Gebilde gelten lässt. Die Gleichsetzung des Golgischen Binnennetzes mit den Holmgrenschen Trophospongien hatte Kopsch in seinen interessanten Studien über die Ganglienzellen strikte abgelehnt und neuerdings konnte Golgi in einer eingehenden vergleichenden Untersuchung unter Berücksichtigung aller Charaktere der beiden Formationen ihre Wesensverschiedenheit nachweisen.

Wenn wir von der anatomischen zur physiologischen und morphologischen Betrachtung übergehen, d. h. die Biologie und Bedeutung dieser Gebilde erforschen wollen, so müssen wir zugeben, dass wir hier völlig am Ende unseres Wissens angelangt sind.

Ich stellte mir nun zunächst die Aufgabe, zu erforschen, ob das Golgische Netz sich in den Spermazellen findet und

konnte es in allen Elementen dieser Art, in den Sertolischen Zellen und in den Stützzellen des Hodens aller von mir untersuchten Säugetiere nachweisen. Auch gelang es mir, das Verhalten des Binnennetzes bei der Umwandlung der Spermatiden in Samenfäden zu verfolgen. Der Kürze halber gehe ich auf die in der Arbeit ausführlich dargelegten Tatsachen nicht ein und beschränke mich auf die Konstatierung, dass beim Arbeiten am genannten Material viele Bilder mir anfangs unklar blieben und mir erst klar wurden, als ich meine Studien auf grössere Zellen und auf niedere Tiere ausdehnte. Erst an den Spermazellen von Paludina vivipara fand ich die Lösung der Hauptfrage und den Weg zur Aufklärung dessen, was mir in den an anderem Material gewonnenen Bildern unverständlich geblieben war.

An der oligopyrenen Reihe von Paludina vivipara konnte ich die Mitochondrien und das Binnennetz ohne Unterbrechung während verschiedener Phasen des Zellebens und während zweier Teilungen beobachten. Ich bemerkte hierbei, dass bei der Zellteilung das Binnennetz eine Reihe von Veränderungen durchmacht, die mit der Karyokinese grosse Ähnlichkeit haben, weshalb ich das neue Phänomen Diktokinesis nannte. Auch die Mitochondrien zeigen bei der Zellteilung ein charakteristisches Verhalten. Hier in aller Kürze meine Beobachtungen:

1. Wachsende Spermiocyten.

Das Binnennetz, ursprünglich relativ einfach, nimmt an Grösse zu und wird verwickelter: es befindet sich in Kontakt mit dem Kern und auf der Mitte desselben, wo die Protoplasmamenge am grössten ist. Die Mitochondrien umgeben das Binnennetz und nehmen auf derselben Seite des Kerns den noch übrigen Teil des Protoplasmas ein. Ein scheiben- oder mützenförmiges Körperchen (wahrscheinlich das Centrosoma) findet sich auf der anderen Seite des Kerns, unmittelbar an der Kernmembran.

2. Spermiocyten erster Ordnung, voll entwickelt.

Das zierliche, überaus vielverzweigte Golgische Netz liegt dem Kern unmittelbar an. Nun entwickeln sich in ihm eine Reihe charakteristischer biologischer Erscheinungen, die bisher völlig unbekannt waren. Sie sind die Vorläufer der Zellteilung und haben mich speziell zu dem Vorschlag der zusammenfassenden

Benennung Diktokinesis veranlasst. Ihre Ähnlichkeit mit der Kernmitose ist auffallend. Vor der Kernteilung lassen sich folgende Phasen unterscheiden:

a) Die Fäden des Binnennetzes zerfallen in gekrümmte Stäbchen.

b) Diese Stäbchen (ich nenne sie Diktosomen) ordnen sich zu einer dem Monaster sehr ähnlichen Figur, für die ich wegen ihrer Lage oberhalb des Kerns den Namen „Corona" vorschlage.

c) Die Stäbchen verteilen sich über das ganze Zellprotoplasma. Sehr häufig gruppieren sie sich in zwei getrennte Massen, einige verwandeln sich schon jetzt in Ringe und weiterhin in Scheiben.

Die Mitochondrien verteilen sich über das ganze Protoplasma; hat sich die Corona gebildet, so ordnen sie sich in diesem Teil der Zelle zwischen den Diktosomen radiär an, wobei ihr Mittelpunkt mit dem der Corona zusammenfällt. Sie erscheinen in ihrer charakteristischen Gestalt als fadenförmig angeordnete Körnchen und als Stäbchen mit verdickten Enden (diese Stäbchen sind viel dünner als die aus dem Zerfall des Golgi-Netzes hervorgegangenen).

Das Centrosoma beschreibt einen Halbkreis und wandert an den entgegengesetzten Zellpol und teilt sich. Jeder der beiden Teile rückt an ein Ende der Zelle.

3. Karyokinese des Spermiocyten erster Ordnung.

Die über die ganze Zelle verteilten Diktosomen gruppieren sich um die beiden Polkörperchen. Die Mitochondrien bleiben über das ganze Protoplasma verstreut und gelangen teils in die eine, teils in die andere der beiden Tochterzellen.

4. Spermiocyt zweiter Ordnung.

Die Mitochondrien sind im Zellplasma verteilt. Kern und Binnennetz bilden sich wieder in unvollständiger Weise und lösen sich sogleich wieder in Chromosomen resp. Diktosomen auf.

5. Teilung des Spermiocyten zweiter Ordnung.

Die in der Zelle verteilten Diktosomen und Mitochondrien wandern in die beiden Tochterzellen, analog dem oben beschriebenen Vorgang.

6. Spermiden.

Die verstreuten Diktyosomen sammeln sich um den Kern und bilden allmählich wieder ein Binnennetz. Die Mitochondrien oder wenigstens die Abkömmlinge der von mir bisher so bezeichneten Elemente sammeln sich an einem Pol des Spermiden in einem kreis-, sternförmig oder polygonal begrenzten Raum; sie entsprechen den Mitochondrien von Meves. An der äussersten Peripherie der Zelle erscheint eine zusammenhängende Schicht relativ grober Körnchen, die im frischen Präparat und mit allen Methoden sichtbar, mit Eisenhämatoxylin und einigen Kernfarbstoffen (Fuchsin) färbbar sind; sie entsprechen den Mitochondrien von Benda.

7. Umwandlung der Spermiden in die Spermien.

Manchmal bleibt das Binnennetz erhalten, bis das Spermium nahezu vollständig gebildet ist und nimmt den Teil des Protoplasmas ein, der die bekannte Ausbuchtung bildet, entsprechend der Ursprungsstelle des Zilienbündels; häufiger, bald schon sehr früh, bald später, zerfällt das Binnennetz in gekrümmte Stäbchen, Ringe, Scheiben, wie dies bei den grossen Spermiocyten beschrieben worden ist. Die Mevesschen Mitochondrien verteilen sich über ein Bündel von aus Granulis bestehenden Fäden, welches sich zwischen dem Kern und der aus dem Centrosoma hervorgegangenen Geissel ausspannt und die Achse des Spermiden, später des Samenfadenkörpers bildet. Die Bendaschen Mitochondrien verteilen sich an der äussersten Peripherie des Körpers und bilden den sogenannten Mitochondrien-Mantel.

8. Spermium.

Die aus der Auflösung des Binnennetzes hervorgegangenen Teilchen befinden sich in nicht mehr nachweisbarer Form zwischen der zentralen, durch die Mevesschen Mitochondrien bezeichneten, und der peripherischen, durch die Bendaschen Mitochondrien charakterisierten Schicht. Man kann aber einen Überrest stets am kaudalen Ende des Samenfadenkörpers nachweisen, färbbar im lebenden Spermium mit Neutralrot und Kresylviolett.

Die Mevesschen Mitochondrien bilden die Achse des Samenfadens, die Bendaschen bilden im Gegensatz zu den früheren

Behauptungen ein gut nachweisbares, mit Eisenhämatoxylin färbbares gewundenes Band.

Auch in der Entwicklungsreihe der Samenzellen von Paludina vivipara, aus der der eupyrene Samenfaden hervorgeht, lassen sich Tatsachen auffinden, die genau dem für die oligopyrene Reihe aufgestellten Typus entsprechen. Hier sind nicht alle Bilder und Beziehungen gleichmässig klar, entsprechend der geringeren Protoplasmamenge. Augenfälliger sind die Beziehungen zwischen Diktokinesis und Karyokinese, die einander rascher folgen als bei der oligopyrenen Reihe. Die Corona erscheint gleichzeitig mit der Verteilung der Chromosomen in Ring- und Achterform, bei noch geschlossener Kernmembran. Dann folgt der Zerfall des Kerns und wir finden Chromosomen und Diktosomen durcheinander gemischt; endlich vollzieht sich die Wiederherstellung des Binnennetzes etwas langsamer als die des Kernes. In der fertigen Spermie verhält sich das Binnennetz genau so wie in der oligopyrenen Spermie.

Auch in den Sertolischen Zellen und in allen Sperma-Elementen der Säuger ist das Binnennetz nachweisbar.

Obgleich das Arbeiten an solchem Material ungleich schwieriger ist, stimmen doch alle von mir erhaltenen Bilder völlig mit dem überein, was man bei Paludina verfolgen und analysieren kann, so dass wir bei den Säugern identische Prozesse annehmen dürfen.

Nachdem wir so die Vorgänge in den Spermazellen verfolgt haben, ergibt sich die Notwendigkeit einer Klassifizierung der beschriebenen Gebilde. Auf Grund der angeführten Tatsachen glaube ich, dass man im wesentlichen dreierlei Formationen zu unterscheiden hat: das Golgische Binnennetz und zweierlei Mitochondrien, zur bequemeren Unterscheidung Mitochondrien (Benda) und Chondriosomen (Meves) genannt. Was die anderen beschriebenen Gebilde anlangt, so glaube ich, dass das, was die Autoren als Nebenkerne abgebildet haben, grösstenteils zum Binnennetz, zum Teil auch zu verschiedenen anderen Elementen: Zentrosphären usw. gehört. Pseudochromosomen und Zentroformien gehören zweifellos zum Binnennetz.

Was die Mitochondrien anbetrifft, so halte ich nach meinen Untersuchungen die Ansicht, dass sie vom Nukleolus abstammen und paraplasmatische Bildungen sind, nicht für begründet. Besser

gestützt und erwägenswert scheint mir die Meinung, dass sie vom Kern abstammen. Jedoch scheinen mir unvergleichlich bessere Gründe für ihre protoplasmatische Natur zu sprechen; dass sie der Flemmingschen Filarmasse oder den Altmannschen Bioblasten entsprechen, halte ich indessen noch nicht für genügend gesichert. Auch bezüglich ihres biologischen Wertes und ihrer Bestimmung ist grösste Zurückhaltung geboten, so sehr auch die kürzlich von Benda geäusserte Hypothese über ihre Bedeutung für die Vererbung mit allem Vorbehalt (wie Benda selbst hervorhebt) einer ernsten Beachtung wert ist.

Ich berichtige gerne ein Versehen, das mir in meiner Arbeit unterlaufen ist: Benda hat als erster die Hypothese von der eventuellen Funktion der Mitochondrien bei der Vererbung aufgestellt, eine Hypothese, die, von einem vorsichtigen und weitblickenden Forscher ausgesprochen, auch heute noch viel annehmbarer erscheint als die ähnlichen Vermutungen späterer Untersucher.

Das Golgische Binnennetz, das zuerst in den Nervenzellen gefunden wurde, darf nunmehr als ein wesentliches Element wohl aller Zellen angesehen werden, dessen Wichtigkeit nicht nur in der normalen, sondern auch in der pathologischen Biologie hervortritt. Es würde zu weit führen, die Entwicklung unserer Kenntnisse über diese Formation zu schildern; ich erinnere nur daran, dass die Untersuchungen speziell der Golgischen Schule die Anwesenheit des Binnennetzes in fast allen normalen und verschiedenen pathologischen Zellen erwiesen haben. Bis heute jedoch ist, wie Golgi selbst bemerkt, die Bedeutung des Netzes dunkel geblieben; nur sehr anfechtbare Hypothesen sind darüber aufgestellt worden und gar nichts ist bekannt über seine Physiologie und seine eventuelle Bedeutung für das Zelleben. Dagegen haben meine Untersuchungen dazu geführt, ganz bestimmte und typische Lebensäusserungen dieses Zellbestandteils nachzuweisen. Ich bemerke sogleich, dass die Kenntnis dieser biologischen Erscheinungen alle bis jetzt aufgestellten Erklärungen über die Natur des Golgi-Netzes hinfällig macht und uns zeigt, dass es im Organismus der Zelle einen sehr hohen Rang einnimmt. Geht doch aus meinen Erörterungen hervor, dass das Binnennetz das erste Zeichen zur Zellteilung gibt und dass es zuerst die Teilung vollendet, in dem grossen Spermiocyten von Paludina mit einem etwas grösseren, im kleinen mit einem etwas geringeren Vor-

sprung vor dem Kern und wahrscheinlich gleichzeitig mit diesem bei den Säugetieren. Im Binnennetz geht eine Reihe von Veränderungen vor sich, die lebhaft an die Chromatinfiguren in der Prophase und im Anfang der Metaphase erinnern. Wenn man will, kann man auch Ähnlichkeiten mit der Anaphase finden, aber nur annähernde, weniger auffallende. Jedenfalls steht fest, dass das Golginetz schon vor Beginn der anderen Teilungsvorgänge in lauter gleiche Stücke zerfällt, dass es sich unter Bildung charakteristischer Figuren in zwei Hälften teilt, von denen jede das Golginetz in einer der Tochterzellen bildet und dass, ebenso wie jeder Kern vom Kern der Mutterzelle stammt, auch das Binnennetz aus dem gleichen Bestandteil der Mutterzelle hervorgeht. Welche biologischen Funktionen das Binnennetz ausser diesen mit der Zellteilung zusammenhängenden noch erfüllt, kann ich nicht sagen. Sicher ist, dass es sich vergrössern kann, wie am Auxocyten von Paludina gut zu beobachten ist. Ausserdem frappiert die Mannigfaltigkeit seiner Form in den Spermiocyten der Säuger, woraus man auf ein leicht modifizierbares Organ und auf ausgeprägte vitale Aktivität schliessen kann. Diese Ansicht wird auch durch die experimentellen Befunde Marcovas an Nervenzellen gestützt.

Ich habe gesagt, das Binnennetz in den Geschlechtszellen der Säuger zeige ein proteusartiges Verhalten. Das scheint im Widerspruch mit dem zu stehen, was wir über die anderen Elemente wissen. Aber der Widerspruch ist nur scheinbar. Man braucht sich nur an die Befunde von Verson und v. Bergen an den Lymphzellen, an die von Maccabruni an den Megakaryocyten zu erinnern oder die Bilder von Knorpelzellen bei Pensa und bei v. Bergen zu vergleichen. Die von diesen Autoren beschriebenen Formationen entsprechen sich in der Struktur vollkommen, aber in den Bildern von Pensa erstrecken sie sich über den ganzen Zellkörper, bei v. Bergen beschränken sie sich auf einen kleinen Teil desselben.

Nach unseren jetzigen Kenntnissen glaube ich sagen zu können, dass das Golgische Binnennetz ein wesentlicher Bestandteil der Zelle mit eigenen, deutlichen, lebhaften, typischen biologischen Funktionen ist und dass in ihm früher als im Kern die Zellteilungsvorgänge beginnen. Es nimmt zweifellos in der Physiologie der Zelle einen hervorragenden Platz ein.

Ausserdem sind in meiner Arbeit noch andere Dinge beschrieben, die in diesem kurzen Resumé nicht genügend Platz finden können. Es sind dies: 1. Die Feststellung der Anwesenheit und der Zahl färbbarer Körnchen innerhalb des Idiozoma und der Nachweis, dass ihr Verhalten nicht mit dem eines echten Centrosoma gleichzusetzen ist; ferner dass in einem anderen Punkt der Spermiocyten ein Gebilde, das sich genau wie ein Centrosoma verhält, deutlich nachzuweisen ist. 2. Die Existenz eines gewundenen Bandes entlang dem Körper der oligo- und eupyrenen Samenfäden von Paludina. 3. Die Existenz einer besonderen Spiralfaser in Verbindung mit dem Kopf des eupyrenen Samenfadens einiger Säuger und der eupyrenen Samenfäden von Paludina. 4. Der Nachweis eines Stoffaustausches zwischen dem Protoplasma und dem Kern der grossen Spermiocyten von Paludina vivipara. 5. Bei der Entwicklung der kleinen Spermicyten von Paludina finden sich Übergangsformen, die nahezu oder vollständig den fertigen Samenfäden anderer Tiere auch völlig verschiedener Organisation entsprechen.

Hauptergebnisse:

1. Das Golgische Binnennetz und die Mitochondrien sind verschiedenartige Gebilde und können gleichzeitig in einer Zelle vorhanden sein.
2. In den Samenzellen sind zweierlei Mitochondrien zu unterscheiden, deren Entwicklung und Aufgabe verschieden ist; ich nenne sie Chondriosomen (Meves) und Mitochondrien (Benda).
3. Das Golgische Binnennetz ist ein wesentlicher Bestandteil der Zelle und besitzt sehr lebhafte und charakteristische biologische Funktionen.
4. Das Binnennetz beteiligt sich in bestimmter Weise an der Zellteilung; es durchläuft typische Stadien und zerfällt schliesslich in die beiden Binnennetze der Tochterzellen. Diesen verwickelten Vorgang nenne ich Diktokinesis.
5. Das Binnennetz gibt zuerst von allen Zellbestandteilen das Zeichen zur Teilung, die ersten Phasen der Diktokinesis vollziehen sich, während der Kern noch ruht.

6. Alle bisherigen Hypothesen über die Bedeutung des Binnennetzes sind nach meinen Untersuchungen als irrig zu betrachten.
7. Die Mitochondrien entsprechen nicht vollständig den Altmannschen Bioblasten oder der Flemmingschen Filarmasse. Die Vermutungen über ihre Funktion als Träger der Vererbung sowie über ihre Bedeutung und ihr endgültiges Schicksal sind bis jetzt wenig gestützt.
8. Die Samenzellen haben bei Tieren der verschiedensten Organisation (und auch im Pflanzenreich mindestens bei den Fucaceen) einen einheitlichen Bau; dies zeigt sich deutlich sowohl an den fertigen Zellen als an den Entwicklungsformen der Spermien.

Erklärung der Abbildungen.

Fig. 1. A = Kern, B = Nukleolus, C = Centrosoma (?), D = Golgisches Binnennetz, E = Chondriosomen (Meves).
Fig. 2. A = Kern, B = Nukleolus, C = Centrosoma (?), D = Diktiosomen, E = Chondriosomen (Meves).
Fig. 3. A = Kern, B = Nukleolus, C = van Benedens Polkörperchen (?), D = Diktiosomen, im Begriff die Corona zu bilden, E = Chondriosomen (Meves).
Fig. 4. A = Chromosomen, C = Polkörper, D = Diktiosomen, E = Chondriosomen (Meves).
Fig. 5. A = Chromosomen, D = Diktiosomen, E = Chondriosomen (Meves).
Fig. 6. A = Kern, D = Golgisches Netz, E = Chondriosomen (Meves), F = Mitochondrien (Benda).

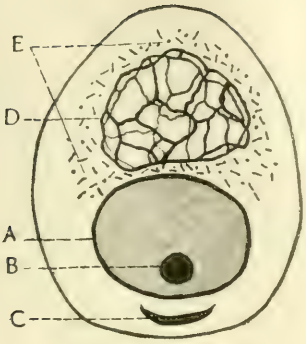

Fig. 1.

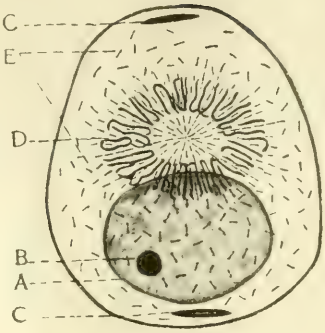

Fig. 2.

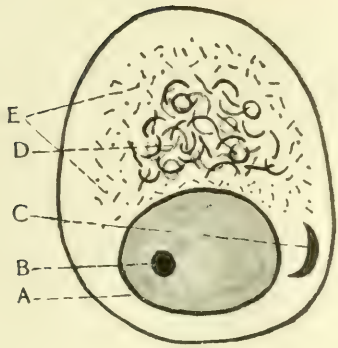

Fig. 3.

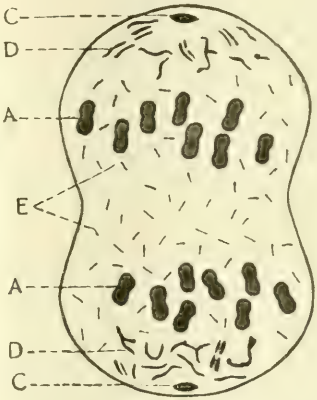

Fig. 4.

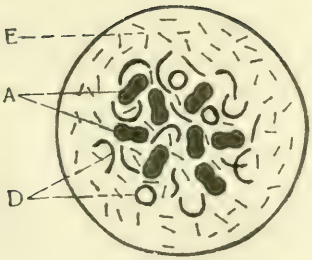

Fig. 5.

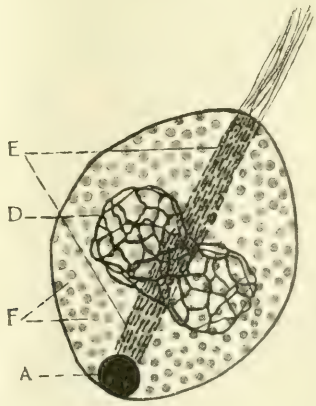

Fig. 6.

Aus dem Anatomischen Institut in Upsala.

Über das Vorkommen von Fett und fettähnlichen Substanzen im Thymusparenchym.

Von

Ruben Holmström.

Hierzu Tafel XIII.

Literatur.

Bei dem Bericht über anderer und eigene Untersuchungen, den ich im folgenden gebe, habe ich nur die innerhalb des Thymusparenchyms im engeren Sinne hervortretenden Bilder im Auge. Die in dem interstitiellen, interlobulären oder perivaskulären Bindegewebe vorkommende und besonders im Zusammenhang mit der Altersinvolution stehende Fettgewebsbildung ist ein Prozess ganz anderen Charakters, und von diesem Prozess sehe ich hier ab.

Von älteren Autoren ist im allgemeinen eine solche strenge Unterscheidung zwischen intraparenchymatösem und interstitiellem Fett nicht gemacht worden, sondern beide Arten sind ohne weiteres unter einen gemeinsamen Gesichtspunkt vereinigt worden. Diese ältere Literatur findet sich bei Hammar (1910) zusammengestellt und referiert. Selbst habe ich geglaubt, diese älteren Angaben hier umgehen zu können und zwar um so mehr, als die Bestimmung darüber, was Fett war und was nicht, zu jenem Zeitpunkt im allgemeinen nach Prinzipien geschehen zu sein scheint, die nicht mehr als befriedigend angesehen werden können.

Ich beschränke mich demnach darauf, hier die Arbeiten aus späterer Zeit, die von modernen Gesichtspunkten aus und mit den Hilfsmitteln der modernen Zeit ausgeführt sind, zu referieren.

In der sehr reichhaltigen Literatur, die das Ergebnis des in den letzten Jahren betriebenen intensiven Studiums der Zelllipoide und ihrer morphologischen Verhältnisse ist, finden sich auch einige zerstreute Angaben über das Vorkommen von Fett oder fettähnlichen Stoffen in dem Thymusparenchym verschiedener Spezies. Im allgemeinen sind jedoch, vielleicht mit Ausnahme von Kaiserlings und Orglers sowie Herxheimers unten zu erwähnenden Arbeiten, diese Untersuchungen nicht direkt auf dieses Organ

gerichtet gewesen, sondern die meisten hierher gehörigen Angaben liegen eher als Nebenergebnisse von Untersuchungen vor, die von allgemeineren Gesichtspunkten aus angestellt worden sind.

Diese neueren Untersuchungen wurden durch Kaiserling und Orgler (1902) eingeleitet. Sie wiesen in den Thymuszellen des Menschen das Vorkommen von Körnern nach, die zwar von Überosmiumsäure gefärbt werden, nicht aber als Fett, sondern als aus dem, was sie Myelin nennen, bestehend aufzufassen sind. Die fraglichen Körner sind in polarisiertem Licht doppelbrechend, im Gegensatz zu dem, was beim Neutralfett der Fall ist, das unter denselben Verhältnissen isotrop ist. Sie werden vom Osmium nur leicht grau gefärbt, und diese Farbe löst sich im Gegensatz zu der des Fettes in Xylol, Chloroform und Bergamottöl. Bei Neugeborenen fehlen diese Körner, während sie bei älteren Kindern „mit zunehmender Rückbildung der Drüse" immer zahlreicher werden. Eine quantitative Analyse des Organs, die von Orgler (1902) ausgeführt worden ist, zeigt indessen, dass die Menge Ätherextrakt dieselbe ist, ob nun die untersuchte Drüse dieser Körner ermangelt oder sie in reicherer Menge enthält. Kaiserling und Orgler ziehen hieraus den Schluss, dass es sich hier nicht um eine Infiltration von aussen her handelt, sondern, dass die Körner innerhalb der Drüse gebildet worden sind, und zwar, nach Orgler, nicht durch Umwandlung von Protoplasmaeiweiss, sondern durch „molekulare Umlagerungen in der Zelle".

Diese Forscher haben indessen keinen Unterschied zwischen akzidenteller und Altersinvolution gemacht und bezüglich der letzteren hegen sie die zweifellos unrichtige Vorstellung, dass sie frühzeitig nach der Geburt beginne. Dies gilt im übrigen für die meisten der hier in Frage kommenden Untersucher.

Von einer Fettinfiltration längs den Gefässen, und zwar einer physiologischen, vorzugsweise in der Rinde vorkommenden, von da aus sich aber in das Mark hinein erstreckenden, spricht dagegen Herxheimer (1903). Er unterscheidet nicht zwischen Fett und anderen Lipoiden, sondern scheint unter der Bezeichnung Fett alles zusammenzufassen, was von Fettponceaulösung gefärbt wird. Auf diese Weise färbbare Körner findet er bei Embryonen nicht konstant, wohl aber bei Kindern, besonders „vor der Rückbildung der Drüse", regelmässig in grösseren oder geringeren Mengen, sowohl in den Lymphocyten und zwischen diesen als auch in „den fixen Bindegewebszellen", unter welch letzterem Ausdruck wohl wahrscheinlich die Retikulumzellen zu verstehen sind.

Hammar (1905), Rudberg (1907) und Jonson (1909) haben bei der Involution das Vorkommen von degenerierenden Retikulumzellen beobachtet, die eine Substanz enthalten, welche von Überosmiumsäure grau gefärbt wird. Hammar (1910) bringt diese Zellen in Zusammenhang mit den von Watney (1882) nachgewiesenen „granular cells" und möglicherweise mit den kornreichen Zellen, die Kaiserling und Orgler „Körnchenkugeln" genannt haben.

Bell (1909) unterscheidet, wie Herxheimer, nicht zwischen Fett und Lipoiden, ohne dass aus seinen Angaben klar hervorgeht, ob er die mit

Sudan III färbbaren Körnchen, die er in der Kalbsthymus gefunden hat, für Neutralfett hält, oder ob er das Wort Fett als einen zusammenfassenden Ausdruck für Fett und Lipoide anwendet. Er gibt an, dass solches sich oft in den Hassallschen Körperchen beim Rindvieh findet. Bell betont, dass er wohlgenährte wie auch absichtlich mit Hungerdiät behandelte Tiere untersucht hat, scheint aber keinen bemerkenswerten Unterschied in ihrem Verhalten gefunden zu haben.

Schaffer (1908) hat gleichfalls Fett in den Retikulumzellen (beim Maulwurf) gefunden, und ebenso Aschoff (1909), welch letzterer ausdrücklich angibt, dass es sich um Neutralfett und nicht um Lipoide handelt.

Ciaccio (1909) hat die Thymus unter anderem von Mensch, Hund und Katze untersucht, wie es scheint, ohne auf das Alter oder den Ernährungszustand der Tiere Rücksicht genommen zu haben. Nach diesem Autor sollen die Hassallschen Körperchen normalerweise eine Lecithindegeneration erfahren.

Nachdem mein Manuskript schon abgeschlossen war und sich in den Händen des Übersetzers befand, erschien eine Arbeit von Kawamura (1911), welche unter anderem auch die Thymuslipoide berücksichtigt. Auch hier werden Verhältnisse der normalen und der accidentellen Involution nicht auseinandergehalten, sondern das überwiegend menschlichen Krankenleichen entstammende Material einheitlich abgehandelt. Bei Neugeborenen waren nur wenige Fettkörner nachzuweisen. Bei Säuglingen und älteren Kindern fanden sich Fettkörner in der Peripherie der Läppchen „sowohl in Parenchymzellen, wie vor allem in den Retikulumzellen und den gröberen Septen". In allen Fällen — auch bei Erwachsenen — fanden sie sich mit nadelförmigen Kristallen untermischt in den Hassallschen Körpern. Frisch untersucht zeigten sie sich zahlreich doppelbrechend und die Anzahl der doppelbrechenden Körner nahm bei Wärmebehandlung bedeutend zu. Das doppelbrechende Fett wird als Cholesterinester gedeutet; die Natur des übrigen Fettes blieb teilweise unentschieden. In den Hassallschen Körpern handelt es sich unzweifelhaft um auskristallisiertes Cholesterin. Das autochthone Entstehen der Körner wird abgelehnt zugunsten der Annahme einer Zufuhr von aussen her mit einer Aufspeicherung in der Thymus.

Eigene Untersuchungen.

Dass Fett oder fettähnliche Substanzen ziemlich regelmässig in dem Thymusparenchym vorkommen, geht somit deutlich aus den bereits vorliegenden Untersuchungen hervor. Was die Lage dieser Einlagerungen im Verhältnis zu den Parenchymzellen, ihre Mengenverhältnisse während verschiedener Stadien der normalen Existenz des Organs sowie bei akzidenteller Involution betrifft, so fehlt es dagegen an genauen Angaben; bezüglich ihrer Natur und Bedeutung gehen die Ansichten der verschiedenen Beobachter auseinander, und schliesslich ist das bisherige Material allzu

ungenügend, um darauf eine Auffassung von dem Vorkommen und Verhalten des intraparenchymatösen Fettes bei verschiedenen Tierarten gründen zu können. Die Untersuchung, die ich im Anatomischen Institut in Upsala ausgeführt habe, hat dieser Seite der Frage gegolten.

I. Methode.

Von Methoden, mikroskopisch Fett und fettähnliche Substanzen nachzuweisen, sind eine grosse Menge vorgeschlagen worden. Sie lassen sich jedoch alle unter eine der folgenden vier Rubriken einreihen:

1. Behandlung mit Fixierungsflüssigkeiten, enthaltend Osmiumtetroxyd, das gewisse Arten von Fett schwarz und unlöslich macht.

2. Färbung (in Gefrierschnitten von frischem oder formolfixiertem Material) mit einigen organischen Farbstoffen, besonders den sog. „spezifischen Fettfarben" Sudan III und Scharlach R.

3. Behandlung des Materials mit Chromsalz (bezw. anderen Metallsalzen), wodurch gewisse Lipoide in fettlösenden Reagentien unlöslich werden, Einbettung in Paraffin und Färbung der Schnitte in Sudan oder Scharlach. Ciaccio glaubt auf diese Weise Lecithin nachweisen zu können. Ähnliche oder diesem vergleichbare Prozesse dürften auch gewissen Formen von Weigerts Markscheidenfärbung zugrunde liegen.

4. Untersuchung von frischem Material in polarisiertem Licht, in dem einige Lipoide sich anisotrop zeigen, Neutralfett isotrop.

Eine ganze Reihe Versuche sind auch gemacht worden, um von diesen verschiedenen Verfahren ausgehend zuverlässige mikrochemische Analysenmethoden für alle die Substanzen auszuarbeiten, die unter der Bezeichnung Fett oder Lipoide zusammengefasst zu werden pflegen. So lange man mit Reaktionen im Probierröhrchen gearbeitet und relativ reine technische Präparate angewandt hat, hat sich eine solche Analyse auch nicht als unmöglich erwiesen. Die Anwendung der Methoden auf die in dem Gewebe vorhandenen fettähnlichen Substanzen ist jedoch auf das bisher wohl im grossen und ganzen nicht überwundene Hindernis gestossen, dass man es in den Geweben nie mit reinen Substanzen, die mit den chemischen Präparaten vergleichbar wären, zu tun haben dürfte, sondern wohl stets mit Mischungen von zwei oder mehreren Substanzen oder vielleicht anders beschaffenen, noch nicht bekannten Stoffen zu rechnen hat. Dazu kommt, dass

man bei weitem noch nicht in allen Punkten zu endgültig zuverlässigen Resultaten bezüglich der rein chemischen Analyse der Lipoide gelangt ist, ein Umstand, der vielleicht am deutlichsten in der Unbestimmtheit hervortritt, die noch immer die Nomenklatur auf diesem Gebiete kennzeichnet. Es dürfte daher hinreichender Grund vorhanden sein, bis auf weiteres mit grösster Vorsicht die Versuche aufzunehmen, die gemacht werden, mittels mikrochemischer Reaktionen die Einlagerungen fettartiger Natur, die in unseren mikroskopischen Präparaten angetroffen werden, zu identifizieren. Damit soll jedoch nicht gesagt sein, dass man nicht in einigen Löslichkeitsverhältnissen, verschiedener Lichtbrechung usw. Möglichkeiten besitzt, mit einem gewissen Grad von Sicherheit verschiedene Arten fettähnlicher Einlagerungen voneinander als chemisch verschieden zu unterscheiden, wenn man sie auch, chemisch betrachtet, nicht mit Sicherheit identifizieren kann und nie vergessen darf, dass man es vorläufig wahrscheinlich nur mit Gruppenreaktionen zu tun hat.

Die Methode, die sich am besten zur Anwendung eignet, wenn man in einem Gewebe tinktoriell alle Bestandteile von Fett oder fettähnlicher Natur nachweisen will, ist nach den einstimmigen Angaben aller Autoren die Färbung von Gefrierschnitten (frisches oder formolfixiertes Material) mit Sudan oder Scharlach, obwohl Angaben vorliegen, nach welchen nicht einmal diese Methode alles Fett hervorhebt. Ich habe die beiden Färbemittel wie auch Nilblausulfat geprüft, im allgemeinen aber Scharlach in der von Herxheimer angegebenen Modifikation in alkalischer Lösung angewandt, da die Färbungsresultate hiermit schärfer ausfielen als mit Sudan und Nilblau. Die Präparate wurden in vielen Fällen mit Hämatoxylin nachgefärbt. Zu gewissen Zwecken wurde Zerzupfung der gefärbten Schnitte mit Nadeln vorgenommen. Zum Vergleich und zur Kontrolle habe ich neben der Scharlachmethode auch Osmium und Osmiummischungen und in einigen Fällen sowohl Ciaccios Chromsalzmethoden als auch Untersuchungen in polarisiertem Licht verwendet.

II. Vorkommen und Verhalten bei verschiedenen Altern.

Als Untersuchungsmaterial habe ich in erster Linie das Kaninchen gewählt. Abgesehen von der Leichtigkeit, von diesem

Tiere hinreichend grosses Material zu beschaffen, ist die Kaninchenthymus besonders durch Söderlund-Backmans (1909) und Jonsons (1909) Untersuchungen sehr gut studiert, sowohl normal in verschiedenen Stadien der Entwicklung und Involution als auch unter dem Einfluss von Ernährungsstörungen, und ein direkter Vergleich mit der Struktur des Organs im übrigen dadurch erleichtert.

Es zeigt sich bald, dass Körnchen oder feine Tröpfchen, mit Scharlach färbbar, regelmässig in der Kaninchenthymus vorkommen. Sie haben weder bei den Embryonen noch bei den etwa 45 Tieren im Alter von neugeboren bis ungefähr einem Jahre, die ich untersucht habe, gefehlt (Fig. 1—6, Taf. XIII). Dagegen ist die Menge keineswegs in allen Drüsen dieselbe, sondern sie variiert in gesetzmässiger Weise mit dem Alter und dem Ernährungszustand.

Der Platz dieser Körnchen und Tröpfchen ist bei dem Kaninchen ausschliesslich oder fast ausschliesslich die Rinde. Ihre genaue Lokalisation innerhalb dieser, ob sie inter- oder intracellulär liegen, und in letzterem Falle innerhalb welcher Zelle sie vorkommen, ist nicht immer so leicht zu bestimmen, da ja das Schneiden mit dem Gefriermikrotom nicht die Anfertigung so dünner Schnitte erlaubt, wie sie von eingebettetem Material zu erhalten sind. Eine nähere Untersuchung zeigt jedoch, dass sie mit Sicherheit in der überwiegenden Anzahl von Fällen in dem Inneren der Retikulumzellen der Rinde liegen. Die Grösse wechselt von äusserst feinen Körnchen bis zu Tröpfchen, die die Grösse eines roten Blutkörperchens erreichen können. Am frühesten zeigen sie sich in dem kompakten Teil des Zellleibes; sie liegen hier wie ein Kranz um den Kern herum (Fig. 13, Taf. XIII). Je nachdem sie an Zahl und Grösse zunehmen, füllen sie allmählich einen immer grösseren Teil der Zelle aus, bis auch die Fortsätze von ihnen ausgefüllt sind. Ob sie auch in den Lymphocyten vorkommen, ist weniger leicht zu entscheiden. Man sieht sie bisweilen in einem Ring verdächtig nahe einem Lymphocytenkern liegen, ein Bild aber, das Fettkörnchen zeigt, die unzweideutig in dem Protoplasma eines Lymphocyten liegen, habe ich nicht beobachtet, obgleich ich auch Isolationspräparate von gefärbtem Material daraufhin untersucht habe. Es steht dies auch in gutem Einklang mit Ciaccios

Behauptung (1910), dass die Lymphocyten des Blutes nicht mikroskopisch nachweisbare Fett- oder Lipoidkörnchen enthalten. Nicht selten findet man dagegen Körnchen, die wenigstens scheinbar in den Zelleninterstitien liegen. Vereinzelte Male habe ich auch solche in den Gefässlumina, vorzugsweise in Kapillaren, gefunden. Indessen schliesst die Technik in beiden Fällen nicht ganz die Möglichkeit der Entstehung von Kunstprodukten aus. Bei seinem Durchgang durch das Stück reisst nämlich das Messer recht leicht Fettkörnchen mit sich und breitet sie über den Schnitt aus, und in dem gefärbten Präparat mit Sicherheit zu unterscheiden, welche Körnchen auf diese Weise disloziert worden sein können, ist nicht immer möglich. Besonders scheint die Möglichkeit einer derartigen artefakten Entstehungsweise der intercellulären Körnchen sehr gross zu sein, wenn man sieht, dass sie nicht mit annähernd der Regelmässigkeit wie die intracellulären Körnchen vorkommen. Was die Bilder von scharlachfärbbaren Tröpfchen in Gefässlumina (Fig. 14, Taf. XIII) betrifft, so ist natürlich auch hier nicht die Möglickkeit der Entstehung von Kunstprodukten in den Fällen ausgeschlossen, wo das Gefäss durch das Messer eröffnet worden ist; Bilder finden sich aber auch, wenn sie auch nicht zahlreich sind, wo das Gefäss nicht eröffnet worden und die intravaskuläre Lage des Fettes demnach mit aller Sicherheit nicht artefakt ist.

Bei dem Embryo und dem Neugeborenen (vergl. Fig. 1, Taf. XIII) liegen die fettführenden Retikulumzellen spärlich zerstreut in der Rinde, so spärlich, dass es offenbar eine verschwindend geringe Anzahl solcher Zellen ist, die Fettkörnchen enthalten. Auch innerhalb der einzelnen Zellen kommen die Körnchen verhältnismässig spärlich vor; gewöhnlich liegen sie in einer einfachen Reihe rings um den Kern herum, indem sie den grösseren Teil des Zelleibes mit seinen Fortsätzen frei lassen. Der Kern zeigt gewöhnlich zu dieser Zeit nichts abweichendes von den übrigen Kernen des Retikulums. In diesen Drüsen fehlen scharlachfärbbare Körnchen vollständig innerhalb des Markes, und die Hassallschen Körperchen gehen ihnen hier ab, wie dies auch stets beim Kaninchen der Fall ist. Intercelluläre Körnchen sieht man bei dem Neugeborenen in der Regel auch nicht.

Mit zunehmendem Alter ändern sich indessen die Verhältnisse (Fig. 2–6, Taf. XIII). Die fraglichen Zellen werden immer

zahlreicher, und gleichzeitig wird ihr Fettgehalt immer grösser. Die kleinen, um den Kern herum gelegenen Körnchen nehmen an Zahl zu, konfluieren zu grösseren Tropfen und nehmen allmählich einen immer grösseren Teil von dem Volumen des Zelleibes ein, bis derselbe von ihnen ganz erfüllt ist. Gleichzeitig damit, dass die Menge des Fettes innerhalb der Retikulumzellen zunimmt, zeigen die Kerne der fraglichen Zellen immer öfter Chromatolyse und andere degenerative Veränderungen. Bei einem vier Monate alten Tier ist die Vermehrung der Fettkörnchen so weit vorgeschritten, dass man in einem hinreichend dicken Schnitt (25 μ) die fettgefüllten Fortsätze einer Zelle mit ähnlichen anderer Zellen zusammenhängen sieht, wodurch im Bilde die ganze Rinde von einem rotgefärbten Netzwerk derartiger fettführenden Zellen durchzogen erscheint, und man erhält nun den Eindruck, dass ein nicht unwesentlicher Teil der Retikulumzellen in der Rinde fettführend ist. Das Mark einschliesslich der Hassallschen Körperchen entbehrt andauernd im grossen und ganzen Fettkörnchen. In späteren Altersstadien, also nach Beginn der Altersinvolution, ist das Mark jedoch nicht immer vollständig frei von solchen; sie treten zwar auch nun keineswegs innerhalb des Marks in einer Menge auf, die mit der in der Rinde vergleichbar wäre, sondern nur in vereinzelt liegenden Retikulumzellen. Indem die Menge im übrigen reichlicher wird, werden auch die Bilder intercellulärer Körnchen gewöhnlicher. Der Verdacht, dass sie nur Kunstprodukte sind, die auf die oben erwähnte Weise beim Schneiden entstanden sind, erhält dadurch eine Stütze, dass sie sich nicht in osmiertem und in Paraffin eingebettetem Material finden.

Es geht aus dem Gesagten klar hervor, dass die Zellen des Thymusretikulums innerhalb der Rinde fettartige Körnchen schon während der frühen Periode enthalten, wo das Organ noch im Wachstum begriffen und von einer Involution nicht die Rede ist. Nachdem nach der Pubertätsperiode die Altersinvolution eingetreten ist, scheint dieses Vorkommen zwar an Umfang zu gewinnen, im übrigen aber im grossen und ganzen denselben Charakter wie vorher beizubehalten. Dies ist mit Sicherheit der Fall bis zu einem Alter von acht Monaten. In späteren Stadien wird die Deutlichkeit der Bilder durch die grosse Menge interlobulären Fettes getrübt. Wenn das Messer durch das Fett-

gewebe gepresst wird, werden viele von den grossen Fettzellen gesprengt, ihr Inhalt wird mitgerissen und kann sich als eine Flut von Tropfen über den ganzen Schnitt hin verbreiten und die Details desselben verdunkeln. Indessen scheint das Bild in diesen letzteren Stadien durch die gleichzeitig stattfindende Verminderung des Parenchyms in seiner Gesamtheit recht übereinstimmend mit dem zu werden, das durch Inanition junger Tiere erhalten, und das im folgenden beschrieben und abgebildet werden wird. Das fettführende Gebiet wird schmäler und konzentriert sich mehr nach der Peripherie der Läppchen hin. Doch bewirkt gerade diese gleichzeitig geschehende Verminderung des Volumens der Läppchen, dass die Zunahme des intraparenchymatösen Fettes nach der Pubertät wohl zu einem Teil eine scheinbare ist. Bezüglich der normalen, nicht altersinvolvierten Drüse liegt die Sache bedeutend einfacher, hier tritt ja gleichzeitig mit der Fettzunahme eine Vermehrung des Volumens des Organs ein, und die absolute Zunahme ist hier demnach sogar grösser als die, welche direkt aus den Schnittbildern sich ergibt. In Anbetracht des Umstandes, dass somit vor der Altersinvolution mit Sicherheit eine progressive Zunahme der absoluten Menge des Fettes vorkommt, liegen wohl recht gute Gründe für den Verdacht vor, dass die Zunahme auch nach der Pubertät reell und nicht nur scheinbar ist.

Die eben gegebene Beschreibung gilt für völlig gesunde, wohlernährte Tiere, von denen ausser älteren Tieren besonders zwei parallele Serien von je zwölf Tieren, die sich auf die ersten acht Lebensmonate verteilten, untersucht wurden.

III. Das Verhalten bei akzidenteller Involution durch Hunger und bei nachfolgender Regeneration.

Die akzidentell involvierten Drüsen zeigen Bilder, die in recht charakteristischer Weise von den hier geschilderten normalen abweichen. Dies habe ich sowohl bezüglich der Thymusdrüsen coccidienkranker Tiere als auch experimentell konstatieren können, durch Inanition nach denselben Prinzipien, wie denen, die Jonsons Versuchen zugrunde liegen.

In beiden Fällen nimmt die Menge des Fettes höchst beträchtlich und auf eine nahezu übereinstimmende Weise zu. Ich habe vier Inanitionsversuche angestellt mit insgesamt zwanzig

Tieren in einem Alter, das zwischen 1½ und 3 Monaten variiert, wobei ich diese Zunahme der Anzahl der Fettkörnchen ganz deutlich habe feststellen können. Schon zweitägiges vollständiges Fasten übt einen merkbaren Einfluss in dieser Richtung aus. Die fettführenden Zellen werden sowohl zahlreicher als auch stärker fettgefüllt, und das Bild entspricht ungefähr dem normalen bei einem Tiere, das 1—2 Monate älter ist als das Versuchstier. Diese Zunahme wird dann immer ausgesprochener. Fig. 8 zeigt die Thymus eines 2½ Monate alten Tieres, das 7 Tage hindurch vollständigem Fasten unterworfen war, wonach es getötet wurde. Sein Zustand deutete da auf nahe bevorstehenden Tod. Das Körpergewicht war von 840 auf 660 g herabgegangen, das Thymusgewicht betrug 0,2 g gegen 1,2 g beim Kontrolltier. Hier ist der Prozess weiter gegangen als bei irgend einem der untersuchten normalen Tiere. (Fig. 7, Taf. XIII liefert zum Vergleich ein Bild aus der Thymus des Kontrolltieres.) Durch die Lymphocytenauswanderung und die damit stattfindende Volumverminderung des Organs haben die Retikulumzellen ihre Verästelung eingebüsst, und da ausserdem die Fettmenge beträchtlich zugenommen hat, erhält man das Bild grosser, runder, angeschwellter Zellen, die mit grösseren und kleineren Körnchen angefüllt sind. Diese Zellen liegen immer noch in der Rinde, so lange man von einer solchen noch sprechen kann, und auch nachdem in den extremen Stadien die Grenze zwischen Mark und Rinde verschwunden ist, liegen sie andauernd in der Peripherie der Läppchen, dadurch eine Art Rindenbild hervorrufend (Fig. 10, Taf. XIII). In diesen Stadien treten, gleichwie in den späteren Altersstadien, auch vereinzelte fettführende Zellen im Marke auf. Gleichzeitig mit der Zunahme der Fettmenge werden auch hier die Bilder degenerierender Kerne zahlreicher (Fig. 15). Diese Hungerthymi sind es, wo ich die im folgenden geschilderten, spärlichen, mittels Ciaccios Methode I darstellbaren Körnchen gefunden habe. Eigentümlicherweise scheinen diese, wenn sie auch nicht ausschliesslich im Mark liegen, doch sehr oft ihren Platz dort zu haben.

Die Zunahme der Fettmenge ist natürlich hier, gleichwie das bei der Altersinvolution der Fall ist, zu einem Teil scheinbar, wo es sich um die akzidentell involvierte Drüse handelt. In dieser nimmt ja mit der Involution der Umfang der Läppchen

höchst beträchtlich ab, und die schon vorher vorhandenen Fettkörnchen sammeln sich demnach in einem kleineren Volumen. Es liesse sich unter solchen Verhältnissen fragen, ob nicht die ganze Zunahme auf diese Weise ausschliesslich relativ wäre, beruhend auf Parenchymverminderung. Indessen zeigt ein Vergleich zwischen den Bildern von Kontrolltieren und Versuchstieren ziemlich deutlich, dass das nicht der Fall sein kann. Schon die auffällige Zunahme der Grösse und Anzahl der Fettkörnchen in der einzelnen Zelle weist bestimmt auf eine absolute Fettvermehrung hin.

Eigentümlicherweise erwähnt Bell (1909), der sowohl gut ernährte als auch mit Hunger behandelte Tiere untersucht hat, nichts von einer solchen Zunahme der Fettmenge bei der akzidentellen Involution, wie sie hier für das Kaninchen beschrieben worden ist. Denkbar ist ja, dass die Verhältnisse bei der Tierart, die er untersucht hat, nämlich dem Rind, andere sein konnten, und es läge solchenfalls ein bemerkenswerter Unterschied zwischen den beiden Tierarten vor. Viel wahrscheinlicher ist indessen meines Erachtens, dass die Sache infolge der Versuchsanordnung (möglicherweise zu kurze Versuchszeit) dem Untersucher entgangen ist. Bell führt nur den Umstand, dass die Fettmenge bei Hunger nicht abnimmt und bei Mästen nicht zunimmt, als einen Beweis dafür an, dass das Fett hier keine Reservenahrung bildet und überhaupt keinen Zusammenhang mit dem Ernährungszustande besitzt.

Dagegen ist es nicht unbekannt, dass Hunger in den Epithelzellen anderer Organe eine Fett- oder Lipoidanhäufung hervorrufen oder vermehren kann. So hat Cesa-Bianchi (1909) bei fastenden weissen Mäusen in dem Epithel der Nierenkanäle gefunden, was er Myelin nennt, doppelbrechende Körnchen, die mit Neutralrot färbbar sind. Das Gleiche ist der Fall in der Leber. Dieses Myelin tritt jedoch erst in einem so späten Stadium der Inanition auf, dass die Tiere nicht mehr durch Zuführung von Nahrung gerettet werden können. Dass das Hervortreten der Lipoide in diesem Falle ein Zeichen von Degeneration innerhalb des betreffenden Epithels ist, ist demnach wohl ziemlich sicher. Inwiefern diese Bilder und diejenigen, die man in der akzidentell involvierten Thymus beim Kaninchen findet, identisch sind, lässt sich bei dem gegenwärtigen Stande

der Frage unmöglich beurteilen, eine gewisse Analogie scheint indessen vorzuliegen.

Wie Jonson betreffs des Kaninchens gezeigt hat, ist die Thymus, nachdem sie durch Inanition involviert worden, für eine vermehrte Nahrungszufuhr sehr empfindlich, es ist mit anderen Worten leicht, auf solche Weise eine Regeneration des hungerinvolvierten Organs herbeizuführen. Die Frage liegt daher nahe, wie es sich mit dem Fettgehalt unter diesen Umständen verhält. Ich habe mit Rücksicht hierauf einige meiner Hungerversuche mit Regenerationsversuchen verbunden. Fig. 9—12, Taf. XIII zeigen Thymusdrüsen aus einer solchen Serie. Von den Tieren, die zu Beginn des Versuches ungefähr 3 Wochen alt waren, wurden die drei in Fig. 10—12 repräsentierten zuerst einer ziemlich starken Einschränkung der Fütterung 16 Tage lang unterzogen. Nach dieser Zeit wurde eines (Fig. 10) getötet und gleichzeitig auch das Kontrolltier (Fig. 9), das die ganze Zeit über Nahrung in reichlicher Menge erhalten hatte. Die beiden übrigen Tiere bekamen danach eine reichliche Kost, das eine (Fig. 11) $2^1/_2$ Tage lang, wonach es getötet wurde, das andere (Fig. 12) 8 Tage lang, wonach es gleichfalls getötet wurde. Das erste Versuchstier hatte während der Hungerperiode an Körpergewicht von 290 auf 255 g abgenommen. Das Thymusgewicht betrug 0,05 g gegen 0,4 g beim Kontrolltier. Wie aus dem Bilde (Fig. 10) hervorgeht, zeigen die Drüsen das typische Aussehen der Thymus eines Tieres, das langdauerndem Fasten unterworfen worden ist: die peripherischen Partien der stark verkleinerten Läppchen sind reichlich von fettführenden Zellen durchsetzt. Aber schon nach $2^1/_2$ Tagen (Fig. 11), also nach einer Zeit, wo nach Jonsons Beschreibung die ersten augenfälligen Wirkungen der verbesserten Ernährungsverhältnisse im übrigen sich geltend machen, zeigt sich auch eine Veränderung bezüglich der Fettmenge. Das Körpergewicht des Tieres, das zu Beginn des Versuches 290 g und zu Ende der Hungerperiode 260 g betrug, war bei der Tötung auf 340 g gestiegen. Das Thymusgewicht betrug 0,08 g, demnach eine ziemlich unbedeutende Zunahme gegenüber dem vorhergehenden. Nichtsdestoweniger zeigt sich das mikroskopische Bild beträchtlich verschieden von dem ersteren, indem die Fettmenge höchst wesentlich abgenommen hat. In noch höherem Grade ist dies der Fall nach achttägiger Ernährung, wie Fig. 12

zeigt. Bei diesem Tier, bei dem das Körpergewicht 290 — 250 — 370 g und das Thymusgewicht 0,25 g betrug, hat offenbar der Fettgehalt so sehr abgenommen, dass der Unterschied zwischen dem Kontroll- und dem Versuchstier gering oder gleich Null ist. Ja, in Anbetracht dessen, dass die Thymus dieses Versuchstieres nur etwas mehr als die Hälfte von der des Kontrolltieres wiegt, scheint es, als wenn die Thymus auf die rasche Vermehrung der Menge der Nahrung mit einer Verminderung der absoluten Fettmenge antwortete, die diese unter das Normale senkt. Jedenfalls geschieht die Regeneration in dieser Hinsicht mindestens ebenso rasch wie die Wiederbildung der Lymphocyten.

Zum Vergleich mit den Bildern, die man in der Thymus findet, habe ich auch in mehreren Fällen (normalen und Hungerstadien) die Lymphdrüsen geschnitten und gefärbt. Diese zeigen nicht dasselbe Verhalten wie die Thymus. Zellen, die scharlachfärbbare Körnchen und Tropfen enthalten, finden sich zwar, obwohl spärlich; meistens gehören sie dem Sinusretikulum an. Ihre Anzahl variiert nicht in ähnlicher Weise, wie es in der Thymus der Fall ist. So zeigten beispielsweise die Lymphdrüsen der Tiere in einer Hungerserie mit bezw. 0, 2, 5 und 8 Tagen vollständigen Fastens nahezu identische Bilder in dieser Hinsicht.

IV. Zur Frage der Beschaffenheit der Körnchen.

In frischem und ungefärbtem Zustande haben die Körnchen einen schwach gelblichen Ton, etwas erinnernd an die Farbe der roten Blutkörperchen, was bewirkt, dass man schon ohne jedes tinktorielle Verfahren in einem Gefrierschnitt des frischen Organs sie beobachten kann. Diese Farbe geht bei Fixierung in Formol verloren. Bei Untersuchung in polarisiertem Licht zeigen sie sich isotrop.[1]) Wird das Organ mit $Os\,O_4$ oder Osmiummischungen behandelt (gewöhnlich ist Flemmings Flüssigkeit, aber auch Altmanns Flüssigkeit angewandt worden), so zeigt es sich, dass die Körnchen meistens nicht direkt Osmium reduzieren. Erst bei Nachbehandlung mit Alkohol in steigender Konzentration erhalten sie in gewöhnlichen Fällen eine stahlgraue Farbe; in einzelnen Zellen können sie sich jedoch tiefschwarz zeigen; dieser

[1]) Herrn Laborator Dr. G. Göthlin, der mir bei diesem Teil der Untersuchung wohlwollend seine Erfahrung zur Verfügung gestellt hat, spreche ich in diesem Zusammenhange meinen wärmsten Dank aus.

Unterschied tritt auch betreffs benachbarter Zellen in einer Weise hervor, der den Gedanken an einen nur auf topographischen Verhältnissen innerhalb des Materials beruhenden Gradunterschied der Einwirkung des Reagens ausschliesst. Einen Strukturunterschied im übrigen zwischen Zellen mit graugefärbten und Zellen mit schwarzgefärbten Körnchen habe ich nicht konstatieren können. Die Löslichkeit der mit Osmium behandelten Körnchen in Xylol ist offenbar, ob sie nun graue oder schwarze Farbe angenommen haben, gleich Null oder wenigstens sehr gering, auch bei ziemlich gründlicher Xylolbehandlung. In Schnitten von Material, das in Paraffin mit Xylol als Vorhartz eingebettet worden war, traten sie unverändert hervor, trotz einer Behandlung zwecks der Einbettung mit Alkohol-Xylol, Xylol und warmem Xylolparaffin (37° C.) und dann der für die Paraffinauslösung erforderlichen Xylolbehandlung der Schnitte. Im Gegensatz zu dem, was in gewissem Grade bei Ciaccios Chromsalz-Sudanmethode der Fall zu sein scheint, ergibt die Behandlung mit Überosmiumsäure dasselbe Resultat, sei es, dass man von frischem oder von formolbehandeltem Material ausgeht.

Ciaccios Methode, zuerst zu chromieren, in Paraffin einzubetten und danach mit Sudan oder Scharlach zu färben, ergibt bei formolfixiertem Material, wenigstens wenn das Formol etwas längere Zeit hat einwirken dürfen, negatives Resultat; man kann mit anderen Worten mittels Chromsalz nicht die Fettkörnchen unlöslich in Xylol unter Beibehaltung ihrer Färbbarkeit in Sudan oder Scharlach machen. Bei der Anwendung der Methode direkt an frischem Material sieht es aus, als wenn das Resultat in gewissem Grade ein anderes wäre. Es zeigt sich nämlich dann in gewissen Fällen, dass eine geringe Anzahl Zellen gefärbte Körnchen enthalten. Indessen ist die Anordnung derselben eine andere als die, die sich bei direkter Färbung mit Scharlach zu erkennen gibt. Das Protoplasma der Zelle zeigt nämlich recht grosse Vakuolen, die dem Umfang nach den grösseren der in gewöhnlichen Fällen gefärbten Körnchen entsprechen, und zwischen diesen Vakuolen liegen feinere rote Körnchen, die bisweilen zu Schollen verklebt sind, welche halbmondförmig die Peripherie der Vakuolen umschliessen. Man erhält aus dem Bilde zunächst den Eindruck, dass die Zellen zwei verschiedene Arten von Körnchen enthalten, die nach der Chromierung eine verschiedene

Löslichkeit in Xylol erhalten haben, so dass einige gelöst worden sind, einige zurückbleiben und sich färben. Die Möglichkeit ist indessen ja auch nicht ausgeschlossen, dass die Chromierung von zu kurzer Dauer gewesen ist, so dass nur die kleinsten Körnchen eine hinreichende Einwirkung haben erfahren können, und man sollte in solchem Falle ein anderes Resultat von einer angemessenen Änderung der von Ciaccio gegebenen Vorschriften, die ich genau befolgt habe, zu erwarten haben. Leider haben äussere Umstände mich gehindert, in diesem Punkte die Untersuchung fortzusetzen. Die Versuche, die ich angestellt habe, haben jedenfalls deutlich ergeben, dass mit dieser Methode I von Ciaccio die überwiegende Mehrzahl der hier fraglichen Körnchen negativ reagiert. Welche Bedeutung die wenigen Bilder entgegengesetzten Charakters haben können, die soeben geschildert worden sind, ist nicht leicht zu sagen, und eine bestimmte Auffassung auf die verhältnismässig wenigen Versuche, die ich angestellt habe, zu gründen, scheint mir nicht möglich. Dies gilt auch für einige Versuche mit der zweiten von Ciaccio angegebenen Methode („Methode II"): Chromierung, Osmierung, Einbettung, Färbung mit Sudan. Es hat sich dabei gezeigt, dass die überwiegende Mehrzahl Körnchen von Osmium so wie bei Behandlung mit Flemmings Lösung gefärbt werden, eine sehr geringe Anzahl Körnchen aber, der Anzahl nach ungefähr den mit Ciaccio I färbbaren entsprechend, werden sowohl von Osmium wie von Scharlach gefärbt, so dass ein dunkelrotbrauner Ton entsteht.

Aus mikrochemischen Reaktionen auf die chemische Natur dieser Bildungen einen Schluss zu ziehen, scheint aus oben angeführten Gründen schwierig. Geht man von den Angaben aus, die vorhanden sind, so liegt es jedoch am nächsten, an Neutralfett zu denken, obwohl auch Zeichen sich finden, die in eine andere Richtung weisen. Für die ersterwähnte Deutung spricht das Verhalten der Körnchen in polarisiertem Licht. Dass Neutralfett einfachbrechend ist, ist festgestellt worden, obgleich dies jedoch keineswegs entscheidend ist, da es ebenso sicher andere, fettähnliche Substanzen zu geben scheint, die gleichfalls diese Eigenschaft besitzen. Nach Munk (1908) soll die Doppelbrechung auf dem Vorkommen von Cholesterinester beruhen, und die Isotropie würde, wenn dies der Fall wäre, nur auf eine Abwesenheit von Cholesterin deuten.

Ciaccio betrachtet seine Methode I als eine zuverlässige mikrochemische Reaktion. Nach diesem Autor bleiben nach der Chromierung Neutralfett und Cholesterin in Xylol und Schwefelkohlenstoff löslich und würden demnach nicht mittels seiner Methode I gefärbt werden, während Lecithin und einige Lipoide Farbe annähmen und demnach durch das Chromsalz unlöslich gemacht worden wären. Nach Kaiserling (1910) reagieren alle anisotropen Lipoide auch positiv mit Ciaccio I. Inwieweit diese Angaben allgemeingültig sind, dürfte sich wohl zurzeit noch nicht entscheiden lassen, sofern dies aber der Fall ist, weist ja der Ausgang der Versuche mit dieser Methode Ciaccios auch darauf hin, dass die in der Kaninchenthymus beobachteten Körnchen Fettcharakter besitzen. Eben daraufhin weist auch die Erfahrung von der Osmiumwirkung her. Starke (1895) zeigte, dass im Gegensatz zu der primären Osmiumreaktion des Oleins das, was er sekundäre Osmiumschwärzung nannte (d. h. der Umstand, dass die schwarze Farbe erst nach Alkoholbehandlung hervortritt), für Stearin- und Palmitinsäurederivate charakteristisch ist, eine Behauptung, die meines Wissens keinen Widerspruch erfahren hat. In dieselbe Richtung weist auch die Resistenz der Osmiumschwärzung gegen Xylol. Altmann (1890) gab an, dass diese am grössten bei Neutralfett ist, eine Angabe, die auch später Bestätigung gefunden zu haben scheint.

Schwer ist es indessen unter solchen Verhältnissen, den hellen Ton zu erklären, den Osmium den meisten Körnchen in der Thymus verleiht. Alle Autoren äussern sich nämlich einstimmig in dem Sinne, dass gerade Neutralfett die tiefstschwarze Färbung bei (primärer resp. sekundärer) Osmiumreduktion gibt. Ein Versuch zu einer Erklärung scheint mir bezüglich dieser Frage gegenwärtig nicht angezeigt, vielmehr begnüge ich mich damit, auf die Tatsache hinzuweisen.

V. Die Bedeutung der Körnchen.

Dass die Körnchen, die hier Gegenstand der Untersuchung und Beschreibung gewesen sind, nichts direkt mit der in dem interstitiellen Gewebe vor sich gehenden Fettgewebsbildung zu tun haben, darüber scheint mir kein Zweifel herrschen zu können. Die Körnchen finden sich bereits beim Embryo und nehmen an Häufigkeit bis zur Pubertät zu, ohne dass während dieser ganzen

Periode interstitielle Fettgewebsbildung in der Thymus vorkommt. Wenn eine solche in der Regel um das Alter von 8 Monaten herum aufzutreten beginnt, hat das intraparenchymatöse Fett bereits eine starke Entwicklung erreicht. Und auch zu und nach diesem Zeitpunkt dürfte es schwer sein, einen Konnex zwischen diesen beiden Prozessen nachzuweisen. Ich glaube daher im Gegensatz zu Herxheimer, dass es nicht möglich ist, das bei der regressiven Metamorphose des Organs auftretende Fett aus dem in demselben auf dem Höhepunkt seiner Entwicklung befindlichen herzuleiten. Es handelt sich hier in diesem Falle um Prozesse, die zweifellos nicht nur von wesentlich verschiedener Lokalisation — der eine in Bindegewebs-, der andere in Epithelzellen — sondern auch von wesentlich verschiedener Bedeutung sind.

Hierfür wie auch überhaupt dafür, dass es sich betreffs des intraparenchymatösen Fettes nicht wie in den Fettzellen um eine angehäufte Reservenahrung handelt, spricht stark der Umstand, dass es bei Inanition, statt verbraucht zu werden, vielmehr in auffälliger Weise an Menge zunimmt. Dies erinnert offenbar stark an Cesa-Bianchis oben erwähnte Erfahrungen bezüglich des Verhaltens des Fettes in der Niere bei Inanition. Die Analogie mit diesen Erfahrungen legt nun die Annahme nahe, dass es sich auch in der Thymus um degenerative Veränderungen handelt.

Herxheimer ist indessen zu einer anderen Auffassung gekommen. Er behauptet, dass es sich um einen physiologischen Infiltrationszustand in der Thymus handle, und stützt diese seine Auffassung auf: 1. die grosse Regelmässigkeit des Vorkommens, 2. die charakteristische Anordnung, 3. das im übrigen normale Verhalten der Thymus und ihrer Zellen.

Dass Fettkörnchen der fraglichen Art regelmässig in der Thymus normaler Tiere vorkommen, und zwar schon lange vor der Pubertät und der sich daran schliessenden Altersinvolution, ist sicher. Von diesem Gesichtspunkt aus betrachtet lässt es sich nicht leugnen, dass es sich hier um eine physiologische, schon in dem normalen Organ vorkommende Erscheinung handelt. Dieser Umstand, dass das Organ sich in normalem Zustande befindet, und dass es sich solchenfalls weder um eine pathologische noch um eine physiologische Organdegeneration handelt, schliesst allerdings nicht aus, dass die einzelnen fettführenden Retikulumzellen sich in Degeneration befinden können. Dass mit dem

Auftreten der Fettkörnchen wirklich degenerative Veränderungen der fetthaltigen Zellen verknüpft sind, dafür spricht das bei fortschreitendem Alter immer zahlreichere Vorkommen degenerierender Kerne innerhalb dieser Zellen. Dass ein funktioneller Verbrauch von Zellen innerhalb eines Organs oder eines Gewebes stattfindet, ist ja an und für sich nichts Ungewöhnliches, sondern bildet vielmehr die Regel. Es verdient hier besonders hervorgehoben zu werden, dass eine solche Degeneration einzelner Zellen keine Degeneration des Organs nach sich zu ziehen oder zu bedeuten braucht, da man gerade betreffs der Thymus nur allzuoft dies vergessen hat.

Erst wenn die degenerativen Prozesse die Oberhand über die regenerativen gewinnen, tritt eine Degeneration des Organs ein. Dies scheint bis zu einem gewissen Grade bei der Thymusinvolution stattzufinden, sei es, dass diese den Charakter der Altersinvolution oder akzidenteller Involution hat. Die Zunahme der Anzahl fettführender Retikulumzellen, die dann eintritt, spricht dafür, dass wir wahrscheinlich mit diesem Verhältnis als einem wirksamen Faktor, obwohl freilich nicht dem hauptsächlichen oder einzigen, bei der Verminderung zu rechnen haben, die das Parenchym dann erfährt.

Dass es sich bei dem Auftreten des Fettes um eine Zufuhr ausserhalb der Retikulumzellen gebildeten Fettes zu denselben und somit um eine Fettinfiltration handeln sollte, scheint mir nicht sehr plausibel. Wohl ist wahr, dass Fettkörnchen sowohl intercellulär als auch innerhalb kleinerer Gefässe angetroffen worden sind, sowie dass die Retikulumzellen, wie Rudberg gezeigt hat, Phagozytose besitzen; die Bilder intercellulärer Körnchen sind jedoch, wie oben näher ausgeführt worden, wahrscheinlich meistens Artefakte, und innerhalb der Gefässe werden Körnchen so selten angetroffen, dass sich darauf eine Annahme bezüglich ihrer Zufuhr von aussen her nicht gründen lässt. Eher bin ich geneigt, in diesem Falle an einen Transport des Fettes aus der Thymus heraus zu denken.

Aus dem hier Gesagten geht hervor, dass das Vorkommen des intraparenchymatösen Fettes zunächst der Ausdruck einer Fettdegeneration einiger Retikulumzellen zu sein scheint, wie sie normal schon bei der Geburt vorkommt und danach einen progressiven Charakter zeigt, der beim Eintritt der Altersinvolution

bei der Pubertät besonders augenfällig wird. Bei gewissen Formen von akzidenteller Involution (nach Hunger und Coccidiose) nimmt sie gleichfalls in hohem Grade an Umfang zu.

Einer solchen Auffassung widersprechen keineswegs die in gewissen Hinsichten abweichenden Verhältnisse, die bei anderen Tieren als dem Kaninchen angetroffen worden sind. Ja, das Vorkommen eines gleichartigen Prozesses auch in dem Inneren der Hassallschen Körperchen bei gewissen Spezies, wie der Katze und dem Menschen, scheinen mir bis zu einem gewissen Grade eine weitere Stütze für dieselbe abzugeben.

VI. Das Verhältnis bei einigen anderen Tierarten als dem Kaninchen.

Bei den anderen Tierarten, die ich untersucht habe, habe ich im allgemeinen die Verhältnisse vergleichbar mit denen beim Kaninchen gefunden, wenn sie auch nicht immer mit ihnen identisch sind. Fettkörnchenführende Zellen, oder vielleicht besser, da ich bei den übrigen Tieren im allgemeinen nur Scharlachfärbung angewandt habe, Zellen, die scharlachfärbbare Körnchen und Tropfen enthalten, scheinen ziemlich konstant aufzutreten, obwohl in wechselnder Menge und verschiedener Anordnung.

Bei einem jungen Exemplar von Chimaera monstrosa, das ich untersucht habe, fehlten sie aber vollständig.

In der Froschthymus sind die Körnchen sehr selten; sie liegen auch hier in den Retikulumzellen, aber sehr spärlich; in gewissen Schnitten von 30 μ Dicke, die den Durchschnitt des ganzen Organs umfassen, sind überhaupt keine, und im allgemeinen nur eins bis zwei Zellen in jedem solchen Schnitt zu sehen. Etwas Entsprechendes zu der akzidentellen Involutionszunahme beim Kaninchen scheint auch beim Frosch vorhanden zu sein. Bei Tieren, die vor der Tötung in einem Bassin im Zimmer eine Woche lang ohne Nahrung aufbewahrt worden waren, war die Fettmenge (allerdings nur wenig) vermehrt. Die myoiden Zellen sind stets fettfrei.

Beim Huhn dagegen finden sich die Körnchen konstant. Hier sind sie auf die Epithelzellenhaufen im Mark konzentriert, wo sie sich oft in der Umgebung degenerierender Kerne finden (Taf. XIII, Fig. 16).

Von Säugetieren sind ausser dem Kaninchen Mensch, Kalb, Hund, Katze und Maus untersucht worden. Auch diese zeigen

stets die scharlachfärbbaren Körnchen. In Übereinstimmung mit dem, was beim Kaninchen der Fall ist, liegen sie bei der Maus fast ausschliesslich in der Rinde. Bei diesem Tier liegen sie jedoch bemerkenswert oft in den Gefässlumina dicht zwischen die dieselben ausfüllenden roten Blutkörperchen gestreut. Doch variiert auch dieses Bild, so dass man sie in gewissen Thymusdrüsen gar nicht in den Gefässen, sondern nur in den Retikulumzellen findet.

Bei Hund, Katze, Kalb sind die Körnchen vorzugsweise im Mark lokalisiert, und bei allen diesen Tieren finden sie sich auch in den Hassallschen Körperchen. Besonders bei der Katze (Fig. 17) zeigt das Bild einen prägnanten Unterschied bei einem Vergleich mit der Kaninchenthymus. Die Fettkörnchenzellen gehören hier den äusseren Teilen des Markes an, wodurch man, besonders in den Fällen, wo sie reichlich vorkommen, eine sehr scharf markierte Grenze zwischen Mark und Rinde schon in dem nicht kerngefärbten Schnitt erhält. Doch fehlen die Körnchen auch hier nicht vollständig in der Rinde, sondern man sieht auch in dieser feine Körnchen verstreut. Die Hassallschen Körperchen sind der Regel nach reichlich von den roten Körnchen durchsetzt, die hier oft zu grösseren Schollen zusammengebackt sind. Ungefähr dasselbe Bild trifft man beim Hund und beim Kalbe an, obwohl mit geringen Modifikationen. So ist z. B. die Fettanhäufung in den Hassallschen Körperchen beim Kalbe nicht so ausgeprägt wie bei der Katze.

Von Menschenthymi habe ich teils solche von Unfällen, teils von akut verlaufenen Krankheiten her untersucht. Bezüglich des Ortes des Fettes bildet die Menschenthymus eine Zwischenform zwischen den Extremen, welche Katze und Kaninchen darstellen (Fig. 18). Auch beim Menschen liegen sie zwar überwiegend in der Rinde, in beträchtlicher Menge jedoch auch im Mark. Beim Menschen finden sie sich nicht so konstant in den Hassallschen Körperchen wie z. B. bei der Katze; ziemlich oft ist dies aber doch der Fall, und diese Hassallschen Körperchen sind dann sehr reichlich von grösseren und kleineren Körnchen durchsetzt. Nicht selten sieht man das Fett auch hier in Gefässlumina liegen.

Das verschiedene Vorkommen von Fett im Inneren der Hassallschen Körperchen bei verschiedenen Spezies — die Extreme werden hierbei vom Kaninchen, wo es regelmässig fehlt,

und von der Katze, wo es reichlich und regelmässig vorhanden ist, repräsentiert — ermangelt nicht des Interesses. Es liefert eine Bestätigung für die Bemerkung Hammars (1910, S. 97), dass die hier vor sich gehenden Prozesse, obwohl stets degenerativer Natur, nicht bei allen Tieren denselben Charakter besitzen. Die Wahrscheinlichkeit dafür, dass wir, wie von gewissen Seiten vermutet worden ist, in diesen Degenerationsprodukten das Wesentliche der Organfunktion zu sehen haben, wird dadurch wesentlich vermindert.

Zusammenfassung.

1. Mit Scharlach R färbbare feine Körnchen und Tröpfchen kommen in der Kaninchenthymus normal und konstant vor. Ihre Anzahl nimmt von der Geburt an mit steigendem Alter zu. Die Körnchen gehören beim Kaninchen fast ausschliesslich der Rinde an, in vereinzelten Fällen und dann in spärlicherMenge sind sie auch im Mark anzutreffen. Sie liegen vorzugsweise im Inneren der Retikulumzellen, um den Kern herum gruppiert, der nicht selten Degenerationszeichen aufweist; in den Lymphocyten scheinen sie ganz zu fehlen. Dann und wann findet man solche auch intravaskulär. Ihr Vorkommen zwischen den Zellen des Parenchyms dürfte meistens artefakter Natur sein. Die Hassallschen Körperchen enthalten beim Kaninchen nie solche Körnchen.
2. Die Körnchen sind einfachbrechend und werden durch fettlösendes Reagens herausgelöst; sie werden im allgemeinen von Os O_4 mit nachfolgender Spiritusbehandlung grau gefärbt. Die Mehrzahl ihrer Reaktionen im übrigen stimmt mit denen des Fettes überein.
3. Bei akzidenteller Involution, hervorgerufen durch Hunger oder Coccidiose, nimmt die Anzahl dieser Körnchen rasch und in auffallendem Grade zu. Bei eingetretener Regeneration nimmt ihre Menge ebenso rasch ab.
4. Die Körnchen haben nichts mit der interstitiellen Fettgewebsbildung im Organ zu tun. Sie scheinen nur den Ausdruck eines degenerativen Prozesses in gewissen Retikulumzellen zu bilden, der normal vorkommt und bei der Involution des Organs infolge Alters oder Ernährungsstörung bedeutend an Umfang zunimmt.

5. Derartige Körnchen kommen innerhalb der Thymus bei den meisten untersuchten Tieren vor. Die Lokalisation im Verhältnis zu dem Parenchymgebiet wechselt bei verschiedenen Spezies. Bei gewissen, wie der Katze, finden sie sich vorzugsweise im Mark; bei Katze, Hund und Mensch sind sie in beträchtlicher Menge auch im Inneren der Hassallschen Körperchen angetroffen worden.

Upsala, im Mai 1911.

Literaturverzeichnis.

Altmann, R., 1890: Die Elementarorganismen und ihre Beziehungen zu den Zellen. Leipzig 1890.

Aschoff, L., 1909: Zur Morphologie der lipoiden Substanzen. Zieglers Beiträge 47, 1.

Bell, E. T., 1909: On the occurance of fat in the epithelium of the ox. The American Journal of Anat., Vol. 9 n:o 3.

Cesa-Bianchi, 1909: Leber und Nierenzellen während der Verhungerung. Frankf. Zeitschr. f. Path., Bd. 3.

Ciaccio, H., 1909: Contributo alla conoscenza del lipoidi cellulari. Anat. Anz., Bd. 35.

Derselbe, 1910: Sui lipoidi dei leucociti. Folia Clin. Chim. Microsc., Bd. II. Ref. in Zentralbl. f. Biochemie u. Biophysik, Bd. 10 n:o 12 und 13.

Hammar, J. Aug., 1905: Zur Histogenese und Involution der Thymusdrüse. Anat. Anz., Bd. 27.

Derselbe, 1910: Fünfzig Jahre Thymusforschung. Ergebnisse d. Anat. u. Entw.-Gesch., Bd. 19.

Herxheimer, 1904: Fettinfiltration der Thymus. Verh. d. Deutsch. path. Gesellsch., 6. Tagung, Kassel 1903.

Jonson, A., 1909: Studien über die Thymusinvolution. Die akzidentelle Involution nach Hunger. Arch. f. mikr. Anat., Bd. 73.

Kaiserling, C. und Orgler, A., 1902: Über das Auftreten von Myelin in Zellen und seine Beziehung zur Fettmetamorphose. Virchows Arch., Bd. 167.

Kaiserling, C., 1910: Nachweis, Vorkommen und Bedeutung der Zelllipoide. Berl. klin. Wochenschr. n:o 47, 1910.

Kawamura, R., 1911: Die Cholesterinesterverfettung (Cholesterinosteatose) S. 80 Thymusdrüse. Jena.

Munk, 1908: Über lipoide Degeneration. Virchows Arch., Bd. 194, H. 3.

Orgler, A., 1902: Über den Fettgehalt normaler und in regressiver Metamorphose befindlicher Thymusdrüsen. Virchows Arch., Bd. 167.

Rudberg, H., 1907: Studien über die Thymusinvolution. I. Die Involution nach Röntgenbestrahlung. Arch. f. Anat. u. Phys., Anat. Abt.

Schaffer, J., 1909: Das thyreo-thymische System des Maulwurfes und der Spitzmaus. Sitzungsber. d. Wiener Akad. Math.-naturw. Klasse, Bd. 117, Abt. III. Ref. in: Hammar: Fünfzig Jahre Thymusforschung, 1910.

Söderlund, G. und Backman, A., 1909: Studien über die Thymusinvolution. Die Altersinvolution beim Kaninchen. Arch. f. mikr. Anat., Bd. 73.

Starke, J., 1895: Über Fettgranula und eine neue Eigenschaft des Osmiumtetroxyds. Arch f. Phys. von E. du Bois Reymond.

Watney, H., 1882: The minute anatomy of the thymus. Phil. transact. of the R. Soc. Ref. in: Hammar: Fünfzig Jahre Thymusforschung, 1910

Erklärung der Abbildungen auf Tafel XIII.

Die Fig. 1—15 stammen sämtlich vom Kaninchen her.

Fig. 1—6. Thymi von normalen Tieren, im Alter von 1 Woche (1), 1 Monat (2), 2 Monat (3), 3 Monat (4), 5 Monat (6). Formolgefrierschnitte, 30 μ, Scharlach R. Vergr. 16 : 1.

Fig. 7—8. Inanitionsversuch. Fig. 7 Kontrolltier; Fig. 8 Versuchstier; Inanition 7 Tage. Formolgefrierschnitte, 30 μ, Scharlach R. Vergr. 25 : 1.

Fig. 9—12. Regenerationsversuch; Formolgefrierschnitte, 30 μ, Scharlach R. Vergr. 25 : 1.

Fig. 9. Kontrolltier.

Fig. 10. Inanition, chronisch, 16 Tage dauernd.

Fig. 11. Inanition 16 Tage, Ernährung 2½ Tage.

Fig. 12. Inanition 16 Tage, Ernährung 8 Tage.

Fig. 13. Retikulumzelle von der Markrindengrenze, enthaltend Fettkörnchen; Scharlach, Hämatoxylin. Leitz, Obj. 7, Ok. 4.

Fig. 14. Kapillar, enthaltend Fettkörnchen und rote Blutkörperchen. Isolationspräparat, Scharlach R. Leitz, Obj. 7, Ok. 5.

Fig. 15. Retikulumzelle mit pyknotischem Kern und Fettröpfchen, Scharlach, Hämatoxylin. Leitz, Obj. 7, Ok. 5.

Fig. 16. Huhn. Formolgefrierschnitt, Scharlach R, Hämatoxylin. Leitz 1/12 hom. Imm., Ok. 5.

Fig. 17. Katze. Formolgefrierschnitt, 30 μ, Scharlach R. Vergr. 16 : 1.

Fig. 18. Mädchen, 11 Jahre alt. Formolgefrierschnitt, 30 μ, Scharlach R Vergr. 16 : 1.

Über feinere Strukturen und die Anordnung des Glykogens im Magen und Darmkanal.

Von

Prof. Dr. **Julius Arnold** in Heidelberg.

Hierzu Tafel XIV.

Seit einer nach heutigen Begriffen langen Zeit bin ich bestrebt, Beiträge zur Lehre von den Plasmosomen zu liefern und den Nachweis zu führen, dass diese Gebilde als präformierte und mit wichtigen Funktionen betraute Strukturbestandteile der Zellen — als Organellen — anzusehen sind. — Schon bei den ersten Gängen auf diesem Arbeitsgebiet war ich zu der Überzeugung gelangt, dass man sich bei der Erforschung eines so bedeutungsvollen Problems nicht auf die Untersuchung fixierter Präparate, so unerlässlich diese ist, beschränken darf. Es wurden deshalb ausser dieser zahlreiche Beobachtungen am lebenden, überlebenden und namentlich auch vital gefärbten Objekte, an welchem sich unter gewissen Bedingungen die einzelnen Phasen der Granulafärbung direkt unter dem Mikroskop verfolgen lassen, ausgeführt. Ferner erwies es sich als erforderlich und die morphologischen Anschauungen über den Aufbau der Zellen sehr fördernd, die in diesen sich abspielenden Vorgänge der Assimilation und Synthese, sowie diejenigen der äusseren und inneren Sekretion einer eingehenden Beobachtung zu unterziehen. Diese Vereinigung biologischer und morphologischer Forschungsmethoden hat sich bewährt. Wir verdanken ihr die wichtigen Ergebnisse, dass die Plasmosomen bei der Umsetzung von Farbstoffen, Fetten, Glykogen, Eisen, Pigment usw. sich beteiligen. Es sind in dieser Hinsich namentlich die Tatsachen zu berücksichtigen, dass solche Granu zu Fäden des Plasmas in Beziehung stehen und dass nach Entfernung der Farbstoffe, der Fette und des Glykogens die Granusubstanz zurückbleibt; es können somit dieselben nicht als Niederschläge, emulsive Tropfen, beliebige intracelluläre Ausscheidungen oder in die Zellen aufgenommene extracelluläre Gebilde angesehen werden. Die meisten neueren Beobachter stimmen darin überein,

dass viele bei der äusseren Sekretion auftretende Granula als umgewandelte Strukturbestandteile aufgefasst werden müssen. Durch die Mitochondrienforschung sind unsere diesen Gegenstand betreffenden Kenntnisse sehr gefördert worden, indem schon früher bekannte Tatsachen durch sie bestätigt und neue hinzugefügt wurden. Dass bei der inneren Sekretion die Granula eine Rolle spielen, dafür sprechen die Befunde an weissen Blutkörpern und verschiedenen Drüsenformen.

In den nachfolgenden Zeilen soll über Plasmosomen und Granula der Magen- und Darmepithelien, sowie über deren Beziehung zu Plasmafäden und die Anordnung des Glykogens in ihnen berichtet werden. Ich habe auch bei diesen Untersuchungen Beobachtungen an lebenden, überlebenden und vital gefärbten Objekten, sowie an nach verschiedenen Methoden fixierten Präparaten angestellt. Über die Befunde an den ersteren wurde schon an einer anderen Stelle (Nr. 9) berichtet; es seien deshalb hier nur die wesentlichsten Ergebnisse mitgeteilt.

Bei der Verfütterung von Neutralrot wird im Magen und Darm der Farbstoff, wie die Betrachtung des überlebenden und fixierten Objekts lehrt, von den Granula aufgenommen: die Grenzsäume bleiben ungefärbt: das übrige Plasma wird nicht oder nur schwach gefärbt; ebenso erfolgt keine Kernfärbung. Die Fäden, zu welchen die Granula in Beziehung stehen, nehmen nur ausnahmsweise Farbe an. Die Verteilung der gefärbten Granula innerhalb der Zelle ist je nach der Phase der Resorption eine verschiedene. Am häufigsten liegen sie zwischen Grenzsaum und Kern oder unterhalb dieses, seltener paranukleär: zuweilen erfüllen sie die ganze Zelle mehr oder weniger gleichmässig. In der Substanz der Schleimhaut finden sich rundliche, spindelförmige und verästelte, Farbstoffkörnchen enthaltende Figuren; sie entsprechen Leukocyten und Lymphocyten, sowie Bindegewebszellen.

Bei der Verfütterung von Methylenblau (Versuche wie sie schon von R. Heidenhain, Höber und Schmidt vorgenommen wurden), war die Anordnung der Granula im wesentlichen die gleiche; doch erschien mir ihre Zahl spärlicher, auch traten sie am lebenden Objekt später auf; ein Verhalten, das vermutlich mit der geringeren Lipoidlöslichkeit des Methylenblaus zusammenhängt.

Erwähnen will ich noch das Vorkommen von netzförmigen Zeichnungen, welche auf eine Füllung der interepithelialen Räume

mit Farbstoff bezogen werden müssen. Höber hat solche netzförmigen Figuren an vitalgefärbten Methylenblaupräparaten bei Zusatz von molybdänsaurem Ammoniak, ebenso bei gleichzeitiger Verfütterung von Methylenblau und Ammoniummolybdat beobachtet. Er nimmt an, dass das Methylenblau aus den Granula ausgeschwemmt und durch das Ammoniummolybdat interepithelial gefällt wird. Da ich solche Bilder auch bei der Anwendung von Konservierungsmitteln, durch welche das Methylenblau intracellulär gefällt wird, erhielt, dünkt es mir wahrscheinlich, dass auch unter anderen Bedingungen eine Füllung der interepithelialen Bahnen mit Farbstoff erfolgen kann; es ist wohl in dieser Hinsicht die Zufuhr grösserer Mengen und konzentrierter Lösungen des Farbstoffs und eine durch diese hervorgerufene Schädigung der Schlussleisten zu berücksichtigen. Vielleicht sind nur konzentrierte Lösungen in den interepithelialen Räumen nachweisbar. Für die Möglichkeit einer vitalen interepithelialen Resorption solcher Farbstoffe spricht auch der Befund von gefärbten Netzen in der Mukosa und Submukosa, welche den Saft- und Lymphbahnen entsprechen. Die Resorption von Neutralrot und Methylenblau scheint im Darm ausgiebiger zu erfolgen als im Magen.

Ich darf nicht versäumen, auf den interessanten Befund von Schmidt aufmerksam zu machen, der bei der gleichzeitigen Verfütterung von Methylenblau und Sahne in dem gleichen Granulum Farbstoff und Fett nachweisen konnte. Bezüglich der Übereinstimmung der Bilder bei der Resorption von Farbstoffen und Fetten verweise ich auf meine früheren Mitteilungen (Nr. 7 u. 9). In beiden Fällen erweisen sich die Grenzsäume, auch wenn die Zellen Farbstoff oder Fett in grosser Menge enthalten, frei von solchen Substanzen; die reihenförmige Anordnung der Granula und ihre Beziehung zu Fäden ist bei Fettgranula und Farbstoffgranula die gleiche, ebenso die Bindung dieser Stoffe an die in der Mukosa gelegenen zelligen Elemente.

Methoden und Material.

Die eben geschilderten Verhältnisse wurden teils an nicht fixierten, teils an fixierten vital gefärbten Objekten festgestellt. Wie bekannt, stösst die Konservierung namentlich von Neutralrotpräparaten auf grosse Schwierigkeiten. Ich habe zahlreiche Versuche, z. B. mit den von Golovine angegebenen Methoden,

angestellt; leider mit ungenügendem Erfolg. Befriedigende Resultate erhielt ich mit der von Gross zur Darstellung vitaler Granulabilder der Niere angewandten Fixierung. Die Methode umgeht durch Härtung in Formoldämpfen die Veränderungen, wie sie bei Anwendung flüssiger Fixierungsmittel infolge von Diffusionsvorgängen hervorgerufen werden. Bezüglich der Einzelheiten verweise ich auf meine oben erwähnte Arbeit (Nr. 9), sowie auf diejenige von Gross (Zieglers Beiträge 1911).

Von anderen Konservierungs- und Tinktionsmethoden kamen folgende in Anwendung:

1. Das Bendasche Chromosmiumgemisch, in welchem kleine Stücke mindestens acht Tage liegen blieben, Behandlung mit Alkohol von steigender Konzentration, Cedernöl und Einbettung in Paraffin; die entparaffinierten Präparate wurden nach der Heidenhainschen Eisenhämatoxylinmethode gefärbt. Empfehlenswert ist die nachträgliche Färbung mit Kristallviolett und die Differenzierung mittels Nelkenöl-Aceton (9:1).
2. Die von O. Schultze angegebene Osmiumhämatoxylinmethode, die sich mir bei der Untersuchung feinerer Strukturen als sehr leistungsfähig erwiesen hat. Genauere Vorschriften war Herr Kollege Schultze so liebenswürdig mir brieflich mitzuteilen.[1])
3. Die von Schridde modifizierte Altmannsche Granulamethode.
4. Sublimatchlornatrium ohne Zusatz von Eisessig und Färbung mit Hämatoxylin, Thionin, Mucikarmin, Kristallviolett etc.
5. Behufs Darstellung des Glykogens brachte ich die Jodmethoden, die von Meyer angegebene Tinte, namentlich aber die Bestsche Karminmethode in Anwendung. Bezüglich der Löslichkeit in Speichel verhielt sich das Glykogen des Magens und Darms wie das an anderen Orten verschieden. Manchmal erwies es sich als leichtlöslich, oder es kam zu diffuser fleckweiser Färbung oder aber es erfolgte selbst nach mehrtägiger Einwirkung des

[1]) Unterdessen ist eine ausführliche Mitteilung: „Über die Anwendung der Osmiumsäure und eine neue Osmiumhämatoxylinmethode“ in der Zeitschrift für wissenschaftliche Mikroskopie, Bd. XXVII, 1910, erschienen.

Speichels keine vollständige Lösung. Eine Gesetzmässigkeit konnte ich in dieser Hinsicht nicht auffinden. Der Darminhalt, namentlich auch Amylumkörper wurden durch Bestsches Karmin sehr oft intensiv gefärbt (s. unten).

Untersucht wurden Magen und Darm vom Frosch (Rana esculenta und fusca), Maus, Ratte, Katze und Hund. Es finden sich in der Literatur vielfach Angaben über die grössere Verwertbarkeit bald dieser bald jener Art zur Erforschung feinerer Strukturen. Nach meiner Erfahrung spielen die Art und Weise der Fixierung, die Menge der Konservierungsflüssigkeiten, die Funktionszustände u. dgl. eine viel grössere Rolle. Ich darf auf eine ausführliche Erörterung dieser Verhältnisse verzichten, weil sie jedem Mikroskopiker von Beruf geläufig sind. Dass man sich nicht auf die Anwendung einer Methode beschränken darf, dafür finden sich in den folgenden Zeilen zahlreiche Belege.

Frosch.

Magen. An Benda-Heidenhainpräparaten erscheinen die Oberflächenepithelien, deren Formen allgemein bekannt sind, fein bestäubt, manchmal fein granuliert, mit reihenförmiger Anordnung der Granula: eine deutliche Längsstreifung konnte ich nicht wahrnehmen. Andere Zellen zeigen namentlich am Oberende eine netzförmige oder wabige Architektur. Die Abgrenzung der Zellen gegen das Magenlumen ist bald eine geradlinige, bald eine mehr gebogene: sehr häufig wird sie durch kürzere und längere, schmale oder mehr kegelförmige Fortsätze unterbrochen, offenbar aus der Zelle austretende Sekretmassen. Die seitliche Abgrenzung der Zellen wird durch dunkle Linien dargestellt, wie dies namentlich an Flächenansichten sehr deutlich ist. Bei der Nachfärbung mit Kristallviolett nimmt der supranukleäre Abschnitt bald nur nächst dem Saum, bald in grösserer Ausdehnung in der Richtung gegen den Kern eine dunklere Färbung an: es kommen gefärbte Granula zum Vorschein, welche aber auch infranukleäre Lage darbieten können.

Färbt man Sublimatpräparate mit Thionin, so nimmt das Plasma einen hellblauen Ton an; die die Zellen überragenden Fortsätze sind etwas intensiver blau gefärbt, zeigen aber keine Metachromasie. Bei der Tinktion mit Mucikarmin wird das Zellplasma nebst Fortsätzen und zwar ausschliesslich der supra-

nukleäre Abschnitt bald in grösserer, bald in geringerer Ausdehnung rot gefärbt; das gefärbte Plasma erscheint fein bestäubt oder deutlich granulär, manchmal netzförmig mit eingelagerten Granula (Fig. 4). Das Bild erinnert dem Verhalten der Granula nach einerseits an die Bilder bei vitaler Färbung, andererseits an diejenigen, welche ich bei der Mucinausscheidung in der Froschhaut erhielt (Fig. 8).

An dem Ausgang der Drüsen ist die Anordnung der Zellen im wesentlichen die gleiche. Am Übergang in den eigentlichen Drüsenkörper liegen helle Zellen, welche wohl mit den sogenannten Halszellen identisch sind. Sie besitzen einen schmalen Plasmasaum; der Kern liegt peripher; die Mitte wird durch eine helle Substanz eingenommen, welche bald homogen, bald fädig oder netzförmig beschaffen ist und an Sublimat-Mucikarminpräparaten rötlich gefärbt erscheint.

Die Zellen des eigentlichen Drüsenkörpers sind bald heller, bald dunkler, an Benda-Heidenhainpräparaten die ersteren bestäubt, die letzteren granuliert. Auf Thionin und Mucikarmin reagieren an Sublimatpräparaten weder die einen noch die anderen deutlich; sie nehmen bei Anwendung des letzteren auch dann höchstens einen schwach rötlichen Ton an, wenn die Zellen der Oberfläche und des Ausgangs intensiv tingiert sind. Eine Gesetzmässigkeit in der Verteilung der Zellen innerhalb des Drüsenschlauches war nicht nachzuweisen.

Anordnung des Glykogens. Die Oberflächenepithelien führen Glykogen in wechselnder Menge und Anordnung. Viele Zellen enthalten Glykogengranula vorwiegend oder ausschliesslich in dem supranukleären Abschnitt manchmal nur nächst dem Saum, andere in der ganzen Ausdehnung bis zum Kern (Fig. 1 und 2). Werden die Grenzsäume durch Fortsätze unterbrochen, dann können auch diese Glykogengranula führen. In anderen Zellen werden die Kerne, in welchen ich niemals Glykogen nachweisen konnte, von Glykogengranula umgeben oder diese nehmen mehr die infranukleären Abschnitte der Zellen ein, zuweilen sind die Glykogengranula mehr gleichmässig über die Zelle verteilt (Fig. 2). Von der Fläche gesehen stellen sich die glykogenhaltigen Partien als rote, von hellen Linien umsäumte Felder dar, ähnlich wie bei der vitalen Färbung mit Neutralrot. Selten erscheinen die Felder hell und durch rote Linien begrenzt, mit Knotenpunkten an den Verbindungsstellen wie am Methylenblaupräparat.

Die Topographie der Glykogenverteilung wechselt. Manchmal findet man glykogenhaltige Zellen nur stellenweise namentlich auf der Höhe der Schleimhautkuppen oder aber auf eine grössere Fläche gleichmässig verteilt. Die Glykogengranula sind gewöhnlich sehr klein, manchmal nur mit den stärksten Vergrösserungen zu erkennen, so dass die Zellen oft nur wie bestäubt erscheinen, zuweilen aber grösser. Erfüllen die Granula die Zellen, wie sehr oft, mehr oder weniger vollständig, so ist ihre Beziehung zu anderen Strukturbestandteilen nicht zu ermitteln; dagegen gelingt es an Zellen, welche weniger Granula enthalten, eine reihenförmige Aufstellung und ihre Beziehung zu teils ungefärbten, teils gefärbten Fäden nachzuweisen, wie ich dies an mit Neutralrot vital gefärbten Präparaten beschrieben habe. Eine Verlagerung des Glykogens, wie sie an anderen Zellen so häufig vorkommt, scheint an Oberflächenepithelien vielleicht wegen des ausgiebigen Gehalts an solchen Granula nicht, stärkere diffuse Färbungen nur nach der Einwirkung von Speichel vorzukommen.

Die glykogenhaltigen Zellen erstrecken sich meistens nur in den Anfangsteil des Drüsenausgangs, zuweilen aber auch tiefer hinein, so namentlich im Pförtner; daselbst finden sich oft rote Begrenzungen zwischen ungefärbten Zellen.

Die Halszellen enthalten Glykogen, auch wenn die oberflächlichen Epithelien und diejenigen des Drüsenausgangs kein oder nur wenig Glykogen führen (Fig. 3). Manchmal fallen diese Zellformen durch ihre Grösse und intensive Farbe auf oder aber sie werden von dunkelrot gefärbten Fäden durchsetzt oder sie sind mit einer gleichmässig gefärbten Substanz erfüllt.

In den Zellen des eigentlichen Drüsenkörpers findet sich namentlich bei ausgiebigem Glykogengehalt der Epithelien der Oberfläche und des Drüsenausgangs fast immer solches in bald grösserer, bald geringerer Menge; es kann aber auch unter solchen Verhältnissen vollständig fehlen. Auf ein Abhängigkeitsverhältnis des Glykogengehalts an beiden Stellen darf nicht geschlossen werden; die Drüsenzellen können Glykogen enthalten, wenn in den Oberflächenepithelien der gleichen Schleimhautstelle solches vermisst wird. Meistens ist der obere Abschnitt des Drüsenkörpers reicher an Glykogen wie der untere; es kommt aber auch Glykogen in Zellen des Drüsengrundes vor bei Mangel in höheren Abschnitten. Die Verteilung des Glykogens in ein

und demselben Drüsenkörper wechselt. Es finden sich glykogenhaltige Zellen neben glykogenfreien; die dunklen Zellen enthalten, wie es scheint, häufiger Glykogen als die hellen. In der Mehrzahl der Zellen sind die Glykogengranula so fein, dass die ersteren wie bestäubt sich darstellen; es kommen aber auch grössere Granula in ihnen vor. Verlagerung des Glykogens tritt in den Drüsenzellen sehr häufig ein.

Im Lumen des Magens findet man ausser gefärbtem Inhalt namentlich nach Best sich mehr oder weniger stark färbende Amylumarten, eosinophile Zellen und andere Leukocyten, welche Glykogengranula enthalten; ebensolche trifft man neben glykogenführenden Bindegewebszellen in der Schleimhaut, ferner Glykogengranula in der Muskularis, welche wohl Sarkosomen entsprechen.

Bei Fütterungsversuchen mit Dextrose und Pepton erhielt ich kein eindeutiges Ergebnis. Die Beurteilung des Glykogengehalts des Magens unter solchen Bedingungen wird dadurch sehr erschwert, dass Frösche, auch wenn sie nicht gefüttert wurden, beträchtliche Mengen von Glykogen in der Schleimhaut des Magens aufwiesen.

Darm. Die Epithelien zeigen sich mehr oder weniger deutlich längs gestreift. Diese Zeichnung ist angedeutet schon an Alkoholpräparaten, ausgesprochen an Sublimat-Heidenhain- und Benda-Heidenhainpräparaten. Sehr oft wird sie durch eine reihenförmige Anordnung feinster Granula ersetzt. Nächst dem Grenzsaum ist das Plasma dichter, über und unter dem Kern lockerer gefügt, so dass es mehr wabig erscheint; überhaupt ist die Architektur der perinukleären Zonen offenbar je nach Funktion sehr wechselnd. Färbt man solche Präparate mit Kristallviolett nach, so werden die Granula und deren Beziehung zu Fäden leichter wahrnehmbar.

Glykogen traf ich in den Darmepithelien niemals in so ausgedehnter und ausgiebiger Weise, wie im Magen, auch dann nicht, wenn dieser grosse Mengen desselben aufwies und die Tiere mit Dextrose oder Pepton gefüttert worden waren. Dass dieser Befund auf einen Zufall zurückzuführen ist, dünkt mir mit Rücksicht auf das erwähnte Verhalten des Magens und die grosse Zahl der untersuchten Tiere nicht wahrscheinlich. Dagegen fanden sich vereinzelte, manchmal auch zahlreichere Granula unterhalb des Grenzsaumes, sowie spärlichere in der supra- und

infranukleären Zone, ebenso in den die Buchten auskleidenden Zellen. Solche Bilder gleichen dann auffallend denjenigen in Neutralrotpräparaten. Bei manchen Tieren konnte ich überhaupt kein Glykogen im Darm nachweisen.

Der Inhalt der Becherzellen und die Granula der Mastzellen nehmen bei der Bestschen Karminfärbung eine rote, zuweilen mehr violette Farbe an. Ausserdem liegen im Epithel und in der Schleimhaut eosinophile Zellen und andere Leukocyten, deren Granula die Glykogenreaktion eingegangen haben.

Meerschweinchen.

Magen. Das Plasma der Oberflächenepithelien erscheint an Benda-Heidenhainpräparaten fein bestäubt, zuweilen mehr fein granuliert. Die Granulierung wird deutlicher bei Nachfärbung mit Kristallviolett. In manchen Zellen zeigt die Substanz nächst dem Grenzsaum, der zuweilen durch Sekretmassen unterbrochen wird, eine dichtere, die der supranukleären Abschnitte eine mehr wabige Fügung; in anderen Zellen findet sich das umgekehrte Bild. Nach den Seiten werden die Zellen von dunklen Linien eingesäumt, so dass von der Fläche gesehen eine zierliche Felderung entsteht. An Sublimat-Heidenhainpräparaten ergibt sich im wesentlichen der gleiche Befund, doch werden die Oberflächenepithelien häufig von hellen Blasen überlagert. Werden Sublimatpräparate mit Eisenalaun gebeizt, mit Kristallviolett nachgefärbt und mit Nelkenöl-Aceton differenziert, dann nimmt der unterhalb des Grenzsaumes gelegene Abschnitt eine dunkelblaue Farbe an und zeigt sich mit feinsten Granula dicht erfüllt. Bei der Flächenbetrachtung erhält man das Bild einer blauen Felderung. Aus manchen Zellen ragen blaue Zapfen hervor, welche nur als Sekretmassen gedeutet werden können.

Die eigentlichen Drüsenkörper enthalten hellere und dunklere, fein bestäubte und deutlich granulierte Zellen, welche häufig vakuolisiert sind und dann mehr maschig oder wabig aussehen. Die dunkleren Zellen nehmen namentlich den Grund der Drüsenkörper ein, kommen aber auch in den oberen Abschnitten vor.

Anordnung des Glykogens. Die Granula liegen im Oberflächenepithel und Anfangsteil der Drüsen vorwiegend supranukleär, seltener peri- und infranukleär. Bei der Flächenansicht

erhält man eine sehr zierliche Zeichnung: rote Felder, eingesäumt von hellen Linien. Die glykogenführenden Zellen erstrecken sich bald nur durch den oberen Teil des Drüsenhalses, bald durch diesen in seiner ganzen Ausdehnung; auch hier nehmen die Glykogengranula häufiger den nächst dem Lumen gelegenen Abschnitt der Zellen ein. Im Drüsenkörper werden die Glykogengranula seltener, doch finden sie sich auch noch in den am Grund gelegenen Zellen. Wie es scheint, können sowohl die hellen als auch die dunklen Zellen solche Granula führen; doch ist manchmal die Unterscheidung beider Zellformen an Glykogenpräparaten sehr unsicher.

Darm. Die Bilder am Oberflächenepithel wechseln ab: feine Bestäubung, deutliche Längsstreifung und reihenförmige Aufstellung durch Fäden verbundener Granula; grössere Granula sind selten. Die einzelnen Zellen sind durch dunklere Linien scharf abgegrenzt; dem entspricht eine deutliche Felderung auf der Flächenansicht. — In den Lieberkühnschen Krypten ist das Plasma der Zellen bald bestäubt, bald fein granuliert oder mehr wabig und vakuolisiert.

Glykogen. In den Epithelien der Zotten und der Krypten konnte ich kein Glykogen wahrnehmen, auch dann nicht, wenn der Magen grosse Mengen desselben enthielt und der Darminhalt, namentlich viele Amylumkörper, intensiv gefärbt waren. Ich muss allerdings bemerken, dass die Zahl der untersuchten Tiere keine sehr grosse war. Der Inhalt der Becherzellen zeigte sich teils rot, teils violett gefärbt.

Katze.

Magen. Das Plasma der sehr hohen Oberflächenepithelien erscheint bestäubt oder sehr fein granuliert, zuweilen ist eine mehr netzförmige Architektur angedeutet. Nächst dem Grenzsaum hat das Plasma eine dichtere Beschaffenheit und färbt sich intensiver. Die meisten Zellen sind gegen das Magenlumen zu scharf abgegrenzt, manche von heller Masse überlagert, seltener durch solche Fortsätze unterbrochen. An Flachschnitten spannen sich zwischen den zierlichen Feldern feine Fäden aus, welche übrigens auch an Seitenansichten wahrzunehmen sind; der Ansatz an der Zelle ist etwas verbreitert, manche enthalten feine Körner.

In den Drüsenkörpern wechseln helle und dunkle Zellen. In den ersteren ist das Plasma bald feinkörnig, bald netzförmig

oder wabig, die letzteren enthalten grössere, intensiver sich färbende Granula, welche übrigens auch in den hellen Zellen vereinzelt vorkommen. Sie liegen dann mehr peripher und werden möglicherweise infolge einer artefiziellen Verlagerung durch einen hellen Hof vom Kern getrennt. Die beiden Formen entsprechen offenbar den Haupt- und Belegzellen.

Anordnung des Glykogens. Die Oberflächenepithelien zeigen den gleichen Wechsel in der Topographie der Glykogengranula wie bei anderen Tieren. Bald enthält nur der nächst dem Grenzsaum gelegene oder der ganze supranukleäre Abschnitt solche; seltener ist die ganze Zelle mit ihnen erfüllt oder sie sind auf den infranukleären Teil beschränkt. Oft ist der ganze Hals, manchmal nur ein Teil desselben mit glykogenführenden Zellen besetzt (Fig. 5). Ebenso enthalten die eigentlichen Drüsenkörper bald mehr, bald weniger in von oben nach unten abnehmender Menge Glykogen; man trifft solches aber zuweilen im Fundus der Drüsenkörper, wenn die höher gelegenen Abschnitte glykogenfrei sind. Sowohl in den hellen als auch in den dunklen Zellen trifft man Glykogen (Fig. 6). Die Verlagerung dieses erschwert auch hier eine Entscheidung; im allgemeinen darf man wohl annehmen, dass die grösseren Glykogengranula dunklen Zellen angehören. Sehr viel Glykogen fand ich stellenweise in den Sarkosomen der Muskelschichte.

Darm. Die hohen Zylinderzellen zeigen eine deutliche Längsstreifung, welche sich an vielen Stellen in durch Fäden verbundene Granulareihen auflösen lässt. Die nächst dem Grenzsaum gelegenen Abschnitte sind meistens kompakter gefügt, können aber auch ein netzförmiges oder wabiges Aussehen darbieten. — Das Plasma der Kryptenzellen ist bestäubt oder fein granuliert, sehr häufig netzförmig oder wabig.

Glykogen. Die Oberflächenepithelien der Zotten waren frei von Glykogengranula, dagegen der Inhalt der Becherzellen intensiv rot gefärbt, ebenso der Inhalt vieler Lieberkühnschen Krypten. In einzelnen Zellen dieser fand ich gefärbte Granula; es ist allerdings möglich, dass sie zu gewissen Phasen der Sekretbildung in Becherzellen in Beziehung stehen, da diese namentlich in der ersten Zeit sehr oft rote Granula enthalten und erst später ein mehr homogenes Aussehen annehmen.

Hund.

Magen. Die oberflächlichen Epithelien und diejenigen des Ausführungsganges bieten die gleiche Struktur und den gleichen Wechsel in dieser wie diejenigen der anderen Tiere. Zeichen von Sekretion konnte ich nicht wahrnehmen, wenn nicht die dunklere Färbung des unter dem Grenzsaum gelegenen Teils in diesem Sinn gedeutet werden muss. Die Zellen erschienen gegen das Magenlumen scharf abgegrenzt und wurden nicht von Fortsätzen oder blasigen Sekretmassen überlagert. Da ich solche Objekte nur in beschränkter Zahl untersuchte, kann ich nicht entscheiden, ob man berechtigt ist, aus diesem Befund auf einen anderen Sekretionsvorgang zu schliessen, oder ob es sich, was mir wahrscheinlicher dünkt, nur um einen anderen Funktionszustand handelt. Im Pförtnerteil liegen zahlreiche dunkle Stöhrsche Zellen zwischen den anderen.

Glykogen. Die Oberflächenepithelien sind dicht mit sehr feinen Glykogengranula erfüllt, hauptsächlich die supranukleären, zuweilen aber auch die infranukleären Abschnitte. Das gleiche Verhalten bieten die Zellen des Ausführungsganges und des Halses der Drüsen bald in kleinerer, bald in grösserer Ausdehnung dar. Auch die Mehrzahl der Drüsenzellen enthält Glykogengranula oft in so dichter Anordnung, dass einzelne Zellformen und einzelne Granula nicht mehr zu unterscheiden sind.

Darm. Die Oberflächenepithelien sind fein gestreift: stellenweise lassen sich die Streifen namentlich an Osmium-Hämatoxylinpräparaten (O. Schultze) in durch Fäden verbundene Granulareihen auflösen.

Glykogen. In den Epithelien der Zotten konnte ich keine Glykogengranula wahrnehmen. Der Inhalt der Becherzellen war intensiv rot gefärbt. Der Inhalt der Lieberkühnschen Krypten bot eine Färbung namentlich dann dar, wenn Becherzellen vorhanden waren. Die Schleimhaut wurde von eosinophilen Zellen und anderen Leukocyten, welche gefärbte Granula aufwiesen, durchsetzt. Hervorheben muss ich noch, dass der Darminhalt eine stark rote Färbung darbot.

Maus.

Magen und Darm der Maus untersuchte ich nur auf ihren Gehalt an Glykogen und dessen Anordnung.

Magen. Der Glykogengehalt war bei den untersuchten Tieren etwas wechselnd, im allgemeinen aber sehr ausgiebig. Bei geringerem Glykogengehalt waren die Glykogengranula in den Oberflächenepithelien auf die supranukleären Abschnitte beschränkt. Zellen, die sehr reich an Glykogengranula sich erwiesen, zeigten solche auch im infranukleären Abschnitt; in den basalen Partien wurden Glykogengranula meistens vermisst; zuweilen enthielten sie aber Glykogen, während solches in den oberen Teilen der Zelle fehlte. Die Anordnung des Glykogens im Drüsenhals und im Drüsenkörper stimmte im wesentlichen mit derjenigen bei anderen Tieren, auch bezüglich des Wechsels in der Verteilung, überein.

Darm. An vielen Zellen der Zotten ist der zwischen Kutikularsaum und Kern gelegene Abschnitt matt rot gefärbt und sticht gegen das übrige nicht gefärbte Plasma der Zelle ab. Eine deutliche Granulierung der Zelle ist an diesen Stellen nicht wahrzunehmen, sie erscheint mehr fein bestäubt; solche Partien der Zelle sehen aus, als ob sie mit Mucikarmin gefärbt worden wären. Die Becherzellen zeigen eine dunkelrote Färbung Der Inhalt der Lieberkühnschen Krypten ist gleichfalls vielfach deutlich gefärbt, ebenso die das Lumen begrenzenden Abschnitte der Zellen.

Mensch.

Wie bekannt, ist es schwierig, vom menschlichen Magen und Darm gut konserviertes Material zu erhalten. Dem liebenswürdigen Entgegenkommen des Herrn Kollegen Ernst verdanke ich die Gelegenheit, solches zu untersuchen. Ich konnte an demselben feststellen, dass die Anordnung des Glykogens im menschlichen Magen die gleiche ist wie diejenige im Magen der oben genannten Tiere.

Am Oberflächenepithel nehmen die Glykogengranula bald die ganze Zelle ein, bald sind sie auf den infra- und supranukleären Abschnitt oder auf die Partie unterhalb des Grenzsaumes beschränkt. Ebenso verhalten sich die Epithelien des Ausführungsganges. Auch die Topographie der glykogenhaltigen Epithelien wechselt: manchmal finden sich solche mehr oder weniger gleichmässig über grössere Flächen hin verteilt oder aber sie sind auf einzelne Stellen beschränkt; das gleiche gilt von den Epithelien der Ausführungsgänge. In den eigentlichen

Drüsen enthalten vorwiegend die Belegzellen Glykogen, solches fehlt aber auch nicht in den Hauptzellen, in denen es häufig nach der einen oder anderen Seite verlagert ist.[1])

Zusammenfassung.

Wenn ich dazu übergehe, die geschilderten Befunde unter Berücksichtigung der in der Literatur niedergelegten Mitteilungen zu erörtern und zu verwerten, so will ich zunächst bemerken, dass ich von einer ausführlichen historischen Darstellung an dieser Stelle absehen muss. Es darf in dieser Hinsicht auf die Werke von Gaupp, Oppel, Ebner-Kölliker, Metzner, Stöhr und M. Heidenhain, sowie auf die Arbeiten von R. Heidenhain, Ebstein, Rollett, Klein, Biedermann, Nussbaum, Langley, Altmann, Bonnet, Galeotti, Zimmermann, Deckhuyzen, Benda, M. Heidenhain, Kolster, Regaud, Fröhlich, Di Cristina, Vermaat, O. Schulze u. a. hingewiesen werden

Magen. Bei der Betrachtung des frischen Objekts erscheint der gegen das Lumen des Magens gelegene Abschnitt der Zelle (das Oberende nach Oppel) heller, das Unterende mehr körnig. Wie ich in einer früheren Mitteilung (Nr. 4) ausgeführt habe, lassen sich durch Zusatz von Jodkali oder Osmiumsäure an nicht fixierten Zellen Körner und Fadenkörner darstellen. Da diese Bilder mit denjenigen an vital gefärbten und nach verschiedenen Methoden konservierten und tingierten Objekten übereinstimmen, ist die von Flemming vertretene Deutung, dass es sich um Quellungsprodukte handle, nicht sachentsprechend. — Das Verhalten der Zellen bei der vitalen Färbung wurde ausführlich geschildert; es sei deshalb nur noch einmal betont, dass auch bei Anwendung dieser Methode Körner und durch Fäden verbundene Körnerreihen und zwar deutlicher an nicht fixierten als an fixierten Zellen wahrzunehmen sind. — An fixierten Objekten erscheint das obere Ende bald dunkler, bald heller und färbt sich in dem ersteren Fall mit Anilinfarben intensiver, während die unmittelbar über dem Kern, sowie die neben und unter ihm gelegenen Partien eine solche Reaktion nicht darbieten.

[1]) Man vergleiche meine in Zieglers Beiträgen (1911) erscheinende Arbeit „über die Anordnung des Glykogens im menschlichen Magen und Darmkanal unter normalen und pathologischen Verhältnissen".

Waren die Präparate nach der Benda-Heidenhainschen oder O. Schultzeschen Methode konserviert und tingiert, dann liessen sich in den Zellen feinste Körner und Körnerreihen, aber keine deutlichen Fäden wahrnehmen. Es erfolgt eben auch bei der Anwendung dieser für die Erforschung der feineren Strukturen leistungsfähigen Methode eine beträchtliche Volumensabnahme. Die Kontrolluntersuchung nicht fixierter Objekte ist deshalb nicht zu entbehren. Ein Vergleich der Befunde an nach verschiedenen Methoden behandelten Präparaten lehrt, dass an dem Aufbau der Oberflächenepithelien des Magens Körner und Fadenkörner beteiligt sind. Selbstverständlich soll damit nicht gesagt sein, dass sie die einzigen Faktoren des Strukturbildes seien; bei dem Wechsel dieses, wie er je nach Tierart und Funktionszustand erfolgt, spielt auch die Anordnung der Zwischensubstanz eine wichtige Rolle.

Ogneff, Ph. Cohn, Carlier u. a. haben Intercellularbrücken zwischen den Zellen des Magenepithels beschrieben und teils als protoplasmatische Fortsätze, teils als Durchschnitte von Protoplasmalamellen gedeutet, während Ebner, Oppel u. a. sie als durch Schrumpfung bedingte Kunstprodukte ansehen. Neuerdings hat Schäppi an durch Osmiumsäure isolierten Zellen solche Verbindungsbrücken nachgewiesen. Er gibt zwar zu, dass durch Schrumpfung ähnliche Bilder zustande kommen können, hat sich aber doch von dem Vorkommen protoplasmatischer Verbindungsbrücken zwischen den Zellen überzeugt. Bemerkenswert ist der Befund von solchen Fäden, welche einzelne Zellen überqueren. Auch ich habe wiederholt namentlich an Flachschnitten die Intercellularräume durchsetzende Fäden beobachtet, welche mit Rücksicht auf ihre regelmässige Anordnung und die mangelnden Zeichen von Schrumpfung auf einen solchen Vorgang kaum zurückgeführt werden konnten.

Das Verhalten der obersten Abschnitte der Oberflächenepithelien und derjenigen des Halses ist von jeher Gegenstand eingehender Kontroversen gewesen. Von den einen wurden die Zellen als offen, von den anderen als geschlossen angesehen. Der Anlass zu diesen verschiedenen Auffassungen ist der Befund von zapfenförmigen Fortsätzen, Pfröpfen (Biedermann) und blasigen Gebilden am Oberende, welche namentlich, wenn auch nicht ausschliesslich, beim Frosch die Abgrenzung der Zellen gegen das Lumen unterbrachen, gewesen. Für die anderen oben erwähnten

Tiere wird von der Mehrzahl der Beobachter hervorgehoben, dass die Oberflächenepithelien mehr oder weniger scharf, sei es geradlinig, sei es in Form eines Bogens, sich abgrenzen. Es ist keinem Zweifel unterworfen, dass die zapfenförmigen Fortsätze und die blasigen Gebilde auf Sekretionsvorgänge bezogen werden müssen. Andererseits fehlt es aber auch an den anderen Zellen nicht an Zeichen, welche auf solche hinweisen; ich meine das Verhalten des Oberendes der Zellen namentlich an Sublimatpräparaten den Farbstoffen gegenüber, welche zum Nachweis mucinartiger Stoffe dienen; es kann danach auf mucinöse Umwandlungen der Substanz des Oberendes geschlossen werden. Die Beobachtung von Bonnet, dass die Farbenreaktion am Oberende der Magenepithelien eine andere ist, als diejenige des Inhalts der Becherzellen im Darm, steht mit dieser Vorstellung nicht im Widerspruch, da die chemische Konstitution der Mucine und dementsprechend ihre Farbenreaktion eine sehr verschiedene ist. Das gleiche gilt von den verschiedenen Bildern, unter denen sich die mucine Sekretion kundgibt, in den einen Zellen in der Form von Zapfen oder Pfröpfen, in den anderen in der Art von Blasen, während bei wiederum anderen Zeichen einer mucinösen Ausscheidung überhaupt nicht aufzufinden sind. Wissen wir doch von anderen Schleimdrüsen, dass das Sekret bald eine körnige, bald eine fädige oder homogene Beschaffenheit hat und dass namentlich bei oberflächlich gelegenen Schleimzellen, bei denen das Sekret sofort abgeführt wird, andere Merkmale der Sekretion an den Zellen als die durch die mucinöse Umwandlung des Zellinhalts bedingte Farbenreaktion nicht nachgewiesen werden können. Die Bedeutung der Stöhrschen Zellen, wie sie im Pylorusteil des Hundemagens vorkommen, ist vorerst noch fraglich; vermutlich stehen auch sie zur Mucinbereitung in Beziehung.

Auf eine Erörterung der an den Oberflächenepithelien und den Zellen der eigentlichen Drüsenkörper je nach Funktionszustand (Hungern, Verdauung usw.) erfolgenden Veränderungen kann ich nicht eingehen. Aus den Arbeiten von E. Müller, Kolosow, Zimmermann, Pirone, Noll und Sokoloff darf entnommen werden, dass wie in anderen Drüsen so auch in diesen die Granula bedeutungsvolle Veränderungen darbieten.

Anordnung des Glykogens. Über diese finden sich spärliche und vielfach widersprechende Angaben. Bei Wirbeltier-

embryonen kommt den Mitteilungen von Claude Bernard, Barfurth, Lubarsch u. a. zufolge namentlich in späteren Stadien der Entwicklung Glykogen im Magen- und Darmepithel vor. Dagegen soll bei erwachsenen Tieren in mit Zylinderepithel ausgestatteten Schleimhäuten Glykogen fehlen. (Schiele, Gierke, Simon, Meillère und Löper.) Auch Barfurth hebt hervor, dass er bei erwachsenen Wirbeltieren in keinem Stadium der Verdauung Glykogen getroffen habe. Dagegen finde ich bei Fichera eine kurze Notiz, derzufolge er bei normalen Versuchshunden im Magen und Darm an der Basis der Cellulae muciparae und zwar im Bereich des den Kern umlagernden Protoplasmas Glykogen nachweisen konnte. Best und Schmorl erwähnen, dass sich die Sekretionszellen des Magens nach Best färben. Der letztere bezweifelt aber, ob es sich um Glykogen handelt. (Man vergleiche meine Arbeit in Zieglers Beiträgen 1911.)

Bei den interessanten Versuchen, welche Barfurth an Fröschen mit langdauernden und plötzlich verstärkten Fütterungen anstellte, war viel Glykogen am Magenepithel und den Pepsindrüsen des Magens enthalten. Fichera erwähnt das Vorkommen von Glykogen bei Hunden, die er mit Phlorizin vergiftet und solchen, welchen er den Plexus coeliacus exstirpiert hatte.

Wie oben berichtet wurde, fand sich bei den von mir untersuchten Fröschen immer in dem Oberflächenepithel des Magens reichlich Glykogen, in den Drüsen solches in wechselnder Menge; allerdings waren es vorwiegend Winterfrösche (R. esculenta und fusca), die wie bekannt in allen Organen mehr Glykogen enthalten. Es ist mir deshalb, wie oben bemerkt, auch nicht möglich, zu entscheiden, ob bei den Versuchen mit Dextrose- und Peptonfütterung eine Glykogenzunahme erfolgte oder nicht. Dass eine solche bei geeigneter Anordnung der Versuche zu erzielen ist, beweisen die Versuche Barfurths. Was die positiven Glykogenbefunde bei den anderen von mir untersuchten Tieren (Maus, Meerschweinchen, Katze und Hund) anbelangt, so mag dabei, da ihre Zahl nur eine beschränkte war, der Zufall eine Rolle spielen. Weitere Untersuchungen müssen lehren, ob im Magen dieser Glykogen häufiger oder nur ausnahmsweise und unter bestimmten Bedingungen vorkommt. Möglicherweise ist der Glykogengehalt des Magens ebenso grossen oder noch grösseren Schwankungen unterworfen, wie derjenige anderer Organe.

Nach der Abbildung Barfurths und der kurzen Bemerkung Ficheras zu schliessen, haben sie das Glykogen hauptsächlich peri- und infranukleär angetroffen. Auch ich nahm bei manchen Tieren eine solche Anordnung manchmal in grosser Ausdehnung wahr (Fig. 2), während bei anderen und wie mir schien häufiger das Oberende Glykogen enthielt (Fig. 1 und 5). Wenn das Glykogen über die ganze Zelle verteilt ist, ergeben sich Bilder ähnlich denjenigen an Altmann präparaten. Die Übereinstimmung in der Anordnung der Granula an Glykogenpräparaten mit derjenigen bei vital gefärbten Objekten wurde schon hervorgehoben: sie können sich, wenn die ersteren nach der Best schen Methode, die letzteren mit Neutralrot tingiert wurden, abgesehen von dem etwas verschiedenen Farbenton beider Stoffe, zum Verwechseln gleichen. Es gilt dies namentlich bezüglich der Lage der Granula im Ober- und Unterende der Zelle, sowie der reihenförmigen Aufstellung, während die Neutralrotgranula vielfach grösser sind als die Glykogengranula; doch gibt es auch namentlich an fixierten Neutralrotpräparaten Stellen, die mehr wie fein bestäubt erscheinen. Da es bei der Einwirkung von Neutralrot auf die lebende Zelle hie und da zur Quellung von Granula kommt, ist die eventuelle Grössenverschiedenheit beider Granulaarten nicht auffallend.

Der Glykogengehalt der Drüsen scheint einem grösseren Wechsel unterworfen zu sein, als derjenige der Oberflächenepithelien. Haupt- und Belegzellen können Glykogen, das bald nächst dem Lumen, bald mehr perinukleär gelegen ist, führen.

Darm. Die Längsstreifung der Darmepithelien ist eine vielgeprüfte Erscheinung (Altmann, Benda, van Beneden, Bütschli, Friedrich, Klein, M. Heidenhain, R. Heidenhain, Paneth, Regaud u. v. a.). Besonders eingehend hat sich neuerdings M. Heidenhain in der zweiten Lieferung seines Werkes „Plasma und Zelle" mit der Deutung dieses Strukturbildes beschäftigt. Er betrachtet die Längsstreifung als den Ausdruck von Fibrillen und bemerkt rücksichtlich ihrer inneren Struktur, dass sie undeutlich körnig seien. Er fährt wörtlich fort: „Beim Salamander habe ich jedoch früher eine regelmässige Quergliederung dieser Fädchen aufgefunden, derart, dass dunkelfärbbare Glieder mit schwach gefärbten in regelmässiger Folge abwechseln. Der Kenner weiss, dass es sich hier

um eine Erscheinung von allgemeiner Verbreitung, um die fibrilles monoliniformes von E. van Beneden (1883) oder um den mikrosomatischen Aufbau der Fäden des Flemmingschen Cytomitoms (M. Heidenhain von 1892 an) handelt. Altmann hat bekanntlich seinerzeit die stärker färbbaren, in die Plasmafibrillen eingeschalteten Körnchen vermittels seiner Säurefuchsinmethode in schöner Weise zur Anschauung gebracht (S. 477, Fig. 236) und unter seine Bioblasten eingereiht. Später hat dann Benda genau die nämlichen Granula (der Darmepithelzelle) als Mitochondrien beschrieben. Ich selbst habe sie vielfach als Cytomikrosomen oder genuine Plasmamikrosomen bezeichnet."

Bei der Behandlung der frischen, d. h. nicht fixierten Darmepithelien mit Jodkalilösungen oder verdünnten Osmiumgemischen kommen, wie ich früher nachgewiesen habe, an der Stelle der Streifen Körner und Fadenkörner zum Vorschein (Nr. 4). Die gleichen Gebilde erhält man bei der vitalen Färbung namentlich mit Neutralrot. Die Lagerung der Neutralrot-Granula in der Zelle, ihre reihenförmige Aufstellung und ihre Beziehung zu Fäden, welch letztere namentlich an isolierten Zellen zur Wahrnehmung gelangt, ist in den früheren Mitteilungen ausführlich beschrieben und die Ähnlichkeit der Bilder mit denjenigen an Altmann-präparaten hervorgehoben worden (Nr. 5, 6 u. 9). An nach verschiedenen Methoden konservierten und tingierten Objekten finden sich gleichfalls Körner und Fadenkörner, deren Anordnung mit derjenigen bei vital gefärbten Objekten übereinstimmt. Allerdings sind die Körner und Fadenkörner infolge der eingetretenen Volumensabnahme kleiner und dünner. Selbstverständlich ist nach Tierart und Funktionszustand ein Wechsel in der Erscheinung dieser Gebilde vorhanden; die Körner sind bald kleiner bald grösser, spärlicher oder zahlreicher und die Fäden feiner oder dicker; die Grundformen bleiben immer die gleichen. Auch die Architektur wechselt; sie ist bald eine streifige, bald netzförmige oder wabige.

Anordnung des Glykogens. Im Darm habe ich Glykogen nur ausnahmsweise und in sehr geringen Mengen auch dann getroffen, wenn der Magen dieser Tiere sehr grosse Mengen desselben enthielt. An nach Best gefärbten Präparaten waren namentlich der Inhalt der Krypten uud die Substanz der das Lumen begrenzenden Zellen, beim Frosch auch einzelne Oberflächenepithelien tingiert.

Der Inhalt der Becherzellen färbt sich mit Bestschem Karmin rot, wenn gleichzeitig eine Hämatoxylintinktion vorgenommen wurde, mehr violett. Wie soll man diesen Befund deuten? Mein nächster Gedanke war der, dass Mucin durch Bestsches Karmin gefärbt wird; es lag dieses um so näher, als bekanntlich die Granula der Mastzellen sich gleichfalls nach dieser Methode tingieren. Eine andere Möglichkeit wäre die, dass manche Mucine mit Glykogen vermischt sind. Ich habe deshalb die verschiedensten schleimigen Sekrete, sowie aus schleimiger Metamorphose pathologischer Objekte hervorgegangene Mucine untersucht. Das Ergebnis war, dass sie sich sehr verschieden verhielten, die einen reagierten, die anderen nicht, was mich ja in Anbetracht des bekannten Wechsels in der chemischen Konstitution dieser Stoffe (A. Kossel) nicht überraschte. Berücksichtigt man ferner, dass, wie aus den obigen Mitteilungen hervorgeht, im Oberflächenepithel des Magens die Zellen, welche Glykogen führen, auch auf Mucin reagieren, so kommt man zu dem Schluss, dass möglicherweise die gleichen Zellen Mucin und Glykogen führen. Es wird dann begreiflich, dass auch beide Substanzen in deren Sekret enthalten sein können. Diese Vorstellung hat vermutlich auch für die Granula der Mastzellen Geltung.[1])

Resorption und Sekretion.

Magen. Es ist wohl keinem Zweifel unterworfen, dass die Oberflächenepithelien des Magens ihren Gehalt an Glykogen Resorptionsvorgängen verdanken. Die Übereinstimmung der Bilder bei der Glykogenablagerung und der Fütterung mit vitalen Farbstoffen legt dafür Zeugnis ab. Die Leistungen des Magens als resorbierendes Organ werden zwar nieder eingeschätzt. Das in diesen eingeführte Wasser soll zum grössten Teil in den Darm entleert werden, ebenso sei die Resorption in Wasser lösslicher Substanzen, wenn sie den Magen rasch passieren, eine geringe (Cohnheim). Kölliker und Ogneff beobachteten Fett in den Magenepithelien, Volhard und Zinsen wiesen nach, dass Fett im Magen gespalten wird; ob eine Bildung von Fett spaltendem Ferment im Magen stattfindet, ist noch nicht mit Sicherheit entschieden. Bezüglich der Stärke berichten

[1]) Diese Verhältnisse werden eingehend erörtert in der oben erwähnten Arbeit (Zieglers Beiträge 1911).

Ellenberger und Hofmeister, Müller, Friedenthal u. a., dass eine Verdauung derselben im Magen stattfindet. Der Glykogengehalt ausschliesslich des Magens wurde bis jetzt, soweit ich ermitteln konnte, analytisch nicht festgestellt; die vorliegenden Analysen beziehen sich auf diejenigen des ganzen Tractus intestinalis (Tangel, Oppenheimers Handbuch der Biochemie). Über die mikrochemischen Befunde wurde oben berichtet. Eine Umwandlung von Stärke scheint schon im Magenlumen erfolgen zu können; wiederholt habe ich beobachtet; dass die Stärkekörner teilweise oder ganz, schwächer oder stärker bei der Anwendung der Bestschen Karminmethode sich färbten, ebenso die Zwischensubstanz.

Inwieweit die Granula der Oberflächenepithelien an den einzelnen Phasen der Resorption von Traubenzucker und der Umwandlung in Glykogen beteiligt sind, lässt sich nicht feststellen; jedenfalls dienen sie aber wie in anderen Organen so auch hier der Aufspeicherung desselben

Es wurde oben darauf aufmerksam gemacht, dass die Oberflächenepithelien Mucin bereiten und bei niederen Tieren, sehr wahrscheinlich auch bei höheren, ausscheiden. Da es der ganzen Anordnung nach die gleichen Zellformen sind, welche auch das Glykogen führen, hätten wir es in ihnen mit einem interessanten Beispiel für den Ablauf der Resorption und Aufspeicherung einerseits, denjenigen der Sekretion andererseits in ein und derselben Zelle zu tun. Die Deutung der Fortsätze als Resorptionserscheinungen (Dekhuyzen) scheint mir nicht sachentsprechend. Ob diese Vorgänge nur nebeneinander hergehen oder eine innigere Beziehung zwischen ihnen besteht, wie der Glykogengehalt mancher Mucine vermuten lässt, müssen weitere Untersuchungen lehren.

Das gleiche gilt bezüglich der glykogenführenden Zellen des eigentlichen Drüsenkörpers, da man aus der Lage der Glykogengranula nächst dem Lumen nicht berechtigt ist zu folgern, ob sie im Zustand der Resorption oder Sekretion sich befinden. Dass Glykogen sezerniert werden kann, beweist das Vorkommen glykogenhaltiger Zylinder in den Nieren.

Darm. Auffallend ist der Unterschied im Glykogengehalt dieses, verglichen mit demjenigen des Magens; allerdings muss in Rechnung gebracht werden, dass aus der Menge des mikrochemisch nachweisbaren Glykogens nicht auf den wirklichen

Gehalt an solchem geschlossen werden darf (Bleibtreu, Kan, Kato). Soweit Glykogen bei der mikroskopischen Untersuchung aufgefunden werden konnte, darf dies wohl auf Resorptions- und Assimilationsvorgänge zurückgeführt werden. Sind amylumartige Substanzen im Darmlumen enthalten, so zeigen auch sie bei Anwendung der Bestschen Reaktion eine mehr oder weniger intensive Färbung. Ähnliches habe ich an Stärkemehlkörnern beobachtet, welche in den Lymphsack von Fröschen eingeführt worden waren (Zentralblatt für allgemeine Pathologie. Nr. 1, 1910).

Fadenkörner, Mitochondrien, Organellen.

Zum Schluss noch einige Bemerkungen über Struktur und Funktion der Fadenkörner. Nach meinen auf die verschiedensten normalen und pathologischen Gewebe ausgedehnten Untersuchungen halte ich mich zu dem Ausspruch berechtigt, dass die Fadenkörner einen wesentlichen Strukturbestandteil der meisten Zellen abgeben. Es ist selbstverständlich, dass ihre Erscheinung je nach Struktur und Architektur, sowie namentlich nach Funktionszustand wechselt. Diese von mir seit langer Zeit vertretene Anschauung über Aufbau der Fadenkörner stimmt mit derjenigen van Benedens, Altmanns, Bendas, M. Heidenhains u. a. im wesentlichen überein. Ob sie sich als feine Fäden (Plasmomiten), Fibrillen (Plasmofibrillen) oder Stäbchen (Plasmokonten) darstellen, hängt von der Anordnung der die Plasmosomen umgebenden — parasomatischen — Substanz ab, mag diese ein Ausscheidungsprodukt der Plasmosomen oder ein Differenzierungserzeugnis der Zwischensubstanz sein. Ebenso muss ich unentschieden lassen, ob meine Vorstellung, dass die Plasmosomen der Morphogenese nach das Primäre sind, richtig ist. Die physiologischen Eigenschaften dieser parasomatischen Substanz werden wohl als sehr wechselnde anzusehen sein; bald sind die Plasmosomen sehr innig an die Fäden gebunden, bald vermögen sie aus dem Verband dieser sich zu befreien. Die Lageveränderungen, welche die Plasmosomen innerhalb der lebenden Zellen ausführen, sowie diejenigen, welche sie bei der Einwirkung von Reagentien erfahren, weisen auf solche Verhältnisse hin.

Fadenkörner können an manchen Zellen im lebenden oder überlebenden Zustande ohne Zusatz von Reagentien, an vielen Zellen aber bei der Einwirkung von Osmiumsäure oder Jodkalilösungen, mittels der vitalen Färbung, ausserdem bei der

Anwendung der verschiedensten Konservierungs- und Tinktionsmethoden wahrgenommen werden. Aus der Übereinstimmung der Befunde an solchen mittels der verschiedensten Methoden hergestellten Objekte geht hervor, dass es sich bei diesen Gebilden weder um Quellungs- noch um Fällungsprodukte handelt.

Durch den von Benda geführten Nachweis, dass durch ein von ihm erfundenes Verfahren gewisse, von ihm als Mitochondrien bezeichnete, Fadenkörner tinktoriell dargestellt werden können und dass solche namentlich in den Geschlechtszellen vorkommen, haben die Anschauungen über das morphologische Wesen der Fadenkörner eine andere Richtung bekommen. Benda und die Mehrzahl seiner Nachfolger gelangten zu der Überzeugung, dass die Mitochondrien als spezifische Gebilde angesehen werden müssen, und dass die Vererbung bei ihrer Entstehung eine Rolle spiele. Die Frage, ob zwischen den Mitochondrien und den anderen Fadenkörnern eine Beziehung besteht, ist zwar von Benda wiederholt berührt, von der Mehrzahl der Mitochondrienforscher aber nicht einmal aufgeworfen worden. Dagegen hat neuerdings Meves den Nachweis versucht, dass manche Gebilde, welche mittels der Mitochondrienmethode nachweisbar sind, von Flemming schon gesehen wurden. Ich will darauf verzichten, zu erörtern, inwiefern ein solcher Versuch bei der bekannten Stellung Flemmings der Plasmosomen-Granulalehre gegenüber berechtigt ist. Jedenfalls legt er davon Zeugnis ab, dass die Mitomlehre in ihrer ursprünglich von Flemming vertretenen Fassung heute nicht mehr haltbar ist.

Über die berührten Fragen der Spezifität und Vererbung der Mitochondrien äussert sich M. Heidenhain (Plasma und Zelle, 2. Lieferung) dahin, dass er die Mitochondrienfärbung als eine spezifische nicht anerkennen könne. Auch bezüglich der Anschauung über Vererbung ist er anderer Ansicht als Benda und Meves.

Bei der Beurteilung des tinktoriellen Verhaltens der Fadenkörner, der Mitochondrien insbesondere, wäre noch die Möglichkeit zu berücksichtigen, dass dieses nur eine von funktionellem Strukturwechsel abhängige Veränderung in der chemischen Zusammensetzung, nicht die Anwesenheit eines spezifischen Gewebselementes anzeigt. Wir wissen, dass in der gleichen Art von Zellen gewisse mikrochemische Reaktionen bald positiv, bald

negativ ausfallen, während andererseits in den gleichen Granula je nach ihrem Gehalt an Substanzen und den in ihnen sich abspielenden Stoffwechselvorgängen verschiedene Reaktionen eintreten können. Die grosse Verbreitung der Mitochondrien in embryonalen Zellen ist vielleicht so zu deuten, dass in ihnen infolge gewisser Stoffwechselvorgänge auftretende und nach der Benda schen Methode sich färbende Substanzen häufiger vorkommen, als unter anderen Bedingungen.

Jedenfalls spielen sich in den Mitochondrien wie in anderen Fadenkörnern wichtige Stoffwechselvorgänge ab. Über die Bedeutung der Fadenkörner in den Darmepithelien äussert sich M. Heidenhain mit folgenden Worten: „die Natur dieser Körnchen scheint mir nicht aufgeklärt zu sein, van Beneden hielt alle Plasmafibrillen dieser Art für kontraktil und glaubte, dass die stärker färbbaren Glieder den Streifen Q der quergestreiften Muskulatur entsprechen. Eine Anschauung, welche ich selber eine Zeitlang vertreten habe. Später jedoch kam ich davon zurück und glaubte eher annehmen zu müssen, dass die fraglichen Körnchen der knötchenartigen Verdickung auf dem Niveau des Streifens Z entsprechen, da nämlich hier wie dort auf eben diesem Niveau die Querverbindungen der parallel gestellten Fibrillen sichtbar werden.“ Er rechnet die Plasmafibrillen der Darmepithelien zu den Tonofibrillen, gibt aber die Möglichkeit zu, dass sie auch bei der Resorption in Frage kommen und zwar speziell bei dem Transport des Wassers durch die Zelle hindurch.

Berücksichtigt man die Beteiligung dieser Fadenkörner bei der Assimilation von Glykogen einerseits, der Synthese von Fett andererseits, so wird man über ihre Bedeutung für die Stoffwechselvorgänge nicht im Zweifel bleiben können. Sehr bemerkenswert sind in dieser Hinsicht die Beobachtungen von Ascher und seinen Schülern, welche nachwiesen, dass die Zahl der Granula bei der Verdauung abnimmt.

Diese Summe bedeutungsvoller Tatsachen berechtigt meines Erachtens zu dem Ausspruch, dass die funktionelle Beteiligung der Fadenkörner und der in ihnen enthaltenen Plasmosomen und Granula an den Stoffwechselvorgängen erwiesen ist.

Manche Fadenkörner verrichten mechanische Leistungen, ob dies auch für die Fibrillen der Darmepithelien Geltung hat,

muss noch festgestellt werden. Aus der Gliederung, welche die Fadenkörner zuweilen erkennen lassen, darf auf solche Eigenschaften noch nicht geschlossen werden, weil diese durch die Anordnung von Plasmosomen, welche Stoffwechselvorgängen, der äusseren und inneren Sekretion etc. dienen, bedingt sein können. Diese Gebilde entstehen nicht erst infolge solcher Funktionen, sondern sie sind präformiert, entziehen sich aber sehr häufig infolge der Beschaffenheit der die Fibrillen und Stäbchen zusammensetzenden Substanz der Wahrnehmung. Wenn im Verlauf der genannten Funktionen die Plasmosomen ihre Grössenverhältnisse, ihre physikalischen Eigenschaften und chemische Zusammensetzung ändern oder ein Wechsel in der Beschaffenheit der parasomatischen Substanz erfolgt, werden sie nachweisbar.

Vom morphologischen Standpunkt aus sind diese Stoffwechselvorgänge und die von ihnen abhängigen Veränderungen der Struktur von Belang, weil sie den Beweis ermöglichen, dass die Fadenkörner nicht Artefakte, sondern Strukturbestandteile sind. Ich beschränke mich darauf, an dieser Stelle nur die Nierenstäbchen als Beispiel anzuführen, die ja vielfach für Artefakte ausgegeben werden. Meines Erachtens ist eine solche Vorstellung mit Rücksicht auf die gesetzmässige Lagerung des Glykogens im Stäbchen und deren Bindung an die Granula nicht sachentsprechend.

Für den Biologen eröffnet sich, wie oben angedeutet wurde, ein Einblick in die durch die Strukturbestandteile der Zellen vermittelten Stoffwechselvorgänge, der dazu berechtigt, diese Gebilde als kleinste Organe aufzufassen und als Organellen zu bezeichnen. Vielleicht gelingt es mit Hilfe dieser morphologischen und biologischen Untersuchungsmethoden das Gebiet der metamikroskopischen Auffassung der Teile immer mehr einzuschränken.

Leitsätze.

Wie die Untersuchung überlebender, vitalgefärbter und nach verschiedenen Methoden konservierter und tingierter Objekte lehrt, sind an dem Aufbau der Epithelien des Magens und Darmes Körner und Fadenkörner beteiligt.

Die Fadenkörner stellen sich je nach Anordnung der parasomatischen Substanz als Plasmomiten oder Plasmofibrillen, seltener als Plasmokonten dar. Ihre Erscheinung wechselt bei verschiedenen Tierarten und Funktionszuständen.

Die Granulabilder, welche man bei der vitalen Färbung, bei der Anwendung der Altmannschen Methode und der Bestschen Glykogenreaktion erhält, zeigen weitgehende Übereinstimmung.

Die von Altmann, van Beneden, M. Heidenhain, mir u. a. in verschiedenen Zellen gefundenen Fadenkörner sind wenigstens zum Teil mit den Mitochondrien Bendas, Meves, Regauds u. a. homolog. Es geht dies nicht nur aus ihrem Verhalten der Altmannschen Methode, sondern auch den Stoffwechselvorgängen gegenüber hervor. Die Bendasche Reaktion zeigt möglicherweise nicht eine Spezifizität der Form, sondern einen Funktionszustand an.

An manchen Fadenkörnern ist eine der Anordnung der Granula entsprechende Gliederung, welche mit Stoffwechselvorgängen zusammenhängt, zu erkennen. Die Granula entstehen nicht erst im Verlauf des Sekretionsvorganges, sondern sie sind präformiert.

Die Fadenkörner dienen der Resorption, Assimilation, Synthese und Aufspeicherung; sie erfahren aber auch bei den mit der Verdauung verbundenen Sekretionsvorgängen Veränderungen.

In den gleichen Zellen können mucinöse Bestandteile und Glykogen enthalten sein, so in den Oberflächenepithelien des Magens und in den Becherzellen des Darms. Es ist möglich, dass zwischen diesen Vorgängen eine innigere Wechselbeziehung besteht.

Nachtrag bei der Korrektur. Nach Einsendung des Manuskripts erhielt ich Kenntnis von der Abhandlung Heiderichs „zur Histologie des Magens“ (Anatom Hefte 129, 1911). Da leider eine eingehende Verwertung nicht mehr möglich ist, muss ich mich auf einige Bemerkungen beschränken. — Bezüglich der Sekretionsvorgänge von Schleim an den Oberflächenepithelien des Magens stimmen unsere Beobachtungen und Anschauungen überein. Die eigentümlichen Fortsätze an der Kuppe der Zellen werden von Heiderich gleichfalls als Sekretions-, nicht als Resorptionserscheinungen (Dekhuyzen) gedeutet. — Dass die resorbierende Tätigkeit der Oberflächenepithelien des Magens nicht unterschätzt werden darf, beweisen die Ergebnisse bei der Verfütterung von vitalen Farbstoffen und die geschilderte Anordnung des Glykogens.

Literaturverzeichnis.

1. Altmann: Die Granulalehre und ihre Kritik. Arch. f. Anat. u. Phys., 1893.
2. Derselbe: Die Elementarorganismen, Leipzig, II. Aufl., 1894.
3. Derselbe: Über das Wesentliche in der Zelle. Arch. f. Anat. u. Phys., 1896.
4. Arnold, Julius: Über Struktur und Architektur der Zellen. Erste Mitteilung. Arch. f. mikr. Anat., Bd. 52, 1898.
5. Derselbe: Weitere Beobachtungen über vitale Granulafärbung. Anat. Anz., Bd. 16, 1899.
6. Derselbe: Über Granulafärbung lebender und überlebender Gewebe. Virchows Arch., 159, 1900.
7. Derselbe: Weitere Beispiele granulärer Fettsynhese. Anat. Anz., Bd. 24, 1904.
8. Derselbe: Über den Bau und die Sekretion der Drüsen der Froschhaut. Arch. f. mikr. Anat., Bd. 65, 1905.
9. Derselbe: Über die Resorption vitaler Farbstoffe im Magen und Darmkanal. Sitzungsber. d. Heidelberg. Akad. d. Wissensch., 14. Abh., 1911.
10. Ascher: Das Verhalten des Darmepithels bei verschiedenen funktionellen Zuständen. Zeitschr. f. Biol., Bd. 51, 1908.
11. Barfurth: Vergleichende histochemische Untersuchungen über das Glykogen. Arch. f. mikr. Anat., Bd. 25, 1885.
12. Benda: Neuere Mitteilungen über die Histiogenese der Säugetierspermatozoen. Verh. d. phys. Gesellsch. zu Berlin, 1896/97.
13. Derselbe: Weitere Beobachtungen über die Mitochondrien, daselbst, 1899/1900.
14. Derselbe: Die Mitochondrien. Ergebn. f. Anat., Bd. 12, 1902/3.
15. Derselbe: Die Mitochondrien der Nierenepithelien Verh. d. anat. Gesellschaft zu Heidelberg, 1903.
16. van Beneden: Recherches sur la maturation de l'oeuf etc. Arch. d. Biol., T. 4, 1884.
17. Best: Über Karminfärbung des Glykogens. Zeitschr. f. wissensch. Mikr., Bd. 23, 1906.
18. Biedermann: Untersuchungen über das Magenepithel. Sitzungsber. d. Wien. Akad. d. Wissensch. naturw. Kl., Bd. 71, 1875.
19. Bilek: Noch ein Wort über die fibrilläre Struktur im Darm. Anat. Anz., Bd. 36, 1910.
20. Bleibtreu: Zur mikrochemischen Jodreaktion auf Glykogen. Pflügers Arch., Bd. 127, 1909.
21. Bonnet: Über den feineren Bau der Magenschleimhaut. Deutsch. med. Wochenschr., 1893.
22. Carlier: Contributions to the histology of the Hedgehog. Journ. of anatom. a physiolog., Bd. 27, 1893.
23. Champy: Sur la structure de la cellule absorbante de l'intestin. Compt. Rend. Soc. d. Biol., Bd. 67, 1909.
24. Cohn: Über Intercellularbrücken und Kittsubstanz. Anat. Hefte, 15, 1905.

25. Cohnheim: Die Physiologie der Verdauung und Aufsaugung. Nagels Phys., Bd. II, 1907.
26. Di Cristina: Die sekretorische Funktion der Magendrüsen etc. Virchows Arch., 194, 1908.
27. Demjanenko: Das Verhalten des Darmepithels bei verschiedenen funktionellen Zuständen. Zeitschr. f. Biol., Bd. 52, 1909.
28. Ebner: Köllikers Handbuch der Gewebelehre, 1888.
29. Ebstein: Beitrag zur Lehre vom Bau und den physiologischen Funktionen der sogenannten Magenschleimdrüsen. Arch. f. mikr. Anat., Bd. 28, 1870.
30. Ebstein und Gruetzner: Vergl. Oppel, Lehrbuch der vergleich-mikroskopischen Anatomie, Bd. 1, Jena 1896.
31. Ehrlich: Die physiologische Degeneration der Epithelzellen etc. Arch. f. Zellforsch., Bd. 3, 1910.
32. Fichera: Über die Verteilung des Glykogens usw. Zieglers Beitr. z. path. Anat., Bd. 36, 1904.
33. Flemming: Zellsubstanz. Verh. d. anat. Gesellsch. zu Stuttgart. Anat. Anz., Bd. 16, 1899.
34. Fröhlich: Untersuchungen über die Übergangszonen und einige Eigentümlichkeiten des feineren Baues der Magenschleimhaut. Leipzig, Diss., 1907.
35. Galeotti: Über die Granulationen in den Zellen. Internat. Monatsschrift f. Anat. u. Phys., Bd. 12, 1895.
36. Garten: Die Intercellularbrücken der Epithelien. Arch. f. Anat. u. Phys., Phys. Abt., 1895.
37. Gaupp: Anatomie des Frosches, Bd. III, 1901.
38. Gierke: Das Glykogen in der Morphologie des Zellstoffwechsels. Zieglers Beitr. z. path. Anat., Bd. 37, 1905.
39. Derselbe: Physiologische und pathologische Glykogenablagerung. Lubarsch, Ergebn., Jahrg. XI, 1907.
40. Golgi: Sur une fine particularite de structure de l'epithelium de la muqueuse gastrique etc. Arch. ital. d. Biol., Bd. 51, 1909.
41. Golovine: Sur le fixage du Neutralrot. Zeitschr. f. wissensch. Mikr., Bd. 19, 1902.
42. Hari: Über das normale Oberflächenepithel des Magens. Arch. f. mikr. Anat., Bd. 58, 1901.
43. Heidenhain, M.: Die Struktur der kontraktilen Materie. Ergebn. f. Anat., Bd. 8, 1898 und Bd. 10, 1901.
44. Derselbe: Beitrag zur Aufklärung des wahren Wesens der faserförmigen Differenzierungen. Anat. Anz., Bd. 16, 1899.
45. Derselbe: Plasma und Zelle, 1. und 2. Lieferung. Jena 1907 und 1910; daselbst ein Verzeichnis der Arbeiten des Verfassers.
46. Heidenhain, R.: Beitrag zur Histologie und Physiologie des Dünndarms. Pflügers Arch., Bd. 43, Suppl. 1888.
47. Derselbe: Physiologie der Absonderungsvorgänge. Herrmanns Handb. d. Phys., Bd. 1, 1880.

48. Höber: Über die Resorption im Darm. Pflügers Arch., Bd. 86, 1901.
49. Klein: Observations of the structure of cells and nuclei. Quarterl. journ. of microscop. scien., Bd. 19, 1879, bezüglich der anderen Arbeiten vergl. Oppel, Handb.
50. Kolster: Über die Magenschleimhaut von Centrophorus granulosus. Anat. Hefte, 101, 1907.
51. Kankato: Beitrag zur Frage des mikrochemischen Nachweises des Glykogens. Pflügers Arch., Bd. 127, 1909.
52. Kultschitzky: Zur Frage des Baues des Darmkanals. Arch. f mikr. Anat., Bd. 49, 1897.
53. Langley: Vergleiche das Verzeichnis der Arbeiten dieses Autors bei Oppel.
54. Lubarsch: Glykogendegeneration. Lubarsch, Ergebn., Bd. I, 1895.
55. Derselbe: Über die Bedeutung der pathologischen Glykogenablagerung. Virchows Arch., Bd. 183, 1905.
56. Meillère und Löper: Repartition et dosage du glycogène etc. C. R. S. d. B., 1901.
57. Metzner: Absonderung und Herausbeförderung des Harns. Nagels Physiologie, Bd. II, 1907.
58. Derselbe: Die histologischen Veränderungen der Drüsen, daselbst.
59. Meves: Über Mitochondrien bezw. Chondriokonten in den Zellen junger Embryonen. Arch. f. mikr. Anat., Bd. 71, 1907.
60. Derselbe: Die Chondriokonten in ihrem Verhältnis zur Filarmasse Flemmings. Anat. Anz.,, Bd. 31, 1907.
61. Derselbe. Die Chondriosomen als Träger erblicher Anlagen. Arch. f. mikr. Anat., Bd. 72, 1908.
62. Derselbe: Zur Einigung zwischen Faden- und Granulalehre, daselbst, Bd. 75, 1910.
63. Noll und Sokoloff: Histologie der ruhenden und tätigen Fundusdrüsen. Arch. f. Anat. u. Phys., Phys. Abt., 1905.
64. Nussbaum: Vergleiche das Verzeichnis der Arbeiten dieses Autors bei Oppel.
65. Ogneff: Einige Bemerkungen über das Magenepithel. Biol. Zentralbl., Bd. 12, 1892.
66. Oppel: Lehrbuch der vergleichenden mikroskopischen Anatomie, 1900.
67. Derselbe: Ergebnisse der Anatomie u. Entwicklungsgeschichte, 1902—1906.
68. Derselbe: Referat in Schwalbes Jahresbericht.
69. Derselbe: Über eine zweite Zellart in den Brunnerschen Drüsen. Arch. f. mikr. Anat., Bd. 76, 1910.
70. Oppenheimer: Handbuch der Biochemie, 1909.
71. Pirone: Recherches sur la fonction sécrétoire des cellules glandulaires gastriques. Zeitschr. f. allgem. Phys., Bd. 4, 1901.
72. Regaud: Sur les formations mitochondriales et diverses espèces cellulaires. Compt. Rend. Associat. d. Anat. Marseille 1908.
73. Derselbe: Participation du chondriome a la formation des grains etc. Compt. Rend. Soc. d. Biol., Bd. 66, 1909.

74. Reuter: Ein Beitrag zur Frage der Darmresorption. Anat. Hefte 66, 1902 und Anat. Anz., 1901.

75. Rollett: Vergleiche das Verzeichnis der Arbeiten dieses Autors bei Oppel.

76. Schäppi: Über den Zusammenhang der Epithelzellen des Darms. Arch. f. mikr. Anat., Bd. 69, 1907.

77. Schmidt: Beitrag zur normalen und pathologischen Histologie einiger Zellarten der Schleimhaut des menschlichen Darmkanals. Arch. f. mikr. Anat., Bd. 66, 1905.

78. Schmidt, Gustav: Über die Resorption von Methylenblau durch das Darmepithel. Pflügers Arch., Bd. 113, 1906.

79. Schiele: Das Glykogen in normalen und pathologischen Epithelien. Bern, Diss. 1880.

80. Schmorl: Untersuchungsmethoden, 4. Aufl., 1907.

81. Simon: Über das mikroskopische Verhalten des Glykogens in normalen menschlichen Schleimhäuten. Diss., Königsberg 1901.

82. Stöhr: Lehrbuch der Histologie; das Verzeichnis der anderen Arbeiten bei Oppel.

83. Schütz: Beitrag zur Histologie des menschlichen Magens. Arch. f. Verdauungskrankheiten, Bd. 14, 1908.

84. Schultze, O.: Über die Genese der Granula in den Drüsenzellen. Anat. Anz., Bd. 38, 1911.

85. Derselbe: Neue Methoden der histologischen Aufhellung und korrodierenden Technik usw. Verh. d. physikal.-med. Gesellsch. in Würzburg, N. F., Bd. 6, 1910 und Zeitschr. f. mikr. Technik, 1910.

86. Vermaat: Untersuchungen über das Oberflächenepithel des Magens. Bern, Diss. 1904/5.

87. Zillenberg: Fortgesetzte Untersuchungen über die Verhältnisse des Darmepithels usw. Zeitschr. f. Biol., 52, 1909.

88. Zimmermann: Beitrag zur Kenntnis einiger Drüsen. Arch. f. mikr. Anat., Bd. 52, 1898.

Erklärung der Abbildungen auf Tafel XIV.

Fig. 1. Magen vom Frosch; Konservierung in Alkohol absolutus; Hämatoxylin (Delafield) und Bestsches Karmin. — Die Oberflächenepithelien enthalten in den Oberenden Glykogengranula.

Fig. 2. Magen vom Frosch; Konservierung und Tinktion wie bei Fig. 1. Die Glykogengranula nehmen die über und unter den Kernen gelegenen Abschnitte der Zellen ein, während die Oberenden frei von solchen Granula sind.

Fig. 3. Magen vom Frosch; Konservierung und Tinktion wie bei Fig. 1. Die an der Übergangsstelle vom Ausführungsgang zum Drüsenkörper gelegenen Zellen — die sogenannten Halszellen — enthalten grössere intensiv gefärbte Granula, während die Zellen des Ausführungsgangs solche nicht aufweisen. Dagegen enthalten die Drüsenzellen im Anfangsteil der eigentlichen Drüse feine Glykogengranula.

Fig. 4. Magen des Frosches; Konservierung in Sublimat; Tinktion mit Hämatoxylin und Mucikarmin, die Oberenden der Zellen enthalten feine Mucingranula.

Fig. 5. Magen der Katze; Konservierung und Tinktion wie bei Fig. 1; die Oberenden der Epithelien der Oberfläche und des Ausführungsganges mit Glykogengranula erfüllt. Dieselben lagen so dicht, dass sie nur mit stärkeren Vergrösserungen zu erkennen waren.

Fig 6. Magen der Katze; Konservierung und Tinktion wie bei Fig. 1; Durchschnitt durch einen Drüsenschlauch der Magenschleimhaut; Glygogengranula führende Belegzellen.

Aus dem Zoologischen Institut der Universität zu Berlin.

Über Genesis und Morphologie der roten Blutkörperchen der Vögel.

Von

Dr. **Wilhelm Venzlaff.**

Hierzu Tafel XV und 3 Textfiguren.

I. Teil.

Über die Genesis der roten Blutkörperchen der Vögel.

Einleitung.

Das Knochenmark der Vögel ist schon häufiger Gegenstand der Untersuchung gewesen, wohl aus dem Grunde, weil sein Aufbau eine grosse Stütze der Auffassung von der heterogenen Entstehung der weissen und roten Blutkörperchen war. Es waren alle Forscher, welche dieses Organ in den Jahren 1870 bis 1892 untersuchten, Bizzozzero, Torre, Denys und van der Stricht, übereinstimmend zu dem Resultat gekommen, dass eine scharfe örtliche Trennung zwischen den Entstehungszentren der Leukozyten und denen der Erythrozyten bestände; die roten Blutkörper entständen in den kapillaren Venen, die weissen ausserhalb der Gefässe im Markparenchym. Die Gefässe seien durch eine ununterbrochene Wand vom Zwischengewebe getrennt. Nur insofern differieren die genannten Autoren untereinander, als sie die Erythrozyten von verschiedenen Zellen ableiten. Bizzozzero und Torre lassen die roten Blutkörperchen aus einer kugeligen Zelle mit grossem Kern, schmalem, homogenem, mit Hämoglobin beladenem Plasmasaum hervorgehen; durch mitotische Teilung und Reifung entwickelt sich aus ihnen das fertige Element. Denys dagegen bezeichnet hämoglobinlose, von den weissen Blutkörpern jedoch deutlich unterschiedene Zellen, die in kontinuierlicher Schicht die Wände der Venenkapillaren bedecken, als Erythroblasten. Bizzozzero und Torre hatten diese Zellen als weisse Blutkörperchen angesprochen. Van der Stricht stellt

sich nun unter anderem in seinen Blutuntersuchungen die Aufgabe, diese Streitfrage zu entscheiden. Er spricht sich für die Auffassung Denys aus, da zwischen dessen Erythroblast und den roten Blutkörpern alle Übergänge aufzufinden seien. An der Auffassung, dass die Erythrozyten und Leukozyten artverschiedene Zellen sind, hält er jedoch fest, da in der Tat zwischen dem Markparenchym und den Gefässen keinerlei Verbindung bestände, diese beiden Entwicklungsreihen sich also schon durch die verschiedene örtliche Entstehung als durchaus heterogen dokumentierten. Diese im wesentlichen übereinstimmenden Resultate der genannten Autoren sind wohl der Grund, dass auf längere Zeit das Interesse an der Untersuchung des Knochenmarkes der Vögel erlischt. Erst als man auf Grund ausgedehnter Forschungen an anderen blutbildenden Organen zu Ergebnissen über die Verwandtschaft der roten und weissen Blutkörperchen kam, die mit den oben ausgeführten in Widerspruch standen, wendete man sich auch wieder der Untersuchung jenes Organs zu. Bei Milzuntersuchungen der niederen Wirbeltiere hatten viele Forscher für rote und weisse Blutkörper eine gemeinsame Mutterzelle gefunden. Giglio Tos (1897) gibt bei Petromyzonten an, dass sich in der Spiralklappe stets Zellen mit grossem Kern, homogenem Plasma, ohne Membran vorfänden, die sowohl Erythrozyten wie Leukozyten liefern. Das gleiche sagt Laguesse (1890) über eine Zelle von ähnlicher Beschaffenheit in der embryonalen Milz der Fische aus. Auch H. F. Müller (1889) und Phisalix (1902), die die Milz von Fröschen und Tritonen untersuchten, bezeichnen eine Zelle als Ausgangspunkt für alle Blutzellen. Nicht so einheitlich sind die Resultate, die beim Studium der embryonalen Leber gewonnen worden sind. Dieses Organ ist sehr früh der Sitz von Blutbildung. Van der Stricht gibt über ihren Aufbau folgende Schilderung: Nach einem primitiven Stadium, in welchem sich die Leber nur in geringem Maße an der Blutbildung beteiligt, wird die Möglichkeit, Blutzellen zu bilden, dadurch sehr erhöht, dass im Innern der Leberzellenstränge ein sekundäres Venenkapillarnetz auftritt, in dem sich eingeschwemmte Jugendformen schnell vermehren. Sie bilden Inseln, deren Randzellen sich zu einem Grenzhäutchen umwandeln. In diesen Blutnestern entstehen rote und weisse Blutkörper nebeneinander, doch lassen sich beide Entwicklungsreihen auf

Grund der Plasmabeschaffenheit deutlich unterscheiden. Diese letzte Behauptung bestreitet Kostanecki: nach ihm gibt es zwischen Leukoblasten und Erythroblasten alle Übergänge. Saxer (1896), der die allerersten Stadien der Leber studiert hat, leitet die Blutzellen von farblosen „Wanderzellen" ab, die überall im Bindegewebe vorkommen und von dort in die Leberanlage eindringen. Howell lässt ebenfalls aus den Zellsträngen der embryonalen Leber weisse und rote Blutkörper hervorgehen und analogisiert diese Stränge mit denen des Knochenmarks. Was das Knochenmark der Säuger anbetrifft, so erscheinen hier vor allem die Mitteilungen wichtig, welche F. Weidenreich in seinem Referate über die roten Blutkörper gibt. Nach ihm sind die Zellnester des Knochenmarks die eigentlichen Herde der Blutbildung: sie stellen solide Anhängsel der Venenkapillaren dar, die dort keine endotheliale Abgrenzung erkennen lassen. Hier werden weisse und rote Blutkörper nebeneinander produziert, jedoch lassen sich beide Entwicklungsreihen von der Stammzelle ab gut verfolgen. Dies Ergebnis verwendet Weidenreich zur Deutung der Verhältnisse im Knochenmark der Vögel. Es scheint, als ob die Leukoblastenhaufen den Zellnestern der Säuger entsprächen. Die Venen besässen auch hier keine scharfe Abgrenzung gegen das Parenchym und die bisher nur als Leukoblasten bezeichneten Zellen schöben auch die Erythroblasten in die Gefässe ab. Nach dieser Literaturübersicht scheint es nicht mehr zweifelhaft, dass die Verhältnisse im Vogelmark verkannt worden sind und dass sich auch hier für die Erythrozyten und Leukozyten eine gemeinsame Stammzelle nachweisen lassen dürfte. Diese Aufgabe zu lösen hat kürzlich Wera Dantschakoff unternommen. Die Autorin kommt jedoch zu einem ganz anderen Resultat, als es Weidenreich skizziert hat. Nach ihr ist nicht die die Leukoblastenhaufen zusammensetzende Zelle, sondern der grosse Lymphozyt die gemeinsame Stammzelle der Erythrozyten und Leukozyten. Er entsteht in der embryonalen Periode aus dem kleinen Lymphozyten und bleibt von da ab als selbständiges Element erhalten; ist er einmal vorhanden, so braucht er im erwachsenen Mark nicht mehr aus dem kleinen Lymphozyten heranzuwachsen, sondern erhält sich fortgesetzt durch Teilungen. In den Venen und im Parenchym liegt er regellos verteilt. Die Zellen der Leukoblastenhaufen spielen keine Rolle bei der Blutbildung.

Ich habe mir im ersten Teil meiner Arbeit die Aufgabe gestellt, zu prüfen, welche der beiden hier kurz angegebenen Ansichten die richtige ist. Ich muss mich durchaus für die Weidenreichs entscheiden und werde nach meinen Darstellungen meine Gegengründe gegen die Auffassungen Dantschakoffs geltend machen.

Beschreibung der Technik.

Ich untersuchte das Knochenmark des Femurs und der Tibia von ausgewachsenen Tauben. Die Knochen wurden durch kurze, nicht zu kräftige Schläge eingespalten und dann mittels einer spitzen Präpariernadel die abgespaltenen Stücke vorsichtig entfernt. Es gelang mir auf diese Weise in den meisten Fällen, das ganze Mark mit Ausnahme der in den Epiphysen steckenden Teile unbeschädigt aus der Knochenhöhle herauszunehmen. Man muss jedoch darauf achten, dass man nicht zu seinen Untersuchungen das Knochenmark von Tauben verwendet, die längere Zeit in engen Räumen gefangen gehalten worden sind. Bei diesen füllt sich nämlich von den Wandungen her die Knochenhöhle allmählich mit spongiösem Knochen aus, denn es sinkt natürlich in der Gefangenschaft der Bedarf an roten Blutkörperchen, so dass das Knochenmark zum Teil seiner Funktion überhoben wird und die Knochenhöhle teilweise mit anderem Material ausgefüllt wird. Bei solchen Tauben ist es ausgeschlossen, das Mark unbeschädigt aus der Höhlung zu entfernen. Vor der Entnahme wurde bei einigen Stücken von der Aorta descendens eine Injektion mit chinesischer Tusche vorgenommen. Es wurde unter möglichst geringem Druck solange injiziert, bis in der Vena iliaca externa Tusche auftauchte; dies dauerte etwa 5—7 Minuten. Es empfiehlt sich nicht, eine Veneninjektion ins Knochenmark vorzunehmen, etwa von der Vena iliaca externa aus. Diese Injektionsrichtung hat den Nachteil, dass die Tusche von den weiten, zartwandigen Venenkapillaren in die engen Arterienkapillaren übergehen muss, so dass leicht eine Stauung der Tusche und Zerreissung der dünnen Venenwände eintreten kann. Bei der umgekehrten Injektionsrichtung wird der Zufluss in die venösen Kapillaren durch die sehr engen, dickwandigen, arteriellen reguliert, so dass Extravasate ausgeschlossen sind. Ich nahm Fixierungen mit Herrmannscher, Flemmingscher und

Zenkerscher Lösung vor. Die beiden ersten versagten vollständig, wohl aus dem Grunde, weil sie sich wegen ihres Gehalts an Osmiumsäure nicht zur Fixierung stark fetthaltiger Gewebe eignen. Die Zenkersche Lösung lieferte dagegen sehr gute Resultate. Ich fixierte mindestens 6 Stunden, wusch 24 Stunden in Wasser aus und brachte die Objekte durch die Alkoholstufen und Cedernholzöl in Paraffin. Zum Schneiden bettete ich sie in 62° Paraffin ein und konnte so Serien von 2—5 μ Stärke schneiden. Als Kernfarbe verwandte ich mit einer Ausnahme das Hansensche Hämatoxylin (Z. f. wiss. Mikr., 1905, Bd. 22). Verfolgt man nicht den Zweck, spezielle Teile der Zelle, etwa Zentren, zu färben, so hat das Hansensche Hämatoxylin bei gleichen Eigenschaften, tiefschwarze Farbe und sehr distinkte Färbung, wie das Heidenhainsche, doch vor diesem sehr angenehme Vorteile. Es färbt schon ausreichend bei minutenlanger (etwa 3) Einwirkung und überfärbt selbst noch nicht bei 1—2 Stunden langer Behandlung der Schnitte. Das Differenzieren fällt also fast fort. Ich färbte stets etwa 1 Stunde lang, wusch mit fliessendem Wasser aus und tat dann die Schnitte noch 1 bis 2 Minuten in 1% Eisenoxydammoniakalaun. Je nach den Zwecken, die ich verfolgte, kombinierte ich diese Kernfärbung mit anderen Färbungen. Um den Verlauf der Gefässe zu studieren, behandelte ich die bis zum abs. Alk. gebrachten Schnitte 2 Minuten mit einer konzentrierten Lösung von Rubin S in abs. Alk. und überführte direkt in Xylol. Man erreicht so eine scharfe Färbung der Gefässe. Zur Untersuchung des Gefässaufbaues verwandte ich die van Giesonsche Lösung und eine Resorcin-Fuchsinlösung nach Weigert ohne Kernfarbe. Zum Studium der Erythrozyten- und Leukozytenentwicklung färbte ich nach dem Hansenschen Hämatoxylin längere Zeit in schwacher wässriger Eosinlösung. Eine einwandsfreie Verfolgung der Nukleolen in den Kernen der Erythro- und Leukoblasten konnte ich dadurch ermöglichen, dass ich in Ehrlichschem Hämatoxylin gefärbte Schnitte in Pikrinsäure differenzierte. Das Ehrlichsche Hämatoxylin ist eine sehr durchsichtige Kernfarbe, und nach der Differenzierung in Pikrinsäure färbt sich der Nukleolus viel heller als die Chromatinteilchen, so dass auf Grund dieser beiden Eigenschaften des Ehrlichschen Hämatoxylins das Erkennen selbst in sehr stark chromatinhaltigen Kernen möglich ist.

Das Gefäßsystem des Knochenmarks.

Über den Verlauf der Gefässe des Knochenmarks der Vögel liegen bisher nur die Beobachtungen von Denys vor. Die Autoren, die nach ihm dieses Organ untersucht haben, nahmen wenig Interesse an dieser Frage, da ihnen die Entstehung der Blutkörperchen das Wichtigste bei ihren Arbeiten war. Sie begnügten sich damit, die augenscheinlich strenge Scheidung des Parenchyms von dem Lumen der Kapillarvenen zu konstatieren, obgleich damit die Möglichkeit der offenen Verbindung des Gefäßsystems mit dem Zwischengewebe nicht erschöpft war und eine genaue Durchforschung in dieser Hinsicht gewiss andere Resultate zutage gefördert hätte. Ehe ich nun dazu übergehe, meine eigenen Befunde wiederzugeben, möchte ich erst die Resultate Denys mitteilen, um mich auf Bekanntes stützen zu können.

Nach Denys geschieht die Versorgung des Knochenmarks mit Gefässen durch die Arteria nutritia. Nachdem sie durch das Foramen nutritium ins Mark eingetreten ist, teilt sie sich in zwei Arme, die nach den Enden des Knochens zu verlaufen. Sie nehmen die Mitte der Höhlung ein und liefern auf ihrem Wege kleinere Zweige; an diese schliesst sich das arterielle Kapillarnetz. Die Kapillaren haben eine doppelt konturierte Membran mit langgestreckten Kernen. Sie sind sehr lang, geradlinig, teilen sich wenig und haben ein so enges Lumen, dass die roten Blutkörperchen gezwungen sind, eines nach dem anderen zu passieren. Sie sind selten und verlaufen immer im Parenchym. Den Venenkapillaren nähern sie sich stets unter rechtem Winkel. Diese sind vom Parenchym durch ein dünnes Häutchen getrennt, das aus einer Lage dünner Zellen besteht. Die Venenkapillaren werden weiter und ergiessen sich in die Zentralvene, welche die Arterie begleitet. Die Zentralvene hat den gleichen Aufbau wie die Venenkapillaren; sie übertrifft die Arterie an Lumen bedeutend und durchkreuzt die ganze Knochenhöhle. Die Arterie hat dicke, muskulöse und elastische Wände.

Wenn nun auch die Art, wie Denys den Verlauf der Arteria nutritia schildert, im wesentlichen das Prinzip der Verteilung trifft, nämlich dass die Arterie sich gleich nach ihrem Eintritt in Äste gabelt, die nach den Enden des Knochens zu verlaufen und auf ihrem Wege durch Abgabe von Ästen das Parenchym mit Gefässen versorgt, so habe ich die Einzelheiten der Ein-

mündung und den weiteren Verlauf doch wesentlich anders, komplizierter als Denys gefunden. Auch in bezug auf den Aufbau der Gefässe, der Lage der Hauptvene und weitere Gefässeinmündungen habe ich andere Befunde mitzuteilen als Denys.

Die Hauptversorgung des Markes mit arteriellen Gefässen geschieht durch die Arteria nutritia, welche am Foramen nutritium in die Knochenhöhle eintritt. Dieses liegt bei der Taube am Femur an der Hinterseite des Knochens in der Mitte zwischen beiden Epiphysen, an der Tibia ebenfalls in der Mitte der Diaphyse, jedoch an der Aussenseite unter dem Fibularest. Am Femur stellt es einen die Knochenwand entweder senkrecht oder etwas schräg aufwärts durchschneidenden Kanal vor, an der Tibia ist dieser von oben nach unten gerichtet. Durch ihn mündet bei beiden sowohl die Arteria ein als auch die Vena nutritia aus. Die Arterie tritt unterhalb der Venenausmündung ein. Die nun einsetzende Verteilung der Arterie geht in den verschiedenen Fällen recht verschieden vor sich. Dies richtet sich anscheinend nach der Lage der Hauptvene und ihrer Ausmündung in bezug zu der Eintrittsstelle der Arterie. Liegen sich beide sehr nahe, so setzt sofort eine starke Verästelung der Arterie ein, hat sie dagegen eine Strecke lang zu laufen, ehe sie an die Hauptvene herantritt, so geht die Verzweigung erst später vor sich.

Ich untersuchte zwei Einmündungen in die Femurhöhle genau. Ich fertigte 5 μ dicke Schnitte an, zeichnete die mit dem Zeichenapparat aufgenommenen Schnitte, in denen wichtige Verzweigungen vor sich gingen, in den natürlichen Abständen nach einer gewählten Einheit perspektivisch übereinander und erhielt durch Verbindung der Schnitte die plastisch gezeichneten Figuren 1 und 2, die den Verlauf der Arterien und der Hauptvene in der Nähe des Foramen nutritium zeigen. Bei Fig. 2 zeichnete ich in grösseren Abständen einen Schnitt ein, um die Veränderung der Lage der Gefässe im Knochenmark zu demonstrieren. Trotz der verschiedenen Bilder, die ich so erhalten habe, lassen sich jedoch beide auf das gleiche Prinzip zurückführen. Die Hauptgefässversorgung der oberen Hälfte des Markes geschieht durch zwei Arterienzweige, die der unteren durch einen Zweig. Die anderen von der eintretenden Arterie abgehenden Äste sind entweder von vornherein klein und lösen sich bald in die Kapillaren

auf, oder sie verlieren sich trotz beträchtlicher Grösse sehr bald im Parenchym. Die drei Hauptäste der Arterie begleiten die grosse Vene eine Zeitlang, die oberen etwa ein Viertel des Weges bis zu dem Ende der Markhöhle, der untere noch länger als die oberen. Sie geben auf diesem Wege Zweige der verschiedensten Stärke ab, biegen dann von der Vene ab und verästeln sich mehr und mehr im Parenchym. Man kann auf Grund dieses Verlaufes der Arterien bei einem Schnitt durchs Mark recht gut an der Stärke der Arterien und ihrer Lage zur Hauptvene abschätzen, in welcher Entfernung von der Einmündung der Schnitt getroffen hat. Die Verästelung setzt von vornherein stark ein. Merkwürdig erscheint dabei, dass in der Nähe des Foramen nutritium grössere Arterienzweige vereinzelt quer durch die grosse Vene schneiden, um sich auf der anderen Seite sofort stark zu verästeln. Die grösseren Arterien des Markes machen häufig den Eindruck, als ob sie nicht aus der Verzweigung der einmündenden Arterie hervorgegangen sind, sondern selbständige Gefässe sind, die auf eine beliebige Art mit der Hauptarterie in Verbindung treten.

Fig. 1.

In Fig. 1, wo die Einmündung der Arterie direkt unter der Ausmündung der Hauptvene liegt, teilt sich die Arterie gleich in zwei, die Vene von entgegengesetzten Seiten umfassende Äste a und b. Es sind die Zweige, die die obere Partie des Markes mit Gefässen versorgen, deren weiterer Verlauf durchaus dem oben angegebenen Prinzip entspricht. Vom Zweig b geht horizontal ein Ast ab, der die Vene mit einem dicken Halbring umfasst, aus dem nach oben zwei rasch an Stärke abnehmende und bald verschwindende Äste d und e entspringen. Von dem in der Figur nach vorn gelegenen Ast geht ein Zweig ab, der in die Arterie c einmündet, welche die Gefässe für den unteren Teil des Markes liefert. Die sonst in die Figur eingezeichneten kleinen Arterien sind nur für die unmittelbare Umgebung der Einmündung der Gefässe von Belang, sie lösen sich schnell in das Kapillarnetz auf.

Fig. 2 zeigt klarer das oben angeführte Prinzip der Gefässversorgung. Hier mündet die Arterie eine Strecke weit von der Hauptvene entfernt in das Mark ein. Eine Zeitlang läuft sie am Rande des Markes entlang und erreicht die Vene erst oberhalb ihrer Ausmündung. Sie teilt sich dann in zwei Äste, von denen

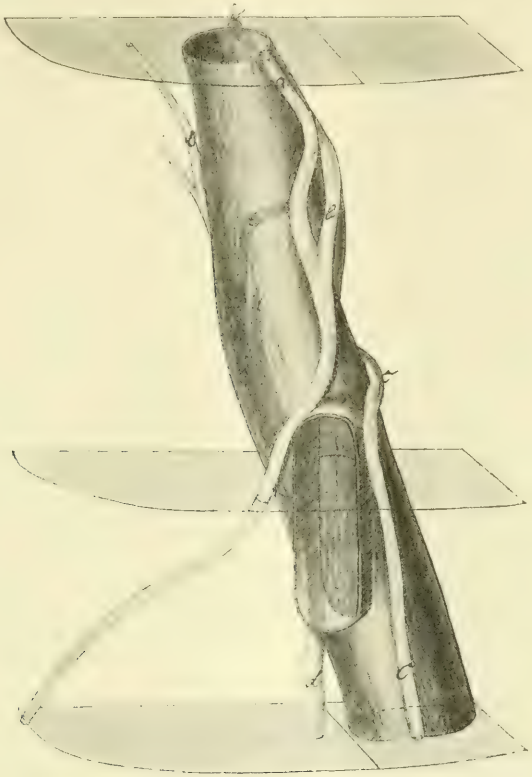

Fig. 2.

der eine sich mit dem vom unteren Teil des Markes kommenden Gefäss c vereinigt. Die beiden so entstandenen Zweige, die Hauptgefässe a und b des oberen Teils, entfernen sich allmählich voneinander und laufen an entgegengesetzten Seiten der Vene entlang; ihre weitere Verzweigung geht wie bei den in Fig. 1 beschriebenen Gefässen vor sich. Auch in Fig. 2 ist wieder das Auftreten umfangreicher Gefässe d und e zu bemerken, die schnell an Grösse abnehmen und sich im Parenchym auflösen

und auch nur durch enge Äste mit der zuführenden Arterie in Verbindung stehen. Das Verhalten der grossen Vene ist hier in Fig. 2 auch ein anderes als in Fig. 1. Dort bleibt sie während ihrer Ausmündung in demselben Quadranten der Serienschnitte liegen, hier geht sie von einem von der Einmündung der Arterie entfernt liegenden Quadranten in den dieser Einmündung zunächst liegenden über.

Aus dem geschilderten Verlauf der Arterien erhellt, dass bis in die Epiphysen nur kleine Zweige der Arteria nutritia gelangen. In ihnen, besonders den oberen, ist jedoch das Blutkörperchen bildende Gewebe besonders stark entwickelt, und dem Gefässmangel, welcher durch die geringe Versorgung jener Teile der Markhöhle durch Zweige der Arteria nutritia entsteht, wird dadurch begegnet, dass stärkere Arterien an den Epiphysen durch Löcher der Knochenwand ins Mark einmünden. An der Diaphyse beschränkte sich das Eintreten von Arterien auf kleine bis 10 μ grosse Äste, welche in den Haverschen und Volkmannschen Kanälen verlaufen; die Arterien an den Epiphysen stehen der Arteria nutritia nicht viel an Stärke nach. Ihre Zahl sowohl wie auch der Ort ihrer Einmündung ist variabel, konstant ist nur eine Gefässöffnung in der Incisura intercondyloidea femoris. Hier mag auch im Gegensatz zu anderen Öffnungen der Austritt einer Vene aus dem Mark stattfinden: bei allen anderen Öffnungen (natürlich mit Ausnahme des For. nut.) handelt es sich nur um Austritt von Venenkapillaren, wie eine Untersuchung ihrer Wand an den Austrittsstellen zeigt.

Der Aufbau der Arterie gleicht durchaus dem von andern Objekten her als typisch bekannten Bau. Arterien bis zu etwa 20 μ herab haben eine aus längsverlaufenden Zellen zusammengesetzte, bindegewebige Adventitia, die stark mit elastischen Fasern durchsetzt ist, eine aus quergelagerten, glatten Muskelzellen aufgebaute Media und eine Intima, die aus längsverlaufenden, kammartig in das Lumen hineinragenden, spindelförmigen Zellen besteht. Media und Intima sind durch ein feines Häutchen getrennt. Unter diesem liegt bei grösseren Arterien eine dünne Schicht, welche sich aus elastischen Fasern zusammensetzt. Vereinzelt tauchen auch zwischen den Muskelzellen diese Elemente auf. Bei Arterien, die keine Adventitia haben, fehlt jede Spur elastischer Fasern. Die Arteria nutritia hat bei ihrem Eintritt ins Mark

etwa die Stärke von 80—90 μ und besitzt eine 11 μ starke Adventitia und eine ebenso dicke, 4 Zellen breite Media. Bei Gefässen von 20 μ ist die Adventitia verschwunden, die Media nur noch 4—5 μ dick und 2 Zellen breit. Sind die Gefässe bis zu einer Stärke von 8—10 μ herabgesunken, so verliert sich auch die Media und bei 7 μ haben wir es nur noch mit echten Kapillaren zu tun. Ihr Durchmesser sinkt bis auf 3 μ herab, mit einem Lumen von 1 μ. An den Kapillaren ist nur noch die Intima erhalten, deren Kerne in unregelmässigen Abständen im Lumen auftauchen. Nach aussen umgibt die Intima stets ein feines, deutlich färbbares Häutchen. Von Zeit zu Zeit tauchen nach aussen vom Häutchen den Kapillaren eng anliegende Bindegewebszellen auf, die das Gefäss umspinnen. Die Kapillaren sind sehr lang, im Durchschnitt 5—600 μ, im Parenchym sehr häufig, ziemlich stark verzweigt und anastomosieren untereinander. Andere als Kapillaranastomosen konnte ich nicht auffinden. Die Verfolgung der Kapillaren, die natürlich nur mit Ölimmersion geschehen kann, bereitet auf Grund dieser Eigenschaften grosse Schwierigkeiten. Dazu kommt, dass eine Ortsfixierung im aktiven Mark ausserordentlich schwierig ist, denn das Parenchym sieht überall gleichmässig aus und die Umrisse der einzelnen Stellen wechseln von Schnitt zu Schnitt. Man erleichtert sich die Verfolgung der Kapillaren wesentlich, wenn man sie an gehungertem Mark vornimmt. Hier verschwindet ein grosser Teil der Leukozyten, so dass die Kapillaren sehr gut sichtbar werden, und man unter Zuhilfenahme des durch ein Mikrometer-Okular gemessenen Abstandes von grösseren Gefässen eine einwandfreie Verfolgung ermöglichen kann. Jedoch ist ein Minimum von 5 μ Schnittdicke erforderlich. Ich nahm die Gefässverfolgung an gehungertem Mark nicht vor, ohne mich durch einen Vergleich der grösseren Gefässe mit solchen des normalen Markes zu überzeugen, dass eine Hungerfrist von fünf Tagen keinerlei Veränderung an den Gefässen hervorruft. Die Arterienkapillaren gehen restlos in die Venenkapillaren über. Es findet keine Auflösung der Kapillaren im Parenchym statt, wie man es bei anderen Blutzellen liefernden Organen nachweisen konnte. Der Übergang ist kein allmählicher, unmerklicher, sondern ein scharf abgesetzter, und zwar geht das die Arterienkapillaren umspannende Häutchen in die Venenkapillarwand über.

Bevor ich nun zu der Beschreibung der letzteren übergehe, möchte ich noch einige Bemerkungen über Teilungen von Arterien machen und zwar aus dem Grunde, weil ich in allen Handbüchern der Gewebelehre keinerlei Notizen über diesen Punkt finden konnte. Bei Teilungen der Arterien, die noch Media und Intima besitzen, ist es stets die Media, welche die Teilung aktiv durchführt; alle anderen Schichten machen nur die sich abspielenden Veränderungen mit. Es treten in der Media, die sonst nur aus quergelagerten, glatten Muskelzellen besteht, schräg längsverlaufende Zellen auf, so dass in das Gefässlumen von sich gegenüberliegenden Stellen kleine Vorsprünge hineinragen. Die schräg gelagerten Elemente mehren sich und gehen allmählich in längsverlaufende über. Die Vorsprünge werden grösser und grösser und verschmelzen schliesslich. In dem Maße, wie die so entstandene Brücke breiter wird, machen wieder die längsverlaufenden Zellen allmählich queren Elementen Platz, und die Adventitia dringt von aussen her allmählich in die Brücke ein. Sie spaltet sie in zwei Hälften und die Teilung ist vollzogen. Bei den Kapillaren, die keine Media mehr besitzen, wird die Teilung durch eine unvermittelt quer durchs Lumen schneidende Zelle veranlasst. Da sofort zu beiden Seiten dieser Zelle Intimazellen auftreten, kann sie kaum zu jener Schicht gehören, sondern ist wohl eine jener den Kapillaren von aussen anliegenden Bindegewebszellen. Eine solche Kapillarenteilung spielt sich innerhalb einer Strecke von 10—15 μ ab: die Teilung grösserer Arterien richtet sich nach ihrer Grösse; ich verfolgte Teilungen von 80 μ.

Wie schon erwähnt, gehen alle Arterienkapillaren in die Venenkapillaren über; das die ersteren umgebende Häutchen wird zur Venenkapillarwand. Die Venenkapillaren unterscheiden sich wesentlich von arteriellen Kapillaren. Sie sind im Gegensatz zu diesen sehr weit, im Mark ausserordentlich stark entwickelt, wo sie sehr reich verzweigte miteinander anastomosierende Hohlräume bilden. Ihre Wand besteht aus einem zarten Häutchen, im Gefässlumen tauchen vereinzelt die es bildenden Zellen auf. Auch an die Venenkapillaren legen sich von aussen Bindegewebszellen, so dass der Unterschied im Aufbau gegen die arteriellen Kapillaren in der Hauptsache in der schwach entwickelten Innenschicht der Vene besteht. Bis zur Einmündung in die Hauptvene behalten die Kapillaren den beschriebenen Wandaufbau. Die

Hauptvene, die fast die ganze Knochenhöhle durchläuft, ist von den früheren Autoren Zentralvene genannt worden. Der Name ist nicht recht zutreffend, denn auf einem Drittel ihres Weges, am Foramen nutritium, liegt sie nichts weniger als zentral; diese Lage nimmt sie erst in dem obersten und untersten Teil der Knochenhöhle ein. Denys schreibt ihr den gleichen Wandaufbau wie den Kapillaren zu. Das ist jedoch nicht der Fall. Noch in den obersten Teilen des Markes, wo sie an Grösse beträchtlich im Vergleich zu den mittleren Teilen abgenommen hat, zeigt sie deutlich jene drei, allen Venen zukommenden Schichten, Intima, Media, Adventitia. Die Intima ist sehr zart und geht in die Venenkapillarwand über. Auch Media und Adventitia sind schwach entwickelt: die Wandstärke erreicht nur eine obere Grenze von 9 μ. Hier im Knochenmark liegt also der seltene Fall vor, dass sich bei den Venen nicht während der Abstufung bis zu den Kapillaren die Schichten der Wandungen allmählich verlieren, sondern Kapillaren direkt in eine vollständig entwickelte Vene einmünden. Selbst bei sehr grossen Lumen kapillarer Venen wie sie zuweilen nahe an der Hauptvene vorkommen, ist nie Muskulatur oder adventitiaartig entwickeltes Bindegewebe vorhanden. Diese Eigentümlichkeit findet ihre Erklärung leicht in der Funktion des Knochenmarks. Die Venenkapillaren sind die Stätten der Bildung roter Blutkörperchen, und da das Knochenmark fast ausschliesslich die Blutbildung besorgt, ist eine reiche Entwicklung des Venenkapillarnetzes in ihm erforderlich. Für Übergänge im Verlauf der Venen ist daher kein Raum gelassen.

Das Lumen der Venenkapillaren ist im allgemeinen lückenlos gegen das Parenchym abgeschlossen. Offene, präformierte Verbindungen zwischen beiden bestehen nur an den Stellen des Parenchyms, die durch ihren Aufbau und ihre Form eine Ausnahmestellung gegenüber den anderen Teilen einnehmen, das sind die von früheren Autoren als Leukoblastenhaufen oder Herde lymphadenoiden Gewebes bezeichneten Partien des Markes. Diesen, bei jedem Schnitt durch aktives Mark in die Augen fallenden Stellen hat man bis vor kurzem recht wenig Aufmerksamkeit geschenkt, obwohl sie es verdienten, weil ihre Gestalt und ihr Aufbau sich wesentlich von dem übrigen Parenchym unterscheidet. Während dieses, ohne je regelmässige Form anzunehmen, die

Räume zwischen den Venenkapillaren ausfüllt, zeigen die Leukoblastenhaufen stets annähernd kugelige Gestalt. Bindegewebige Elemente sind in ihnen sehr selten, erst am Rande tauchen Zellen auf, die die kugelige Oberfläche umfassen. Ebenso selten verlaufen in ihnen Gefässe, seien es Arterien oder Venenkapillaren: die ersteren verlaufen meist nur am Rande, die letzteren biegen um sie herum. Ich verfolgte nun durch Serienschnitte das Verhalten der Venenkapillaren am Rande jener Leukoblastenhaufen und konnte konstatieren, dass an jedem die Venenwand an einer Stelle eine Auflösung erleidet. Fig. 1, Taf. VX zeigt, wie an das in der Zeichnung rechts gelegene Lymphknötchen (so will ich aus später anzuführenden Gründen von jetzt ab die Leukoblastenhaufen nennen), das seiner Grösse wegen nicht im entferntesten in die Zeichnung hineinging, eine Venenkapillare herantritt und wie hier eine Auflösung der Venenwand vor sich geht, so dass die Zellen des Lymphknotens ungehindert ins Venenlumen eindringen können. Die Venenwand ist bis zu der mit einem Kreuz bezeichneten Stelle fest und würde nur einen gewaltsamen Durchtritt gestatten. Von jener Stelle ab biegt sie jedoch ins Lymphknötchen hinein und löst sich dort auf. Es fehlt weiter abwärts jegliche das Venenlumen abschliessende Wand, so dass die Zellen hier eindringen können, und dass sie es tun, beweisen die leeren Maschen der Retikulumzellen und die den Elementen des Lymphknötchens durchaus gleichenden Zellen des unteren Teiles der Vene. In der Zeichnung oben links besteht noch eine kleinere gleichartige Öffnung am Lymphknoten, der sich nach links an die Zeichnung anschliesst. Ein weiterer Beweis dafür, dass es sich hier wirklich um eine offene Stelle in der Venenwand handelt, ist das Verhalten der chinesischen Tusche an solchen Stellen. Verhältnismässig weit von der Öffnung entfernt kann man noch Tuschepartikelchen wahrnehmen, die nach der Öffnung zu stärker und stärker auftreten. Um Extravasate kann es sich hier nicht handeln, da an keinen anderen Stellen Tuscheteilchen im Parenchym wahrgenommen werden können.

Die Entwicklung der Erythrozyten.

Wenn ich in diesem Abschnitt eine ausführliche Darstellung der Entwicklung der roten Blutkörperchen gebe, die schon von mehreren Autoren eingehend behandelt worden ist, so geschieht

es, um den Nachweis zu führen, dass eine einwandfreie Ableitung der Erythrozyten von der Zelle möglich ist, die ich als Stammzelle ansprechen möchte, und um die schon meist bekannten Entwicklungsvorgänge in eine zeitlich geordnete Reihe zu bringen.

Das in letzter Linie die Blutzellen liefernde Gewebe des Knochenmarkes sind die so reichlich (in einem Schnitt bis zu acht an der Zahl) im aktiven Mark vorhandenen Lymphknötchen, deren eigenartige Stellung ich schon auf S. 389 charakterisiert habe. Die überwiegende Zahl der die Lymphknötchen zusammensetzenden Zellen sind kleine, etwa 5—6 μ grosse Zellen mit relativ grossen Kernen, die bald chromatinarm, bald reichlicher mit Chromatin versehen sind und abgesehen von den unten angeführten Ausnahmen mindestens einen Nukleolus aufweisen, der Zelleib ist feingekörnelt, von feinen Fäden durchzogen und basophil. Die Zellen gleichen also vollkommen jenen Elementen des Blutes und der Lymphe, die als kleine Lymphozyten bezeichnet worden sind. Auf Grund dieser Identifizierung gebrauche ich die Bezeichnung Lymphknötchen. Doch noch andere Merkmale berechtigen dazu, diese Lymphknötchen des Knochenmarkes vollkommen jenen schon seit langem so bezeichneten Teilen der Milz gleichzustellen. Zwischen den Lymphozyten zerstreut liegen grössere, mit Hämatoxylin sich pyknotisch färbende Körper, die von degenerierten Lymphozyten herrühren. Die Degenerationssymptome zeigen sich schon bei etwa 3 μ grossen Zellen, ihr Kern ist stark chromatinhaltig und besitzt keinen Nukleolus mehr, wie denn überhaupt nur die Zellen im Lymphknötchen keinen Nukleolus aufweisen, die schon Degenerationserscheinungen zeigen. Im weiteren Verlauf wird das Chromatin im Kern immer dichter, bis er sich schliesslich pyknotisch färbt. Zuweilen findet dann eine Aufteilung in Schollen statt, ohne dass jedoch die Kernmembran aufgelöst wird. Die Zelle schrumpft bei dem ganzen Vorgang erheblich, so dass schliesslich nur noch ein kleiner schwarzer Fleck übrig bleibt. In grösserer Anzahl wie die tingiblen Körper sind bis 14 μ grosse Zellen vorhanden, die ebenfalls mit dem kleinen Lymphozyten durch alle Übergänge verbunden sind. Ihr Kern ist gross, chromatinarm, mit einem grossen Nukleolus, ihr Plasma bei einzelnen fast hyalin, bei anderen undurchsichtig und stark basophil. Es sind die von anderen Autoren als Lymphoblasten bezeichneten Zellen. Es ist

nun natürlich nicht durch den blossen Anblick eines Lymphknötchens zu entscheiden, ob diese grossen Zellen, in denen sich vorzugsweise die häufig wahrnehmbaren Mitosen dieses Teils des Parenchyms abspielen, die kleinen Lymphozyten liefern, oder ob die grossen aus den kleinen Lymphozyten heranwachsen und dann eine grössere Teilungsfähigkeit entwickeln. Hier muss man seine Zuflucht zu der embryonalen Entwicklung nehmen. Entstehen dort zuerst grosse Lymphozyten und dann die kleinen, dann könnte man die erwähnten grossen Zellen als Lymphoblasten bezeichnen. Nun ist jedoch nach den Untersuchungen von Dantschakoff im embryonalen Mark das Gegenteil der Fall, die grossen Lymphozyten entstehen aus den kleinen, und man ist daher eher berechtigt, die grossen Zellen als herangewachsene kleine Lymphozyten mit vermehrtem Teilungsvermögen zu betrachten, als umgekehrt die kleinen von den grossen Lymphozyten abzuleiten. Ich kann daher nicht recht verstehen, wie Dantschakoff jene Zellen als Lymphoblasten anspricht, obwohl sie für das embryonale Mark ihre Entstehung aus den kleinen Lymphozyten nachweist und auch zwischen ihnen und den im Parenchym liegenden grossen Lymphozyten keinerlei Unterschiede auffinden kann, ja beide an einer Stelle direkt identifiziert.

Durch Wachsen der Lymphknötchen werden Lymphozyten in allen Grössen durch die S. 390 beschriebenen Öffnungen in die Venenkapillaren geschoben und beginnen hier, sich zu roten Blutkörpern umzubilden. Diese Entwicklung fängt bei vielen Lymphozyten damit an, dass sie zu grossen Lymphozyten heranwachsen, was leicht an dem häufigen Vorkommen dieser Zellart in den Venen im Vergleich zum Lymphknötchen erkannt werden kann. Doch ist dieser Schritt für die Entwicklungsreihe nicht durchaus nötig, alle jetzt anzuführenden Prozesse spielen sich an allen Lymphozyten der verschiedensten Grösse ab. Bis zur Entwicklung zum reifen Erythrozyten gehen nun an der Stammzelle folgende wichtige Veränderungen vor sich: Das Zellplasma wird hyaliner, der Kern häuft mehr Chromatin in sich an und streckt sich in einer Richtung, der Nukleolus verschwindet, die Rindenschicht der Zelle wird deutlich färbbar, in der Zelle entsteht Hämoglobin und schliesslich bildet sich die typische Gestalt des reifen Blutkörperchens aus.

Die zuerst genannten Veränderungen, bis zum Verschwinden des Nukleolus, halten keine bestimmte Reihenfolge in ihrem Auftreten ein; sie setzen unabhängig voneinander ein, bald diese, bald jene Veränderung zuerst, jedoch ist eine gewisse Abhängigkit voneinander unverkennbar, so dass z. B. eine Zelle, deren Kern schon eine starke Chromatinhäufung aufweist, nicht mehr undurchsichtiges Plasma besitzt. Gewöhnlich setzt die Hyalinisierung des Plasma zuerst ein, dem dann die Chromatinanhäufung im Kern folgt. Diese geht in der Art vor sich, dass das Chromatin zunächst an den Knotenpunkten des Kernnetzes auftritt und dort allmählich mehr und mehr zunimmt. Hierdurch erhält der Kern jene für die jungen Erythrozyten so typische Netzstruktur. Das Verhalten des Nukleolus ist bei den einzelnen Zellen sehr verschieden. Beschreitet ein grosser Lymphozyt mit seinem chromatinarmen Kern mit sehr grossem Nukleolus den Entwicklungsgang, so verschwindet allerdings der Nukleolus. Dagegen ist er bei den Zellen des Lymphknötchens, die nicht erst zum grossen Lymphozyten herangewachsen sind und ihre Entwicklung beginnen, noch sicher zu erkennen, wenn der Kern schon seine typische Netzstruktur aufweist. Es scheint mir daher, als ob das Verschwinden des Nukleolus mehr mit dem absoluten Alter der Zelle in den Venen als mit deren Entwicklungsgang zum Erythrozyten zu tun hat. Ich bin in dieser Annahme durch das Verhalten des Nukleolus in der Leukozytenreihe bestärkt worden. Ich möchte nur noch einmal hervorheben, dass mir meine bei der Beschreibung der Technik angeführte Färbemethode bei der Verfolgung des Nukleolus die besten Dienste geleistet hat; bei anderen Hämatoxylinen und anderer Behandlung des Ehrlichschen ist ein einwandfreies Erkennen des Nukleolus ausgeschlossen. Ganz regellos setzt die Streckung der Zelle ein, zuweilen schon ehe die Chromatinanhäufung beginnt, zum Teil erst, wenn die Zelle schon Hämoglobin enthält. Je hyaliner das Plasma wird, desto deutlicher färbbar wird die Zellrindenschicht, so dass man also bei diesen beiden Prozessen von einer unmittelbaren Abhängigkeit sprechen kann. Während dieser angeführten Umwandlungen wird sowohl die Zelle als auch der Kern im Verhältnis zur Zelle kleiner. Noch immer dokumentiert sich die verschiedene Grösse der Stammzelle aufs deutlichste, und sie ist es auch in letzter Linie, die die nicht unerheblichen Grössen-

schwankungen unter den reifen Erythrozyten veranlasst. Die Zellen, welche die bisher beschriebenen Umwandlungen aufweisen, sind in den Venenkapillaren häufig und zeigen eine beträchtliche Vermehrungsfähigkeit. Dass die Teilungsfiguren der hämoglobinlosen Zellen diesem Stadium und nicht etwa dem grossen Lymphozyten zukommen, beweist die stets deutlich färbbare Rindenschicht der sich teilenden Zelle: das Plasma des grossen Lymphozyten könnte bei Teilungen vollkommen hyalin werden, jedoch nicht bei diesem Vorgang eine deutlich färbbare Rindenschicht erwerben. Eine Teilung der grossen und kleinen Lymphozyten in den Venen konnte ich nicht auffinden.

Haben sich die beschriebenen Umwandlungen vollzogen, so beginnt im Plasma das Hämoglobin aufzutauchen. Weder ungefärbt, noch durch Färbung, etwa mit Eosin, lässt es sich früher nachweisen. Jedoch ist damit nicht entschieden, dass von jetzt ab erst die Hämoglobinausbildung stattfindet, oder ob nicht schon vorher dieser Farbstoff ausgebildet worden ist und nur wegen seiner geringen Färbkraft und wenigen Menge nicht erkannt werden konnte. Allerdings ist das letztere recht unwahrscheinlich, denn man trifft auf dieser Entwicklungsstufe viele Zellen, deren Plasma genau so weiss ist, wie das der Stammzelle. Das Hämoglobin ist von seinem ersten Auftreten an homogen im Plasma verteilt, weder nach dem Kern noch nach dem Rande zu, noch etwa an gewissen Stellen des Plasmas lässt sich eine stärkere Anhäufung des Farbstoffes erkennen. Man wird ihn daher als ein Elaborat des Plasmas selbst ansehen müssen. Die Chromatinanhäufung im Kern schreitet während der Hämoglobinausbildung weiter fort, geht jedoch nie bis zur Verklumpung; immer ist, wenn auch nur schwer, eine Struktur zu erkennen. Die Zellen dieses Stadiums zeigen eine starke Vermehrungsfähigkeit; die grösste Anzahl der in den Venen aufzufindenden Mitosen kommen ihnen zu. Für das Knochenmark der erwachsenen Vögel gilt also, dass die Vermehrungsfähigkeit der Erythroblasten wächst, je mehr sie sich in ihrer Entwicklung dem reifen Erythrozyten nähern. Sie erlischt meiner Meinung nach erst, wenn der Erythroblast ins Blut eingeschwemmt wird und hier die letzten Schritte zur Reifung ausführt, d. h. seine Rindenschicht stark verdickt und im Kern Verklumpung des Gerüstes einsetzt. Für den Verlust jener Fähigkeit durch die Aufhebung des halb sesshaften Zustandes

in den Venen spricht die Tatsache, dass im Gegensatz zum Mark, wo Teilung stark hämoglobinhaltiger Zellen so häufig stattfindet, im Blut erwachsener, normaler Vögel Mitosen von Erythrozyten so gut wie nie vorkommen. Bei meinen Zählungen, bei denen ich etwa 250000 rote Blutkörper Stück für Stück durchsehen musste, bin ich ein einziges Mal auf einen sich teilenden Erythroblasten gestossen. Was das Absterben der Erythrozyten anbetrifft, so kann ich hier die Befunde Pfitzners, so weit sie in dieser Frage reichen, durchaus bestätigen. Das Chromatingerüst verklumpt, der Kernumriss wird zackig und zeigt häufig an seinen Polen kleine stiftförmige Fortsätze: der Kern wird sodann pyknotisch, büsst dabei seine ellipsoide Gestalt ein und wird zur Kugel oder Scheibe. Meinen Untersuchungen nach setzt sodann Schrumpfung des Kernes ein, die man soweit verfolgen kann, bis im Blutkörperchen nur noch ein winziger Fleck vorhanden ist. Ich halte es hiernach nicht für ausgeschlossen, dass ein vollständiger Schwund des Kernes eintritt. Kernlosen Fragmenten roter Blutkörper begegnet man häufig; man kann diesen jedoch leider nicht ansehen, ob sie durch Kernschwund oder durch Abschnürung von anderen Blutkörperchen entstanden sind. Die andere Art des Absterbens, die Pfitzner angibt, nämlich ein vollständiges Einbüssen der Färbbarkeit des Kernes, konnte ich bei der Anwendung des Hansenschen Hämotoxylins nicht konstatieren. Über eine andere Art regelmässigen Erythrozytenunterganges, eine gewaltsame Beseitigung reifer Formen, möchte ich im nächsten Abschnitt im Zusammenhang berichten.

Die Leukozytenentwicklung.

Wie die Erythrozyten, so muss ich auch die Leukozyten von den Zellen der Lymphknötchen im Knochenmark ableiten. Und zwar stösst die Ableitung auf weit weniger Schwierigkeiten wie für die roten Blutkörperchen, denn die Lymphknötchen liegen im Parenchym, und den Zellen steht also nichts im Wege, passiv oder aktiv in dieses einzuwandern, und ferner sind die Veränderungen, die sich in der Leukozytenreihe abspielen, nicht so komplizierter Art, wie bei den Erythrozyten, so dass die Entwicklung auch leichter zu verfolgen ist. Wieder werden durch Wachstum des Lymphknötchens Lymphozyten jeder Grösse ins Parenchym abgeschoben, wo für sie auf Grund ihrer amöboiden

Beweglichkeit die Möglichkeit einer Ortsveränderung geschaffen ist. Man kann eine derartige Abwanderung vom Lymphknötchen an einigen Stellen sehr gut beobachten: die sonst diesen an der Peripherie umhüllenden Bindegewebszellen sind dann auseinander gedrängt und ein mehr oder minder breiter Strang von Lymphozyten setzt sich ins Parenchym hinein fort. Die sich bei der Entwicklung zum Leukozyten vollziehenden Veränderungen gehen am Kern und am Plasma vor sich. Die ganze Entwicklungsreihe ist durch einen chromatinarmen Kern ausgezeichnet, der Zelleib ist im Verhältnis zum Kern gross, durchsichtig und neutrophil. Wegen der Chromatinarmut des Kernes ist leicht zu erkennen, dass jeder Zelle ein Nukleolus zukommt, mit Ausnahme sehr chromatinarmer oder schon degenerierender Kerne. Beim Kern erstrecken sich die Entwicklungsveränderungen im Gegensatz zu den Erythrozyten hauptsächlich auf die Gestalt. Es treten hier, manchmal schon ehe sich Granula im Plasma gebildet haben, kleinere Einbuchtungen auf, meist nach dem Zentrum der Zelle zu gelegen. Allmählich schneiden die Einbuchtungen tiefer ein, dabei streckt sich der Kern, nimmt eine exzentrische Lage in der Zelle ein und bekommt so Wurst- oder Hufeisenform. Zuweilen tritt Streckung des Kernes auf, ehe die Einbuchtungen weit vorgeschritten sind, und es entsteht ein quer durch die Zelle verlaufender stäbchenförmiger Kern. Die meisten im Parenchym des Knochenmarkes vorhandenen Leukozyten zeigen die bisher beschriebenen Entwicklungsphasen des Kernes. Seltener kommt es, und zwar vorwiegend bei kleinen Leukozyten, durch die Einschnürungen zur Aufteilung des Kernes in zwei oder höchstens drei durch feine Fäden verbundene Lappen. Ich suchte mich mit Hilfe der von Weidenreich angegebenen Agarmethode davon zu überzeugen, ob die Zerschnürungen des Kernes in strömendem Blut noch weiter fortschritten. Leider ist diese Methode, die bei Säugetieren, wie ich mich überzeugen konnte, sehr gute Resultate liefert, für Vogelblut nicht brauchbar. Das Blut wird nämlich sofort nach der Entnahme dickflüssig, so dass die am Rande des Deckglases zugesetzte Osmiumsäure nur ein geringes Stückchen eindringen kann. Ein nach den Gesetzen des osmotischen Druckes ausgerechneter Zusatz von zitronensaurem Natron, der zwar die Gerinnung aufhielt, verhinderte jedoch auch das Anhaften der Blutkörperchen am Deckglas. Ein weiterer

Übelstand für das Vogelblut liegt darin, dass die mit Kernen versehenen roten Blutkörperchen in den meisten Fällen die weissen Blutkörperchen vollkommen verdecken. Nach den Befunden, die ich durch Ausstrichpräparate an den Leukozyten im Blut gewonnen habe, kann ich sagen, dass auch bei ihnen die Zerschnürung des Kernes nie weiter als bis zur Dreilappigkeit geht. Das Studium an gehungertem Mark, wo eine künstliche Vermehrung der alternden Formen geschaffen ist, lehrte durchaus das gleiche. Vergleicht man die Entwicklung des Kernes der Säugetierleukozyten mit der der Vögel, so tritt uns hier das gleiche Prinzip entgegen, nur geht die Zerklüftung des Kernes bei weitem nicht so weit. Solange der Kern noch rund ist und nur wenige kleine Einbuchtungen aufweist, ist die Zelle, gleichgültig ob schon Granula oder nicht vorhanden sind, noch teilungsfähig, wie man an den nicht seltenen Teilungsfiguren in diesen Zellen sehen kann: hat der Kern erst Wurstform angenommen, so ist seine Vermehrungsfähigkeit erloschen. Die Granula treten in verschiedenen Stadien der Entwicklung auf, manchmal in Zellen, die noch durchaus die Kennzeichen der grossen oder kleinen Lymphozyten aufweisen, manchmal in solchen, deren Kern schon Einbuchtungen hat und deren Plasma bereits neutrophil geworden ist. Dieses Auftreten der Granula zu so verschiedenen Zeiten findet leichter seine Erklärung, wenn man sie nicht als von der Zelle ausgearbeitete Produkte einer bestimmten Entwicklungsstufe ansieht, sondern ihre Herkunft nach aussen verlegt und, wie Weidenreich, sie für von den Lymphozyten verschlungene Trümmer der roten Blutkörperchen anspricht. Eine solche Deutung der azidophilen Körnelung würde das verschiedene Auftreten aus örtlichen Verhältnissen erklären (es sind keine zu verdauenden Erythrozytenreste vorhanden) und dem reich entwickelten Parenchym des Knochenmarkes eine wichtige Aufgabe, die Vernichtung der Erythrozyten, anweisen. Das Knochenmark hat dann nicht nur die Aufgabe, Blutkörperchen zu bilden, sondern solche aus dem Blut zu entfernen, um für Neubildung Platz zu schaffen. Um zu beweisen, dass das Parenchym diese letzte Funktion auch wirklich ausübt, bedürfte es für das Knochenmark nur des Nachweises, dass rote Blutkörperchen im Parenchym vorkommen, denn die phagozytären Eigenschaften der Lymphzellen stehen ausser Zweifel. Nun hat es in einem Präparat, wo Erythrozyten so leicht

aus dem Gefässlumen herausfallen können. Schwierigkeiten, ein einwandfreies Vorkommen roter Blutkörperchen im Parenchym zu erkennen. Jedoch muss ich es auf Grund meiner Befunde behaupten; vor allem in der Nähe des Randes ist es mir öfter gelungen, Erythrozyten im Parenchym aufzufinden: in einem Fall sah ich sogar im gehungerten Mark einen Durchtritt eines Erythrozyten durch die Venenwand. Kommen nun die vom Lymphknötchen abgewanderten Lymphozyten im Parenchym durch Aufzehrung von Erythrozyten dazu, ihre ihnen zukommende Funktion auszuüben, so geht die oben beschriebene Entwicklung vor sich. Können sie diese Funktion wegen Erythrozytenmangels nicht ausüben, so degenerieren sie. Es sind dies die von anderen Autoren, besonders eingehend von W. Dantschakoff, beschriebenen Plasmazellen. Der Degenerationsvorgang gleicht durchaus dem der Lymphozyten in den Lymphknötchen, den ich schon oben beschrieben habe. Die Form der Granula ist vorwiegend rund. Sie sind sehr verschieden gross, doch kommt ihnen stets eine solche Grösse zu, dass sie gut zu erkennen sind. Ein Heranwachsen aus nicht sichtbaren Anfängen muss ich daher in Abrede stellen. Häufig sind die Körner rund und an einem Ende spitz ausgezogen; in solchen Fällen sind die Spitzen meist nach einem Zentrum in der Zelle orientiert. Diese Granulation kommt nur kleinen Zellen zu, deren Kern schon stark zerklüftet ist, jedoch wird man ihretwegen nicht berechtigt sein, diesen Zellen eine besondere Stellung anzuweisen, nur sie etwa als Leukozyten bezeichnen und die anderen granulierten Zellen als Myelozyten, wie Dantschakoff. Soweit ich aus ihrer Arbeit ersehen konnte, sieht die Autorin in dieser Granulation ein Kriterium der Vogelleukozyten. Dem muss ich entgegenhalten, dass die meisten Leukozyten des Vogelblutes diese Granulation nicht aufweisen. Das weitere Schicksal der Leukozyten verfolgt eich im gehungerten Mark. Hier stösst man auf viele Zellen, die alle oben beschriebenen Änderungen aufweisen und sich von den Leukozyten des normalen Marks nur durch die Verklumpung des Chromatingerüstes unterscheiden. Diese schreitet allmählich immer weiter fort, der Kernumriss wird zackig, die Fäden, welche die Kernlappen verbinden, zerreissen, die Zelle schrumpft erheblich. Genau wie bei der Degeneration der Lymphzellen und Plasmazellen nimmt die Zelle mehr und mehr an Grösse ab und verschwindet vollständig.

Literaturvergleichung.

In diesem Abschnitt soll untersucht werden, wie sich die von mir gegebene Deutung der Verhältnisse im Knochenmark mit der bisher geltenden Darstellung anderer Autoren vereinbart und des weiteren, ob sich die von mir gewonnenen Resultate mit der durch das Studium anderer blutbildenden Organe erhaltenen Ansicht in Einklang bringen lassen.

Nach den ausführlichen Untersuchungen von W. Dantschakoff am embryonalen Mark halte ich es für bewiesen, dass eine Deutung der Blutbildung im Knochenmark der Vögel im Sinne heterogener Abstammung nicht angängig ist. Es ist nunmehr die Frage, ob die Aufstellung des grossen Lymphozyten als Mutterzelle aller Blutzellen den wahren Verhältnissen im Mark gerecht wird, oder ob man nicht gezwungen ist, noch weiter in der Reihe der weissen Blutkörperchen zurückzugehen und dem kleinen Lymphozyten diese Stellung zuweisen muss, wie ich es in meinen Darlegungen getan habe.

Nach W. Dantschakoff ist der grosse Lymphozyt die gemeinsame Stammzelle der Leukozyten, Erythrozyten und Thrombozyten. Er entsteht in der embryonalen Periode aus dem kleinen Lymphozyten und bleibt später als selbständiges Element erhalten; ist er einmal vorhanden, so erhält er sich fortgesetzt durch Teilung und braucht nicht mehr aus dem kleinen Lymphozyten heranzuwachsen. Es ist eigentlich nicht konsequent, bei dieser Entstehung den grossen Lymphozyten als Mutterzelle zu bezeichnen, da er doch erst aus dem kleinen Lymphozyten hervorgehen muss; in letzter Linie wäre dieser die Stammzelle. Dann erscheint es merkwürdig, dass der kleine Lymphozyt nur im embryonalen Mark die Fähigkeit haben soll, sich in den grossen zu verwandeln; er bleibt erhalten und es steht ihm zum mindesten im Parenchym, wo er in so grosser Anzahl vorkommt, nichts im Wege, auch im erwachsenen Mark diese Funktion auszuüben. Zu dem Schritt, nichtsdestoweniger den grossen Lymphozyten als Stammzelle der Blutkörperchen zu bezeichnen, sieht sich W. Dantschakoff dadurch gezwungen, dass sie an der Geschlossenheit des Gefässnetzes gegen das Parenchym festhält. Die Zelle, die durch das Studium embryonalen Markes als fast letzter Ausgangspunkt erkannt wurde und deren Vorkommen sowohl im Parenchym wie auch in den Venen

ohne Schwierigkeit festgestellt werden kann, ist tatsächlich der grosse Lymphozyt. Den Bedenken, welche man aus seinem geringen Vorkommen namentlich im Parenchym gegen diese ihm zugewiesene Rolle erheben kann, begegnet die Autorin mit der Behauptung vorwiegend homöoplastischer Regeneration der Blutkörperchen im erwachsenen Mark. Trotzdem müssen dann aber alle in den Venen befindlichen Zellen von dem grossen Lymphozyten ableitbar sein. Schon bei den weissen Blutkörperchen, die noch nicht den Entwicklungsweg beschritten haben, dürfte dies nicht möglich sein. Sie zeigen nämlich in der Grösse, im Kern und in der Plasmabeschaffenheit so grosse Unterschiede, dass sie nicht ohne vorherige Teilung aus dem grossen Lymphozyt hervorgegangen sein können. Dantschakoff stellt nun aber fest, dass dieser sich so gut wie gar nicht teilt, was ich vollauf bestätigen kann. Sollten jedoch die erwähnten weissen Blutkörperchen, deren Vorhandensein in den Venen Dantschakoff allerdings nicht notiert, auch ohne Teilung aus dem grossen Lymphozyten hervorgehen, so müsste dieser in den Venen zwei Entwicklungsmöglichkeiten haben: Erstens, sich in rote Blutkörperchen zu verwandeln, eine Reihe, die in der Grösse der Zellen, Kern- und Plasmaveränderungen lückenlos zu verfolgen ist, zweitens ohne Teilung kleine Lymphozyten zu liefern, deren Plasma hyaliner oder undurchsichtiger, deren weit kleinerer Kern ebenso chromatinarm oder viel reicher an Chromatin sein kann. Ich glaube, dass bei der ersten Entwicklungsrichtung, die wirklich stattfindet, die zweite recht unwahrscheinlich ist. Für noch unwahrscheinlicher halte ich es, dass der grosse Lymphozyt so zahlreiche, sehr verschieden grosse, noch sehr junge Erythroblasten liefern soll, an denen sich erst die ersten Umwandlungsprozesse zeigen, die noch kein Hämoglobin enthalten. Es kommen nämlich Unterschiede von 12 μ bis 4 μ vor. Alle angeführten Bedenken werden leicht beseitigt, wenn man die angegebenen Unterschiede als in der Stammzelle selbst begründet sieht. Die Unterschiede der Lymphozyten in den Lymphknötchen sind ein getreues Abbild aller Unterschiede, die man an den weissen Blutkörpern in den Venen auffinden kann und erklären auch einfach die grossen Verschiedenheiten, die unter den Erythroblasten herrschen. Um sie freilich als Stammzelle zu erkennen, bedurfte es des Nachweises einer offenen Verbindung der Lymphknötchen mit den Venen.

Weit weniger als für die Erythrozyten lässt sich der grosse Lymphozyt im Parenchym für die Leukozyten als Stammzelle aufrecht erhalten. Hier ist seine Zahl sehr gering und die Tatsache der Umwandlung der Lymphozyten der Lymphknötchen in Leukozyten so deutlich, dass sie auch von Dantschakoff berichtet werden muss. Diese Fähigkeit zeige sich besonders stark bei Hungerzuständen: bei solchen erwürbe der kleine Lymphozyt die embryonale Eigenschaft wieder, sich direkt in Leukozyten zu verwandeln. So erkläre sich auch die starke Verminderung der Herde lymphadenoiden Gewebes bei Hungerzuständen. Für dieselbe Erscheinung bei Schröpfungen weiss die Autorin keine Erklärung. Meiner Meinung nach beweist gerade das Verhalten der Lymphknötchen bei anormalen Zuständen, eine wie grosse Rolle sie bei der Blutregeneration spielen. Bei Schröpfungen werden hohe Anforderungen an die blutbildenden Organe gestellt, denen mit allen möglichen Mitteln Genüge geleistet wird; die Erythroblasten und die weissen Blutkörperchen in den Venen treten in lebhafte Wucherungen ein, der Vorrat an Stammzellen, die Lymphknötchen, werden stark angegriffen und bei zu grossen Blutverlusten aufgebraucht. Bei Hungerzuständen wird durch die geringe Nahrungszufuhr der Stammzelle die Möglichkeit genommen, sich zu vermehren, so dass jetzt auf diese Weise bei der Blutregeneration der Vorrat der Stammzellen aufgebraucht wird.

Die Stellung, welche Dantschakoff den kleinen Lymphozyten im normalen, erwachsenen Mark anweist, kann schwerlich das Richtige treffen. Die kleinen Lymphozyten, die in so enormer Zahl im Mark vorkommen, sollen weiter keine Aufgabe haben, als die an Zahl so geringen Plasmazellen zu bilden, Zellen, die nichts zu tun haben, als zu degenerieren? Ich muss noch einmal betonen, wer, wie die Autorin erkannt hat, dass im embryonalen Mark aus den kleinen Lymphozyten alle Zellen des Markes entstehen, wäre eigentlich gezwungen, ihm zum mindesten im Parenchym die Aufgabe der Leukozytenbildung zuzuweisen, denn seine Umwandlung in diese ist zu deutlich, als dass sie übersehen werden könnte und topographische Hindernisse irgend welcher Art bestehen nicht.

Wenn ich kurz resümiere, was ich zur Verteidigung meines Standpunktes gegen die Dantschakoffsche Auffassung zu

bemerken habe, so muss ich zunächst als Hauptirrtum der Arbeit bezeichnen, dass die Autorin an der Geschlossenheit der Gefässbahnen gegen das Parenchym festhält, was alle anderen von mir bestrittenen Behauptungen nach sich zieht. Sie erkennt in dem grossen Lymphozyten das Endglied der Erythrozytenreihe und überträgt dieses Resultat als Vertreterin des unitaristischen Standpunktes auf das Parenchym. Dadurch wird sie den Stellungen der Lymphknötchen nicht gerecht und bringt Trennungen in die vorhandenen Zellarten, denen man nicht zustimmen kann.

Vergleiche ich meine Schlüsse mit denen anderer Autoren, so bin ich um so mehr berechtigt, meinen Standpunkt Dantschakoff gegenüber aufrecht zu erhalten. Die vor kurzem erschienene Arbeit von A. Maximow über das Säugetierknochenmark bringt über dieses Organ Deutungen, die auf das Genaueste mit meinen Resultaten übereinstimmen. Auch bei den Säugern sind die aus kleinen Lymphozyten zusammengesetzten Markstränge die Keimzentren für Erythrozyten und Leukozyten. Durch Auflockerung der Venenwände gelangen die kleinen Lymphozyten in die Venen und liefern die Erythrozyten, im Parenchym dagegen die Leukozyten. Nur sind im Säugetiermark die Trennungen von Parenchym und Gefässen nicht so scharf durchgeführt wie bei den Vögeln.

Im übrigen möchte ich mich zur Bestätigung meiner Behauptungen auf die von Weidenreich 1905 veröffentlichte Zusammenstellung der gesamten Literatur über die roten Blutkörperchen berufen, aus der ich die für meine Zwecke verwendbaren Abschnitte kurz wiedergegeben habe, aus denen erhellt, dass ich mich im Einklang mit den meisten Autoren der unitaristischen Anschauung befinde.

Als Resultate der Arbeit hätte ich zusammenzustellen:

1. Gefässe: Die Arteria nutritia versieht nur das Mark der Diaphysen mit ateriellen Gefässen. Nach ihrer Einmündung durch das Foramen nutritium gibt sie im Femur zwei Äste nach oben und einen nach unten ab. Viele umfangreiche Zweige, die sich am Foramen nutritium vorfinden, sind nur für die unmittelbare Umgebung dieser Partie von Belang. Es ist bei der grossen Verschiedenheit der Verzweigung der Arteria nutritia am Foramen nutritium, die in den beiden genau unter-

suchten Fällen aufgefunden wurde, nicht ausgeschlossen, dass in anderen Fällen ein anderer Modus der Abzweigung der Hauptäste von der Arteria nutritia angetroffen wird. Die Einmündung von Arterien durch die Haverschen und Volkmannschen Kanäle beschränkt sich an der Diaphyse auf Gefässe von etwa 10 μ. An den Epiphysen münden grössere Gefässe ein, die der Arteria nutritia an Umfang fast gleich kommen; ihre Zahl und Ort der Einmündung variiert, nur die Arteria der Incisura intercondyloidea femoris wurde konstant angetroffen.

Der Aufbau der Arterien ist der von anderen Objekten her bekannte. Elastische Fasern finden sich bei grösseren Gefässen in der Adventitia, in geringerem Maße zwischen den Muskelzellen und zu einer dünnen Schicht unter dem Intimahäutchen vereinigt.

An den Arterienkapillaren ist die Intima und das diese von der Media trennende Häutchen erhalten. Von aussen umfassen Bindegewebszellen die Kapillaren. Diese sind sehr lang, reich verzweigt, anastomosieren untereinander und gehen restlos in die Venenkapillaren über. Das Häutchen wird zur Venenwand. Die Innenzellen der Venenkapillaren bilden keine kontinuierliche Schicht, sondern liegen weit voneinander entfernt. Auch an die Venen legen sich von aussen Bindegewebszellen. Die Venenkapillaren münden als Kapillaren in die Hauptvene ein, die die üblichen drei Schichten der Wand zeigt. Sie ist die einzige wirkliche Vene des Markes, alle anderen venösen Blutbahnen sind Kapillaren. Die Hauptvene mündet am Foramen nutritium aus. Bei den anderen Ausmündungen der venösen Bahnen handelt es sich um Venenkapillaren.

Die Venenkapillaren sind im allgemeinen lückenlos gegen das Parenchym abgeschlossen. Öffnungen bestehen nur an den Lymphknötchen des Knochenmarkes.

2. Erythrozyten: Die vom Lymphknötchen in die Venen geschobenen Lymphzellen der verschiedenen Grösse entwickeln sich hier zu den Erythrozyten. Die Umwandlung wird durch eine Gesamtheit von Prozessen gekennzeichnet, die jedoch in ihrem Auftreten keine bestimmte Folge

erkennen lassen. Die Prozesse sind: Hyalinisierung des Plasmas, Ausbildung einer färbbaren Rindenschicht, Anhäufung des Chromatins im Kern zu einer Netzstruktur. Verschwinden des Nukleolus, Ausbildung des Hämoglobins. In bezug auf das Verhältnis der vier ersten Prozesse muss ich auf das Kapitel: „Entwicklung der Erythrozyten" verweisen. Die Ausbildung des Hämoglobins erfordert das Vorausgehen der anderen Prozesse.

Beim Zugrundegehen der Erythrozyten im Blut tritt Kernschwund mit typischen vorhergehenden Kernveränderungen ein.

Eine andere regelmässig stattfindende Vernichtung von Erythrozyten geschieht durch ihren Übertritt ins Parenchym, wo sie von den Leukozyten aufgezehrt werden. Die azidophilen Körnelungen sind von den Leukozyten verschlungene Erythrozytenreste.

Die Leukozytenentwicklung gleicht der von den gleichen Elementen des Säugetierblutes her bekannten durchaus, jedoch geht die Zerklüftung des Kernes nur bis zur Dreilappigkeit.

II. Teil.

Über die Morphologie der roten Blutkörperchen der Vögel.

Es sollen im zweiten Teil dieser Arbeit Untersuchungen mitgeteilt werden, die ich über Form, Grösse und Anzahl der roten Blutkörperchen bei Vögeln machte. Ich nahm meine Untersuchungen in der reichhaltigen Vogelsammlung des hiesigen Zoologischen Gartens vor und möchte die Gelegenheit benutzen, der Verwaltung des Gartens für ihr äusserst liebenswürdiges Entgegenkommen meinen besten Dank auszusprechen. Vor allem schulde ich Dank dem praktisch-wissenschaftlichen Leiter, Herrn Dr. Heinroth, der mich durch Materialhinweise und Überlassung von Durchschnittsgewichten in meinen Arbeiten wesentlich gefördert hat.

Die Form der Vogelerythrozyten.

Zur Formbeobachtung verdünnte ich einen Tropfen Blut, den ich aus einer durch Einstich mit einer scharfgeschliffenen Lanzettnadel erzeugten Wunde nahm, mit 0.66 % Kochsalzlösung

in einer Blutzählpipette, von der der grösste Teil des geaichten Endes abgebrochen war. Eine solche Mischpipette mit kurzem Ansatz bietet die Möglichkeit eines schnellen Arbeitens, denn das Aufsaugen, Mischen und Entnehmen geht rasch von statten; ferner kann man die Blutverdünnung beliebig wählen, so dass es sich auf Grund dieser beiden Eigenschaften vielleicht empfiehlt, zu Blutbeobachtungen in Kochsalzlösungen solche Mischpipetten zu benutzen. Ich beobachtete mit $^1/_{12}$ Leitz Ölimmersion und Mikrometerokular 1 Leitz (Vergrösserung 600) in der Zählkammer eines Thoma-Zeiss'schen Zählapparates, da es mir dadurch möglich war, eine dünne Schicht des Blutes zu erhalten, in welcher die Blutkörperchen nicht gepresst werden und leicht zu Boden sinken können. In der Regel vergingen vom Einstich bis zur ersten Beobachtung in der Zählkammer 15—20 Sekunden.

Auf Grund meiner Beobachtungen an etwa 50 verschiedenen Arten muss ich die bisher gültige Vorstellung bestreiten, dass die roten Blutkörperchen der Vögel bikonvexe Linsen von ellipsoidem Umriss sind. Sie sind vielmehr flachbikonvexe Scheiben, die sich nach den Enden der Hauptachse allmählich zuspitzen.

Nicht bei allen Arten ist dies gleich leicht zu erkennen. Bei den meisten runden sich die Spitzen der Blutkörper schnell ab, wenn auch die Blutentnahme rasch genug von statten ging. Das gilt unter anderen auch von den Arten, die bisher hauptsächlich zur Formuntersuchung herangezogen worden sind, z. B. von den Tauben, Hühnern und Enten. Schon etwa 20 Sekunden nach der ersten Beobachtung haben die Blutkörper bei diesen Arten ihre spitze Gestalt verloren. Bei anderen dagegen kann die spitze Form ziemlich leicht gesehen werden. Gute Objekte sind Limosa lapponica, Tringa canutus, Haemotopus leucopus, Vanellus cayennensis, Buteo vulgaris, Corvus corax (etwa 75 % am besten von allen von mir untersuchten Arten). Noch nach etwa $1^1/_2$ Minuten sind viele Blutkörper scharf spitz und man kann gut den Vorgang beobachten, wie sie sich allmählich abrunden. Hat man diesen Vorgang einmal genauer verfolgt, so erkennt man, dass man bei anderen Arten meistens nur noch die Übergangsstadien zu sehen bekommt, und durch schnelleres Arbeiten kann man es erreichen, dass man noch einige spitze Formen zu sehen bekommt.

Ich versuchte bei solchen Arten, bei denen die spitze Form der roten Blutkörperchen längere Zeit sichtbar bleibt, dadurch das Phänomen noch länger zu erhalten, dass ich die Kochsalzlösung und alle benutzten Apparate auf die Bluttemperatur erwärmte. Jedoch das Gegenteil trat ein, die Blutkörper rundeten sich viel schneller ab. Kühlte ich jedoch die Lösung und die Apparate ab, so erreichte ich das Gewünschte. Als ich z. B. bei Corvus corax eisgekühlte Lösung benutzte, konnte ich die spitze Form eine halbe Stunde lang erhalten, und so war es mir möglich, photographische Aufnahmen der spitzen Blutkörperchen zu machen. Fig. 2 ist eine Aufnahme zwei Minuten nach der Blutentnahme.

Augenscheinlich besteht die Wirkung kalter Lösungen darin, dass durch die Temperaturerniedrigung eine Erhärtung der zähflüssigen Aussenschicht der Blutkörperchen herbeigeführt wird, und dieser härteren Kruste gegenüber kann die Kochsalzlösung ihre deformierende Wirkung nicht so schnell geltend machen, als der warmen, weichen gegenüber. Die Aussenschicht der Blutkörperchen besteht nämlich zum grossen Teil aus Cholesterin und Lecithin. Das Lecithin ist eine wachsähnliche, knetbare Masse, die sich beim Erhitzen verflüssigt und beim Abkühlen erhärtet. Es empfiehlt sich aus diesen Gründen sowohl zur Formbeobachtung als auch für Messungen der roten Blutkörperchen kalte Lösungen zu benutzen, da hierdurch die Erythrozyten in ihrer ursprünglichen Gestalt erhärtet werden, so dass sich die Abrundungen nur sehr langsam vollziehen.

Da nun kalte Lösungen eine wesentliche Bedingung sind, um die spitze Form gut zu erhalten, so ist der Einwand berechtigt, dass es sich in ihnen um ein durch die starke Abkühlung hervorgerufenes Kunstprodukt handle. Um mich zu überzeugen, ob die spitzen Formen durch die Kälte erzeugt wurden, verfuhr ich folgendermassen: Ich verdünnte Vogelblut in der Mischpipette mit 0,66 % Kochsalzlösung von Stubentemperatur, sah nach, dass alle Blutkörperchen nach kurzer Zeit einen ellipsoiden Umriss hatten und legte dann den Objektträger fünf Minuten lang auf eine Kältemischung von Eis und Kochsalz. Darauf betrachtete ich das Präparat wieder, es war kein einziges Blutkörperchen spitz. Sollte die plötzliche, starke Abkühlung die spitze Form verursachen, so hätte das Präparat nach der Abkühlung zum mindesten einige spitze Blutkörperchen aufweisen müssen. Ich

überzeugte mich ferner, dass beim Frosch, der sicher vital ellipsoidische Blutkörperchen besitzt, eiskalte Lösung keine spitzen Formen hervorrief; die Gestalt ist die gleiche wie in wärmeren Lösungen.

Auch ein anderer Einwand, der nicht von vornherein von der Hand zu weisen ist, muss widerlegt werden, nämlich, dass es sich bei den spitzen Formen um eine optische Täuschung handle, die durch schräg gestellte Blutkörperchen herbeigeführt werde. Hierbei erscheint es unerklärlich, warum die Blutkörper der verschiedenen Arten in einer Kochsalzlösung von gleicher Konzentration so verschieden schnell sich vollständig zu Boden legen sollten und ferner, dass in sehr kalten Lösungen dieses Flachlegen so viel länger dauert, da doch die Dichte der Flüssigkeit durch die Abkühlung nur um ein Geringes erhöht wird. Ein schräg gestelltes Blutkörperchen müsste vor allem schmäler erscheinen als andere flachliegende, und das sind die spitzen Formen nicht, wie man sich durch Messung an der beigegebenen Photographie überzeugen kann. Man kann ferner durch Beobachtung des Schattens eines Körpers von ellipsoidem Umriss erkennen, dass eine Ellipse von der Seite gesehen nie nach den Enden der grossen Achse zugespitzt erscheint. Der Einwand, dass dies aber im Mikroskop möglich ist, da durch die Kantelung Teile ausserhalb der Brennweite gerückt worden sind, ist insofern nicht stichhaltig, da man sich durch Heben und Senken der Mikrometerschraube überzeugen kann, ob die letztere Annahme zutrifft. Also auch um eine optische Täuschung kann es sich nicht handeln.

Ich habe mich bemüht, die neue Form der roten Blutkörperchen im Dauerpräparat darzustellen, und habe mich dazu der Osmiumsäure und des Ausstrichpräparates bedient. Die Osmiumsäure, die sonst als formerhaltendes Reagens mit gutem Erfolge angewendet wird, hat mir keine guten Dienste geleistet. Ich verwandte sie in der Art, dass ich Blut direkt in einen auf die gut gereinigte Haut des Tieres gebrachten Tropfen fliessen liess und es im Mischröhrchen mit Osmiumsäure mischte. Besonders bei der ersten Methode war die Konservierung nicht gut; abgesehen davon, dass stets eine grosse Anzahl von Blutkörperchen sehr stark verzerrt waren, wiesen auch die in regelmässiger Gestalt konservierten eine selbst von der ellipsoidischen Form

stark abweichende Gestalt auf; sie waren zu kreisrunden Scheiben abgerundet, nur wenige hatten sich gut spitz erhalten. Das Mischen des Blutes mit Osmiumsäure im Mischröhrchen gab bessere Resultate; es gelang mir leicht, besonders wenn ich gekühlte Osmiumsäure verwandte, eine grössere Anzahl spitzer Formen zu erhalten. Zum Dauerpräparat eignen sich die so konservierten Blutkörperchen nicht, denn das Blutserum, welches sich in Gestalt von Flocken an die Erythrozyten ansetzt, ist die Veranlassung, dass die Blutkörper zu Haufen zusammentreten, so dass ein Erkennen der Einzelformen sehr erschwert wird. Die besten Resultate erzielte ich mit Ausstrichpräparaten. Auf einen mit Alkohol und Äther gereinigten und durch die Bunsenflamme gezogenen Objektträger brachte ich einen Tropfen Blut, den ich schnell mit einem ebenso gereinigten Deckglas ausstrich und dabei die ausgestrichene Schicht durch die Bunsenflamme zog. Meine Absicht war, die Eintrocknung so schnell herbeizuführen, dass es den Blutkörperchen nicht möglich war, sich abzurunden. Aus diesem Prinzip ergibt sich auch, an welchen Stellen des Präparates man spitze Formen finden wird, in sehr dünn ausgestrichenen Schichten und am Rande dichterer, weil hier die Eintrocknung am schnellsten vor sich gegangen ist. Ferner darf man nicht erwarten, dass die spitzen Formen in grosser Anzahl auftreten werden, denn Ausstrichpräparate in der oben beschriebenen Weise sind schon häufig angefertigt worden, und wenn die Erscheinung leicht zu erhalten wäre, würden schon andere Autoren darauf aufmerksam geworden sein. In der Tat trifft man an den oben genannten Stellen nicht selten spitze Formen, zuweilen eine grössere Anzahl auf einer Stelle. Ihre absolute Zahl ist gross, relativ sind natürlich nur wenige vorhanden, da ja die meisten Stellen des Präparates gar nicht schnell genug zur Eintrocknung gekommen sind. In der nebenstehenden Textfig. 3 sind eine grössere Anzahl mittels Zeichenapparates zusammengestellte spitze Formen wiedergegeben. Die Form ist durchaus die gleiche, wie sie sich in der Fig. 2 darstellt.

Soweit also eine Beobachtung an 50 verschiedenen Arten eine Verallgemeinerung zulässt, muss ich mich in bezug auf die Form der roten Blutkörperchen der Vögel dahin aussprechen: Sie sind schwach bikonvexe, nach den Enden der Hauptachse sich allmählich zuspitzende Scheiben mit ellipsoidem, in der Regel

nicht nach den Seiten vorgewölbtem Kern, um den am Blutkörperchen an beiden Seiten eine Vertiefung (Delle) herumläuft (Fig. 3).

Bei dieser Grundform ist die Möglichkeit von Formvariationen bei den verschiedenen Arten auf ein Minimum beschränkt. Variieren kann nur die Dicke des Kerns im Verhältnis zu der des Blutkörperchens, die Tiefe und Breite der Delle, und das Verhältnis

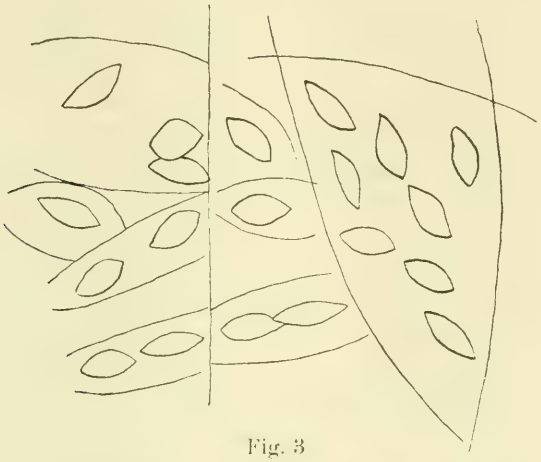

Fig. 3

der grossen und kleinen Achse, und diese Teile variieren auch, was den Kern und das Verhältnis der Achse anbetrifft, selbst bei demselben Individuum, allerdings nur in geringem Maße. Durch eine sehr seichte Delle sind die Blutkörper der Charadriidae und Scolopacidae ausgezeichnet (Fig. 3). Der Kern ist nicht dicker als die Mitte der Scheibe. Stärker entwickelt ist die Delle bei den Phasianidae, Columbidae, Anseriformes, Falionidae und Striges und sehr gut ausgeprägt bei den Rallidae, Laridae und Struthiomorphae. Die Ardeidae sind durch eine flache, aber breite Delle ausgezeichnet.

Besonders auffallend sind einige Blutkörperchen, die ich in wenigen Exemplaren bei Coturnix cot., Rhynchotus rufescens (Fig. 3c) und Rhea americana fand. Bei diesen übertrifft der Kern die Mitte des Blutkörperchens an Breite um das Doppelte, so dass er knopfartig nach beiden Seiten vorgewölbt ist. Eine Vorwölbung des Kerns kommt nicht selten bei allen anderen Arten, jedoch lange nicht in dem Maße, vor.

Eine ähnliche Form der roten Blutkörperchen, wie ich sie bei den Vögeln beschrieben habe, hat schon G. Gulliver, 1845, Proc. of the zool. Soc. London, bei Esox Lucius entdeckt. Allerdings weichen die Abbildungen, die 1875 l. c. bringt, von den meinigen ab. Danach sind die Blutkörperchen des Hechtes zitronenförmig mit schwach abgesetzten Spitzen, während sich die Blutkörperchen der Vögel allmählich nach den Enden der grossen Achse zuspitzen. Die Abbildungen entsprechen jedoch, wie ich mich durch eine Nachuntersuchung überzeugen konnte, nicht den Tatsachen; vielmehr ist die Form diejenige, wie sie in den Welkerschen Blutkörperchen-Modellen, die neuerdings von Du Bois-Reymond herausgegeben worden sind, dargestellt ist. Welker selbst macht in seinen Beschreibungen der roten Blutkörperchen, 1872, Arch. f. mikr. Anat. u. Entwicklungsgesch., Bd. 36, keine Angaben über die Blutkörperchen des Hechtes. Es ist mir jedoch nicht geglückt, ausfindig zu machen, nach wessen Angaben das Modell angefertigt ist. Dieses stimmt genau mit der Form überein, wie ich sie oben für die Vögel beschrieben habe. Es liegt nun nahe, zu vermuten, dass bei den Fischen die Verhältnisse wie bei den Vögeln liegen, dass auch bei ihnen alle Blutkörperchen sich nach den Enden der grossen Achse zuspitzen und diese Form bei den verschiedenen Arten verschieden gut sichtbar ist. In der Tat gelang es mir schon bei den ersten Untersuchungen, auch die spitzen Formen bei Lota vulgaris und Leuciscus rutilus zu erhalten. Bei Lota waren etwa 90 % aller Blutkörperchen ausgeprägt spitz. Bei Leuciscus etwa 50 %. Beim Hecht sieht man etwa 75 % spitz. Wie bei den Vögeln tritt eine allmähliche Abrundung der spitzen Enden ein, die sich jedoch hier langsamer vollzieht. Dagegen gelang es mir nicht, bei Tinca vulgaris auch nur ein einziges spitzes Blutkörperchen zu sehen. Ich möchte aus diesem Grunde und auch darum, weil ich von den Fischen zu wenig Arten untersucht habe, nicht behaupten, dass alle Fische spitze Blutkörperchen haben. Bei den Fischen entnahm ich das Blut stets dem Herzen.

Die Grösse der Erythrozyten.

Unmittelbar an die Formbeobachtung schloss ich die Messung an. Ich mass mit dem Mikrometerokular I Leitz und $^1/_{12}$ Ölim-

mersion Leitz bei einer Tubuslänge von 167 mm. Hierbei hatte ein Teilstrich des Okulars die Länge von $^1/_{800}$ mm, was ich durch Messen der Seite eines Quadrates des Thoma-Zeiss'schen Zählapparates feststellte: 40 Teilstriche des Okulars waren gleich $^1/_{20}$ mm, der Seite eines solchen Quadrates.

Die Grösse der Blutkörperchen schwankt selbst bei demselben Individuum beträchtlich. Die grössten Differenzen fand ich beim Helmkasuar; das Maximum betrug 22,5 : 10 μ, das Minimum 14 : 7,5 μ. Bei Rhea americana waren die Grenzwerte 20 : 8 μ und 11 : 7 μ. Wenn man also die Grössen der Blutkörperchen der verschiedenen Vögel untereinander vergleichen will, ist man gezwungen, für jeden Vogel einen mittleren Wert aufzusuchen. Ich verfuhr dazu folgendermassen: In einem Gesichtsfelde verglich ich durch Messung die Grössen der Blutkörperchen untereinander und notierte die Maße derjenigen Grösse, welche die häufigste und kleiner als das grösste Blutkörperchen war. Dies wiederholte ich für mehrere Gesichtsfelder und zog aus den erhaltenen Werten das Mittel. Der so erhaltene Wert ist nie etwa das arithmetische Mittel zwischen dem Maximum und dem Minimum. Die kleinsten Grössen kommen nur in sehr geringer Anzahl vor. Ferner muss man bedenken, dass ein grosses vielleicht mehrere kleine Blutkörperchen aufwiegt. Die beschriebene Methode hat leider den Nachteil, dass die Bestimmung des Mittelwertes zu sehr dem subjektiven Ermessen anheim gestellt ist, immerhin gibt sie meiner Meinung nach richtigere Resultate, als wenn man aus möglichst vielen beliebig vorgenommenen Messungen von Blutkörperchen im Gesichtsfeld das Mittel zieht. Vor allem fällt die Feststellung des Mittelwertes bei solchen Vögeln schwer, bei denen beträchtliche Grössenschwankungen in den Blutkörperchen vorkommen, wie bei den bereits genannten. Sind die Blutkörperchen in ihrer Grösse nicht so sehr verschieden, was bei den meisten Vögeln der Fall ist, dann ist die Mittelwertbestimmung bis auf 0,5 μ exakt möglich. Freilich wäre es häufig erwünscht, dass man noch eine genauere Bestimmung vornehmen könnte, denn nicht selten handelt es sich bei den verschiedenen Vögeln nur um Unterschiede, die kleiner sind als 0,5 μ.

Ich lasse nun zunächst die Tabelle (Seite 412 und 413) der ermittelten Grössen folgen, um daran meine Auseinandersetzungen anzuknüpfen.

Tabelle zu dem Kapitel: Die Grösse der Blutkörperchen.

	Mittelwert in μ	Maximum in μ	Minimum in μ	Körper-gewicht	Messungen anderer Autoren
Struthiomorphae.					
Casuarius galeatus *Bonn*	20 : 10—18 : 9	22,5 : 10	14 : 7,5	36 kg	17:9 G
Rhea americana L	17,5 : 9 r	20 : 9	12,5 : 7	11¾ kg	13,5 : 8,3 „
Struthio camelus L	18 : 9 r	19 : 10	15 : 8	—	15,1 : 8,4 „ 14,3 : 9,2 H
Tinamiformes.					
Rhynchotus rufescens *Temm*	16,25 : 6,25 sp	18 : 7	9 : 6,25	910 g	14,5 : 5,5 G
Galliformes.					
Corturnix corturnix L	11,25 : 6,25 r	12,5 : 7	7,5 : 5,25	95 g	
Zwerghahn	14 : 7 r	—	—	400 g	
Negerhahn	14 : 7 r	15 : 6,5	11,5 : 5,5	1550 g	12,1 : 7,2 G 12,1 : 7,3 W
Langshanhahn	14 : 7 r	15,5 : 6,5	11,5 : 5,5	4500 g	
Numida meleagris L	15 : 7 r	16 : 7,5	10 : 5	1500 g	12,3 : 7,8 G
Pavo cristatus L	16 : 7,5 r	17,5 : 7,5	14 : 5,5	4000 g	14 : 7 G
Weibchen					
Meleagris gallopavo L	15,5 : 7 r	16 : 7	11 : 6,25	4500 g	12,5 : 7 G
Weibchen					
Meleagris gallopavo L	15,5 : 7,5 r	16 : 8	9 : 7	12500 g	
Männchen					
Columbiformes.					
Peristera afra L	12,5 : 7 r	14,5 : 7	10,5 : 7	70 g	
Turtur douraca *Hodgs*	13 : 7 r	15 : 7	9 : 5,5	150 g	12,6 : 7,5 G
Columba livia L	14 : 7 r	15 : 7,5	11,25 : 6,5	400 g	14,7 : 6,5 W
Römertaube	14 : 7 r	15 : 7,5	12 : 7	810 g	
Lariformes.					
Larus ridibundus L	15 : 7,5 r	17,5 : 7,5	12,5 : 6,5	280 g	12,2 : 6,4 G
Larus fuscus L	15 : 7,5 r	—	14 : 9	775 g	
Larus marinus L	15 : 7,5 r	17,5 : 7,5	11 : 7,5	1500 g	
Gralliformes.					
a) Rallidae.					
Ortygometra porzana L	14 : 7 r	15 : 7	11 : 7	85 g	
Gallinula chloropus L	15 : 7,5 r	16 : 7,5	11 : 7	275 g	12,3 : 6,6 G
Porphyrio poliocephalus *Lath*	16 : 7,5 r	20 : 8	11 : 7	465 g	
b) Scolopacidae.					
Tringa canutus L	15 : 6,25 r	17 : 6,25	14,5 : 5	115 g	
Limosa lapponica L	15 : 7 sp	16 : 7	11 : 6,25	230 g	

Tabelle zu dem Kapitel: Die Grösse der Blutkörperchen.

	Mittelwert in μ	Maximum in μ	Minimum in μ	Körpergewicht	Messungen anderer Autoren
c) Charadriidae.					
Charadrius dubius *Scop*	15 : 6,25 sp	—	—	55 g	
Vanellus cayennensis *Gm*	15,5 : 7 sp	16 : 7,5	12,5 : 6.25	295 g	cristatus M W. 12,8:7,7 G
Haematopus leucopus *Garn*	15,5 : 7 sp	16 : 8,5	13 : 6.25	665 g	ostralegus L 13,6:6,4 G
Anseriformes.					
Nettion crecca L	14,5 : 6,25 r	16,5 : 6,25	11,5 : 5,25	230 g	
Anas superciliosa *Gm*	14,5 : 7 r	15 : 7,5	11 : 6	1150 g	Ente 12,9 : 8 W
Fuligula marila L	14,5 : 7 r	15 : 7,5	10 : 7,5	1450 g	
Choristopus melanoleucus *Less*	16 : 7,5 r	18.5 : 7,5	14 : 5,5	2625 g	
Cygnus olor Gm Weibchen	16 : 7.5 r	17,5 : 7,5	14 : 5,5	8500 g	
Ardeidae.					
Ardetta minuta L	14,5 : 7 r	15 : 7,5	11 : 5,5	145 g	12,8:6,6 G
Ardetta erythromelas *Vieill*	15 : 8 r	16 : 8	14 : 8	500 g	
Ardea cocoi *F. Héron*	16 : 7,5 r	17,5 : 8	12,5 : 7,5	2000 g	cineria L 13,3 : 7,4 G 13,6 : 8,7 H
Falconiformes.					
Cerchneis sparverioides *Vig*	12,5 : 7 r	16 : 6,5	11 : 5	135 g	
Tinnunculus tin. L	13 : 7,5 r	16 : 7,5	10 : 6,25	280 g	13,6:7,1 G
Buteo vulgaris *Bcht*	15,5 : 7,5 sp	17,5 : 7,5	10 : 7,5	1500 g	13,7:6,8 G
Aquila chrysaëtus L	15,5 : 7,5 r	17,5 : 8	11,5 : 6,25	4600 g	14,1:6,9 G
Strigiformes.					
Asio scops L	14,5 : 7 r	16 : 7,5	11 : 5	155 g	
Syrnium aluco L	15 : 7,5 r	17,5 : 8	10 : 6,25	475 g	13,2:6,6 G
Bubo bubo L	16 : 7,5 r	17 : 8	12,5 : 7,5	2800 g	
Psittaciformes.					
Melopsittacus undulatus *Shaw*	12,5 : 5,5 r	14 : 6,25	9 : 5,25	30 g	
Passeriformes.					
Habropyga subflava *Vieill*	11 : 6,25 r	14 : 6,25	7,5 : 4	10 g	
Passer montanus L	12.5 : 6.25 r	13 : 7	10 : 5	30 g	11,9:6,8 W
Merula merula L	14 : 5,5 sp	15 : 6,25	14 : 4	75 g	12,1:6 G
Corvus corax L	15 : 6,25 sp	16 : 6,25	11 : 6,25	1500 g	12 : 6,4 G

Ein r beim Mittelwert bedeutet, die Blutkörperchen wurden abgerundet gemessen; ein sp, sie wurden noch im spitzen Zustand gemessen. G = Messung von Gulliver G; H = Messung nach Hayem; W = Messung nach Welcker.

Tabelle.

Wie aus der Tabelle hervorgeht, wurde von jedem Vogel auf die obenbeschriebene Weise der Mittelwert bestimmt, das Maximum und Minimum gemessen und jeder Vogel zur Bestimmung seiner Körpergrösse gewogen.

Mit dem Maximum und Minimum als rein objektiven Messungen, bei denen jeder subjektive Faktor ausgeschaltet ist, ist nicht nur der Spielraum festgestellt, innerhalb dessen die Grössen der Blutkörperchen variieren, vor allem ist damit auch eine Kontrolle des Mittelwertes gegeben. Ferner zeigen beide, dass das Verhältnis der grossen und kleinen Achse bei den verschiedenen Blutkörperchen eines Vogels nicht konstant ist. Besonders grosse Schwankungen zeigen in dieser Beziehung solche Vögel, bei denen sich die Blutkörperchen schnell und stark abrunden, wo also nicht die richtigen Verhältnisse zutage treten. So fand ich z. B. bei Bubo bubo die Werte 9 μ kreisrund, 12,5 : 7,5 μ; 16 : 7,5; 15 : 8 μ; 17,5 : 8 μ; 17,5 : 9 μ. Bei Vögeln, deren Blutkörper noch beim Messen spitz bleiben, kann man jedoch erkennen, dass das Verhältnis bei grösseren Blutkörperchen zugunsten der grossen Achse verschoben wird. Ein gutes Beispiel ist Corvus corax; die Werte waren 11 : 6 μ; 12,5 : 6 μ; 14 : 6,5 μ; 15 : 6 μ; 16 : 6 μ. Die kleine Achse ändert sich wenig, während die grosse stets zunimmt. Der Grund für diese geringe Änderung der kleinen Achse mag folgender sein: Die Blutkörper passieren die Arterienkapillaren stets so, dass die grosse Achse longitudinal gestellt ist und füllen dabei das Lumen ganz aus. Wenn für sie also die Möglichkeit eines Passierens der Arterienkapillaren erhalten bleiben soll, so darf sich die Änderung der kleinen Achse nur in engen Grenzen vollziehen.

Ist schon das Verhältnis der grossen und kleinen Achse bei einem Vogel nicht konstant, so kann es nicht wundernehmen, dass es bei den verschiedenen Vögeln ein äusserst schwankendes ist, selbst wenn man sich nur auf diejenigen bezieht, deren Blutkörper noch während der Messung spitz bleiben, wo es also noch nicht durch die Reagentien verändert ist. Merula merula 14 : 5,5 = 2,54 μ; Corvus corax 15 : 6,25 = 2,4; Haematopus ostralegus 15,5 : 7 = 2,22 μ; Limosa lapponica 15 : 7 = 2,14 μ. Bei Blutkörperchen, die schon abgerundet gemessen sind, nimmt das Verhältnis zugunsten der kleinen Achse zu.

Die verschiedene Messung im spitzen oder runden Zustande bereitet auch bei der Grössenvergleichung der einzelnen Mittelwerte Schwierigkeiten. Es ist ausgeschlossen, dass beispielsweise ein Mittelwert von 15:7 μ spitz gemessen etwa einem solchen von 15:7 μ rund gemessen gleich ist, aber es ist auch nicht entscheidbar, welchen Zuwachs die kleine Achse bei einer bestimmten Verkürzung der grossen Achse erfährt. Ich versuchte, um eine exakte Grössenvergleichung vornehmen zu können, die Grössenbestimmung der Blutkörper nur von einer messbaren Ausdehnung abhängig zu machen. Ich liess Blutkörperchen in 0,2% NaCl-Lösung zu Kugeln aufschwellen, um nach Messung des Durchmessers und nach Abzug des nach den osmotischen Gesetzen in die Zelle eingedrungenen Wassers eine Volumenberechnung vorzunehmen. Aber abgesehen davon, dass der weitaus grösste Teil der Blutkörperchen zerplatzte, ich also zur Mittelwertbestimmung nicht die genügende Anzahl von Grössen zur Verfügung hatte, sah ich vor allen Dingen keine Möglichkeit, zu entscheiden, wann die Blutkörper voll zur Kugel aufgeschwollen waren; sowohl in 0,25% NaCl-Lösung, wie in 0,2% und 0,15% erschienen die Blutkörperchen nach 15—20 Minuten im Mikroskop als Kugeln, was den Gesetzen des osmotischen Druckes widerspricht.

Auch eine andere Eigenschaft der roten Blutkörperchen, sich bei längerem Stehen in isotonen Kochsalzlösungen zu kreisrunden Scheiben abzurunden, versuchte ich mir in dieser Beziehung zunutze zu machen. Wenn es auch gelingt, namentlich bei sich schnell abrundenden Formen, das Phänomen zu erhalten, so musste ich jedoch auch hier verzichten, eine exakte Vergleichung zu ermöglichen, da alle spitzen Formen und viele runde nach einiger Zeit so stark lädiert erscheinen, dass eine richtige Messung nicht mehr möglich ist.

Ich kann daher nur eine angenäherte Grössenvergleichung in meinen Betrachtungen vornehmen.

Es tritt jedoch auch bei einer solchen eine Regel deutlich hervor:

In allen systematisch einheitlichen Familien hat der grössere Vogel die grösseren Blutkörperchen.

Diese Regel zeigen deutlich die Columbidae, Rallidae, Scolopacidae, Charadriidae, Anatidae, Ardeidae, Falconidae, Striges.

Passeriformes. Freilich sind in den verschiedenen Familien die Körpergrössenunterschiede, die auch einen messbaren Unterschied im Mittelwert hervorrufen, recht verschieden. Bei den Rallen ruft schon ein Unterschied von etwa 200 g ein erhebliches Wachsen des Mittelwertes hervor, während bei den Enten Cygnus olor, der über dreimal so schwer ist, wie Choristopus melanoleucus, den gleichen Mittelwert wie dieser hat. Es braucht also ein grösserer Gewichtsunterschied noch keine Differenz im Mittelwert hervorzurufen, jedoch hat nie der grössere Vogel einer Familie kleinere Blutkörperchen als ein kleinerer der gleichen Familie.

Von dieser wichtigen Regel findet, wie die Tabelle zeigt, eine Ausnahme bei den Ratitae und Phasianidae statt. Obwohl Casuarius erheblich kleiner ist als Struthio, hat er doch einen grösseren Mittelwert (19 : 9,5 und 18 : 9 μ). Man hat jedoch schon seit längerer Zeit als feststehend angenommen, dass wir in den drei untersuchten Formen nicht nahverwandte Vertreter einer grossen Gruppe vor uns haben, sondern dass es sich bei ihnen nur um Konvergenzerscheinungen handelt. Ich möchte daher die Tatsache, dass in dieser Gruppe das Wachsen des Mittelwertes gegen die abgeleitete Regel stattfindet, eher als Beweis jener Meinung gelten, als sie gegen die Regel sprechen lassen. Einer merkwürdigen Tatsache begegnen wir bei den Phasianidae. Die drei untersuchten Hühner haben trotz grosser Körperunterschiede (400 g: 1550 g: 4500 g) gleichgrossen Mittelwert: Putermännchen und -weibchen haben kleinere Blutkörperchen als die Pfauhenne, obgleich die Gewichte nach der abgeleiteten Regel ganz andere Ergebnisse forderten. Ich glaube nicht fehl zu gehen, wenn ich diese Abweichungen, mindestens bei echten Hühnern als ein Ergebnis der Rassenzucht betrachte. Die schnelle Heranzüchtung grosser Formen aus kleinen hat noch kein Wachsen der Blutkörperchen hervorrufen können. Bei dieser Erklärung müsste die Stammform des Puters nur etwa ebenso gross sein wie Pavo, und bei der Aufstellung der Stammform der Hühner kämen nur solche Spezies in Betracht, die mit nahverwandten wildlebenden Formen der Grössenregel gehorchten. Eine vergleichende Untersuchung, die ich nach diesem Urteil über die Rassenzucht an Tauben vorgenommen habe, hat mich in meiner Meinung bestärkt. Wieder hat hier eine durch die

Zucht schnell an Körpergewicht vergrösserte Form, die Römertaube, den gleichen Mittelwert wie Columba livia, obgleich sie über doppelt so gross ist, und diese Differenz bei solchen Gewichten liegt, wo in allen anderen Familien sicher ein messbarer Unterschied aufgetreten wäre. Freilich zeigen auch die Möven die Eigentümlichkeit, dass bei grösseren Gewichtsunterschieden keine Änderung des Mittelwertes eintritt. Es ist mir jedoch nicht möglich gewesen, hierfür einen Grund aufzufinden.

Ein Vergleich der Durchschnittsgrössen der Blutkörperchen der einzelnen Familien oder exakter, Vergleichungen der Mittelwerte gleichgrosser Vögel aus verschiedenen Familien, zeigt, dass diese recht verschieden sind. Jedoch lässt sich wohl kaum ein Prinzip aufstellen, das allgemein diese Verschiedenheiten in sich begreift. Bei einer Vergleichung der Rallidae, Striges, Ardeidae einerseits und der Columbidae, Falconidae, Passeres andererseits scheint ein Einfluss der Lebensweise unverkennbar. Die erste Gruppe weist bei einer wenig körperliche Arbeit erfordernden Lebensweise verhältnismässig grosse Mittelwerte auf, während die zweite als gute Flieger, die durch ihre Bewegungsart hohe Arbeit zu leisten gezwungen sind, weit kleinere Blutkörper hat. So hat Ortygometra porzana (15 : 6,25 μ) grössere Blutkörperchen als die etwa gleichgrosse Peristera afra (12,5 : 7 μ) und Merula merula (14 : 5,5 μ) und auch noch grössere als der um 50 g schwerere Cerchneis sparverioides (12,5 : 7 μ); das Gleiche gilt von Ardetta minuta (14,5 : 7 μ) und Asio scops (14,5 : 7 μ) einerseits und Turtur douraca (12,5 : 7 μ) andererseits. Nicht minder auffällig sind die Unterschiede zwischen den etwa gleichgrossen Gallinula chloropus (15 : 7,5 μ) und Tinnunculus tin. (13 : 7,5 μ), zwischen Syrnium aluco (15 : 7,5 μ) und Columba livia (14 : 7 μ) und endlich zwischen Ardea cocoi (16 : 7,5 μ) und Bubo bubo (16 : 7,5 μ) einerseits und dem bedeutend schwereren Aquila chrysaetus (15,5 : 7,5 μ) andererseits. Alle Vergleichungen zeigen deutlich, dass die wenig fliegenden Formen weit grössere Blutkörper haben als die guten Flieger. Man könnte diese Tatsache durch das Zusammenwirken zweier Faktoren erklären. Die guten Flieger erreichen durch die kleineren Blutkörper einen lebhafteren Gasaustausch; ferner wird durch den schnelleren Blutkörperchenverbrauch bei der viel Arbeit erfordernden Lebensweise den Erythrozyten die Möglichkeit genommen, zu grossen Formen heranzuwachsen.

Diesem durch die Vergleichung obiger Gruppen gewonnenen Resultat widersprechen vor allem die Befunde bei den Hühnern. Diese haben trotz ihrer bodenständigen Lebensweise auffallend kleine Blutkörperchen. Die etwa 9mal so schwere Wachtel hat den gleichen Mittelwert (11,25 : 6,25 μ) wie Habropyga subflava (11 : 6,25 μ) und mit Ausnahme von Pavo cristatus weisen alle untersuchten Vertreter dieser Familie, z. B. den Falken gegenüber, kleinere Blutkörper auf als sie nach ihrer Körpergrösse und der oben abgeleiteten Regel haben dürften. Wenn auch diese Befunde durch die Deutung, die ich über Einwirkung der Zucht gegeben habe, geändert werden, so kommen doch noch den Hühnern verhältnismässig kleine Blutkörper zu.

Eine eigentümliche Stellung zu der gefolgerten Einwirkung der Lebensweise nehmen die Laridae auf Grund ihrer gleichen Mittelwerte ein. Während sich Larus marinus dem Prinzip noch recht gut fügt, passt Larus fucus wenig und Larus ridibundus gar nicht hinein.

Die Charadriidae und Anatidae, die mit ihrer Lebensweise zwischen den beiden oben aufgestellten Gruppen in der Mitte stehen, fügen sich dem abgeleiteten Prinzip sehr gut.

Bevor ich in meinen Darstellungen fortfahre, möchte ich nicht versäumen, meine Messungen mit denen anderer Autoren zu vergleichen. Sehr umfangreiche Messungen sind von Gulliver (1845) angestellt worden. Seine Zahlen, die ich in der Tabelle angeführt habe, sind durchweg bedeutend kleiner als die meinigen. Da Gulliver nicht die Art und Weise angibt, wie er einen Mittelwert zwischen den verschieden grossen Blutkörperchen des Vogels zieht, bin ich ausserstande, über die vorliegenden Differenzen eine Erklärung zu geben. Auch die beiden nach Hayem angegebenen Werte sind kleiner als meine. Anders steht es mit denen Welckers. Mit Ausnahme des für Gallus dom., den er wohl von Gulliver übernommen hat, was durch die zu genaue Übereinstimmung der Zahl möglich erscheint, lassen sich seine Messungen sehr gut mit meinen in Einklang bringen. Die Blutkörperchen der Taube hat Welcker in einem weniger abgerundeten Stadium wie ich gemessen, die grosse Achse ist etwas grösser, die kleine um entsprechendes kleiner. Passer montanus und die Ente, nach meiner Schätzung von der Grösse von Anas superciliosa, habe ich in weniger abgerundetem Zustand gemessen.

Die Anzahl der roten Blutkörperchen.

Die Anzahl der roten Blutkörperchen, welche die verschiedenen Vögel in einem cmm Blut besitzen, ist ausserordentlich verschieden. Ich konnte bei meinen Zählungen ein Minimum von 1 715 000 und ein Maximum von 5 400 000 feststellen. Soviel ich weiss, sind bisher keine Untersuchungen vorgenommen worden, um diese Differenzen in der Zahl, die ihre Gründe haben müssen, aufzuklären. Ich möchte nun im folgenden Abschnitt den Versuch unternehmen, die Faktoren zu skizzieren, die in der Hauptsache diese Unterschiede bedingen.

Man wird nun gerade in Hinsicht solcher Untersuchungen gegen das von mir verwandte Material Bedenken erheben können. Die Gefangenschaft schadet den Tieren, vor allem Vögeln: es werden bei den Untersuchungen nicht die natürlichen Verhältnisse zutage treten. Allein ich konnte mich im Laufe der Untersuchungen, namentlich auch durch Vergleiche mit freilebenden Formen, was ich an geeigneten Stellen ausführen werde, davon überzeugen, dass sich das Vogelmaterial eines zoologischen Gartens weit besser als frisch aus der Natur genommenes eignet, wenn man nur vorsichtig genug bei seiner Auswahl verfährt, d. h. zunächst sich an solche Familien hält, die die Gefangenschaft gut vertragen, und dann stets nur solche Exemplare nimmt, die sicher durchaus gesund sind. Die Nachteile einer Gefangenschaft werden auch dadurch verringert, dass man sich bemüht, die Vögel möglichst ihrer Lebensweise entsprechend gefangen zu halten, und gerade in dieser Hinsicht ist das Material des Berliner Zoologischen Gartens ein sehr günstiges, da bei den reichen Mitteln, die zur Verfügung stehen, und der grossen Sorgfalt, die darauf verwandt wird, zum Teil Bedingungen geschaffen werden, die einem Naturleben sehr nahe kommen. Den durch die Gefangenschaft hervorgerufenen Nachteilen stehen unleugbar grosse Vorteile gegenüber. Es werden viele Faktoren ausgeschaltet, die in der Natur auf die Zahl einwirken und die Grundregeln verschleiern würden. Die Tiere halten sich alle am selben Ort auf, die Temperatur, die Luftdichte sind dieselben, kurz Klima- und Ortsunterschiede scheiden als zu beachtende Faktoren aus. Ferner haben alle Vögel eine gleich gute und reichliche Ernährung; da ich mich durch Experimente von dem grossen Einfluss dieses Faktors überzeugen konnte (ich werde es an den geeigneten

Stellen näher ausführen) muss ich gerade dies als den grössten Vorteil der Gefangenhaltung dem Freileben gegenüber bezeichnen.

In diesen bisherigen Überlegungen werde ich durch Untersuchungen von Fatham an Haselhühnern bestärkt. Er hat Zählungen an 50 Individuen dieser Art vorgenommen und ein Minimum von 3 600 000 und ein Maximum von 5 800 000 festgestellt, ein Unterschied, wie ich ihn nie bei meinen ganzen Untersuchungen vorfand, und der es von vornherein als unmöglich erscheinen lässt, Regeln, welche die Zahl der Blutkörperchen beherrschen, aufzufinden. Freilich scheint mir hier eine andere Erklärung als die Einwirkung nicht kontrollierbarer Faktoren in der Natur möglich. Fatham gibt an, dass er Untersuchungen nur an zwölf lebenden Tieren vorgenommen habe, die übrigen waren frisch getötet; die Todesart gibt er nicht an. Nun ist man, wie ich glaube, nur dann gezwungen, Untersuchungen an getötetem Material vorzunehmen, wenn man sich an geschossene Tiere hält. Sollte dies der Fall gewesen sein, so dürften die an frisch getöteten Tieren vorgenommenen Resultate keine Gültigkeit haben. Es wird nämlich bei Blutverlusten nach kurzer Zeit dem Blut aus allen Organen Flüssigkeit zugeführt, so dass das Blutbild wesentlich geändert wird. Ich hatte selbst Gelegenheit, mich hiervon an einer flügellahm geschossenen Columba palumbus L. zu überzeugen, die ich erst eine Stunde nach dem Schuss untersuchen konnte. Die Zahl der roten Blutkörper in 1 cmm betrug ungefähr nur die Hälfte der Zahl, die ich als Durchschnitt bei der Haustaube festgestellt hatte. Ich möchte mich also zunächst dahin aussprechen, dass die grosse von Fatham festgestellte Differenz mehr ihre Erklärung durch die Todesart als durch Eigentümlichkeit der Individuen findet.

Für meine Zählungen stand mir ein Thoma-Zeiss scher Zählapparat zur Verfügung. Als Verdünnungsflüssigkeit benutzte ich anfangs 0,65 % Na Cl-Lösung. Ich setzte jedoch später zu je 200 ccm dieser Lösung 100 ccm konzentrierten Glyzerins hinzu, um so fast das spezifische Gewicht des Blutes zu erreichen. Ich hatte nämlich bei meinen ersten Zählungen bemerkt, dass die Verteilung auf dem Zählnetz zu wünschen übrig liess. Die Zählungen an demselben Tier unterschieden sich nicht selten um 3—400 000. Ich musste dies dem Umstande zuschreiben, dass die Blutkörper in dem in die Zählkammer gebrachten Tropfen

schnell zu Boden sanken, so dass beim Auflegen des Deckglases die Verteilung im Tropfen schon nicht mehr gleichmässig war. Ich musste also der Zählflüssigkeit eine chemisch indifferente Flüssigkeit zusetzen, welche ein höheres spezifisches Gewicht als Wasser hatte und keine osmotischen Wirkungen ausübte. Glyzerin hat die geforderten Eigenschaften in vollstem Umfange. Erst später fand ich, dass wahrscheinlich aus dem gleichen Grunde in der Hayemschen Zählflüssigkeit 30 ccm Glyzerin in 100 ccm Flüssigkeit enthalten sind. Ich erreichte durch den Zusatz von Glyzerin auch das Gewünschte. Erst nach fünf Minuten waren die Blutkörper in der Zählkammer zu Boden gesunken und die Verteilung auf dem Zählnetz war meistens gut. Die grossen Differenzen bei Zählungen desselben Individuums blieben aus, manche unterschieden sich bei etwa 1500 gezählten Blutkörpern nur um zwei im Endresultat. Kamen aber grössere Differenzen vor, welche ich jedoch mehr auf in der Eile der Blutentnahme nicht bemerkte Fehler als auf technische Mängel zurückführen möchte, so wurden die Zählungen solange wiederholt, bis ich über die richtige Zahl nicht mehr im Zweifel sein konnte. Gewöhnlich wurden von jedem Vogel zwei Zählungen gemacht. Die Verdünnung wurde meist 100 fach genommen, die geringste Verdünnung, die mit Blutpipetten zu erzielen ist, um hierdurch die Zahl, mit der die gezählten Blutkörperchen zu multiplizieren sind, möglichst klein zu bekommen. Nur bei Vögeln, die 4 000 000 und mehr Blutkörper in 1 cmm hatten, wurde die Verdünnung 150 fach genommen. Das Blut zu Zählungen entnahm ich stets einer Armvene. Im übrigen hielt ich mich an die für die Zähltechnik allgemein gültigen Vorschriften.

Tabelle. (Seite 422 und 423.)

Die Tabelle unterscheidet sich von der früher aufgestellten dadurch, dass noch die Zahl der Blutkörper in 1 cmm und die Durchschnittsgewichte, die Dr. Heinroth durch lange Jahre gesammelt hat, hinzugefügt sind, letzteres um den Ernährungs- und Gesundheitszustand der untersuchten Individuen zu beurteilen. Mittelwert und Gewicht sind beibehalten, da sie für die Zahl von grosser Wichtigkeit sind.

Bei der Auswahl der Familien wurde vor allem darauf geachtet, dass sie verschiedene, in der Familie aber möglichst

Tabelle zu dem Kapitel: Die Anzahl der roten Blutkörperchen.

	Mittelwert in μ	Anzahl	Gewicht	Heinrothsche Gewichte und Gutacht. über die festgestellten Gewichte
Struthiomorphea.				
Casuarius galeatus *Bonn*	20 : 10—18 : 9	2 560 000		36 kg
Rhea americana L	17,5 : 9	2 010 000		$11^3/_4$ kg
Struthio camelus L	18 : 8	2 560 000		
Tinamiformes.				
Rhynchotus rufescens *Temm*	16,25 : 6,25	2 290 000	910 g	gut
Galliformes.				
Coturnix coturnix L	11,25 : 6,25	4 030 000	95 g	gut
Zwerghahn	14 : 7	3 316 000	400 g	
Negerhahn	14 : 7	3 322 000	1550 g	
Langshanhahn	14 : 7	3 376 000	4500 g	
Numida meleagris L	15 : 7	2 700 000	1500 g	
Pavo cristatus L	16 : 7,5	2 094 000	4000 g	fett 6500 g
Weibchen				Männchen
Meleagris gallopavo L	15,5 : 7	2 370 000	4500 g	
Weibchen				
Meleagris gallopavo L	15,5 : 7,5	2 240 000	12500 g	
Männchen				
Columbiformes.				
Peristera afra L	12,5 : 7	3 282 000	70 g	leidlich
Turtur douraca *Hodgs*	13 : 7	4 200 000	150 g	
Columba livia L	14 : 7	3 600 000	400 g	Durchschnitt
Lariformes.				
Larus ridibundus L	15 : 7,5	3 285 000	280 g	gut
Larus marinus L	15 : 7,5	3 360 000	1500 g	1500—1800 g
Gralliformes.				
a) Rallidae.				
Ortygometra porzana L	14 : 7	2 565 000	85 g	gut
Gallinula chloropus L	15 : 7,5	2 270 000	275 g	164—300 g
Porphyrio poliocephalus *Lath*	16 : 7,5	1 715 000	465 g	
b) Scolopacidae.				
Tringa canutus L	15 : 6,25	3 210 000	115 g	
Limosa lapponica L	15 : 7	3 390 000	230 g	gut

Tabelle zu dem Kapitel: Die Anzahl der roten Blutkörperchen.

	Mittelwert in μ	Anzahl	Gewicht	Heinrothsche Gewichte und Gutacht. über die festgestellten Gewichte
c) Charadriidae.				
Charadrius dubius *Scop*	15 : 6,25	3 500 000	55 g	38 g; also fett
Vanellus cayennensis *Gm*	15,5 : 7	2 920 000	295 g	
Haematopus leucopus *Garn*	15,5 : 7	2 870 000	665 g	ostralegus 600—650 g
Anseriformes.				
Nettion crecca L	14,5 : 6,25	3 140 000	230 g	330—375 g schlecht
Anas superciliosa *Gm* (Schwimmente)	14,5 : 7	2 800 000	1150 g	
Fuligula marila L (Tauchente)	14,5 : 7	2 675 000	1450 g	1350 Männchen frei
Choristopus melanoleucus *Less*	16 : 7,5	2 200 000	2625 g	
Cygnus olor L Weibchen	16 : 7,5	2 165 000	8500 g	Männchen 22—25 Pfund
Ardeidae.				
Ardetta minuta L	14,5 : 7	3 450 000	145 g	frei 250 g
Ardetta erythromelas *Vieill*	15 : 8	3 140 000	500 g	500—575 g
Ardea cocoi *F. Héron*	16 : 7,5	2 700 000	2000 g	1930 g fett
Falconiformes.				
Cerchneis sparverioides *Vig*	12,5 : 7	3 360 000	135 g	
Tinnunculus tin L	13 : 7,5	3 030 000	280 g	260 g Durchschnitt
Buteo vulgaris Bcht	15,5 : 7,5	2 700 000	1500 g	500—1840 g
Aquila chrysaëtus L	15,5 : 7,5	2 350 000	4600 g	Weibchen fett 4500 g
Strigiformes.				
Asio scops L	14,5 : 7	3 550 000	155 g	
Syrnium aluco L	15 : 7,5	2 320 000	475 g	
Bubo bubo L	16 : 7,5	2 100 000	2800 g	
Psittaciformes.				
Melopsittacus undulatus Shaw	12,5 : 5,5	4 300 000	30 g	Durchschnitt
Passeriformes.				
Habropyga subflava *Vieill*	11 : 6,25	5 400 000	10 g	"
Passer montanus L	12,5 : 6,25	5 200 000	30 g	"
Merula merula L	14 : 5,5	3 526 000	75 g	Durchschn 90 g fett 110
Corvus corax L	15 : 6,25	3 925 000	1500 g	gut

Die vierte Spalte enthält Gewichte, die mir Dr. Heinroth, praktisch wissenschaftlicher Leiter des Berliner Zool. Gartens, überliess, und die er durch Jahre gesammelt hat.

gleichartige Lebensweise hatten, dass sie systematisch einheitlich waren und ihre Gefangenhaltung im hiesigen Zoologischen Garten möglichst ihrer Lebensweise gleichkam. Aus jeder Ordnung wurde die charakteristischste Familie ausgewählt und mehr als eine Familie, wenn die obengenannten Gesichtspunkte es erforderlich machten. Von den vorhandenen Ordnungen sind nicht untersucht worden: Die Apterygiformes, Procellariformes, Pygodes und Pices, weil keine Vertreter hiervon vorhanden waren. Ferner nicht die Cypselimorphae: es ist mir trotz meiner Bemühungen nicht gelungen, eines Seglers habhaft zu werden, und die anderen Familien waren nur in so wertvollen Exemplaren vertreten, dass ich von einer Untersuchung absah. Von den Sphenisciformes und Steganopodes waren für meine Zwecke nicht genügend in der Grösse ausreichend verschiedene Exemplare vorhanden. Von den Tinamiformes konnte ich nur Rhynchotus rufescens untersuchen: Crypturus starb mir bei der Blutentnahme an Herzkrämpfen, und ich wollte mich nicht der Gefahr aussetzen, noch andere so teure Exemplare dieser Ordnung durch meine Untersuchungen zu töten, da auch sie schon infolge längerer Gefangenschaft an Herzschwäche litten. Von den gewählten Familien wurden drei Exemplare untersucht, eine kleine, eine mittlere und eine grössere Form. Nur in solchen Familien wurden mehr als drei Arten untersucht, wo eine Spezies durch eine abweichende Lebensweise etwas Neues zu zeigen versprach, oder zur Bestätigung eines bei der Familie aufgetauchten Gesichtspunktes die Untersuchung einer grösseren Anzahl nötig war.

Vergleicht man die in den einzelnen Familien erhaltenen Zahlen, so ergibt sich folgende, einfache Grundregel:

In jeder Familie, deren Arten eine Lebensweise haben, die annähernd die gleiche körperliche Arbeit erfordert, hat der Vogel, welcher die kleineren Blutkörperchen hat, die grössere Zahl.

Diese Regel zeigt sich deutlich bei den Phasianidae, Rallidae, Charadriidae, Anatidae, Ardeidae und Striges: von 45 untersuchten Vögeln verschaffen also 29 dieser Regel Geltung. So einfach und selbstverständlich sie ist, so gut ist sie geeignet, in die verworrenen Zahlen der roten Blutkörperchen bei den einzelnen Vögeln Licht zu bringen. Diese Regel muss zunächst feststehen, wenn man über andere Faktoren, die noch die Zahl beeinflussen,

ein richtiges Urteil gewinnen will. Kommen diese nicht in Betracht, so kann man auf Grund der Regel in folgender Art vorherbestimmen, wieviel Blutkörper der Vogel im cmm hat. Kennt man von zwei Arten einer Familie den Mittelwert und die Zahl, so kann man von einem dritten Vogel derselben Familie, von dem man den Mittelwert der Blutkörper kennt, die Zahl angenähert angeben, da diese zwischen den beiden obengenannten liegen muss, — näher der einen oder der anderen Zahl, je nachdem der Mittelwert sich mehr dem einen oder anderen nähert. Diese Vorherbestimmung nahm ich, nachdem ich die Regel erkannt hatte, bei meinen Untersuchungen stets vor, und es gelang mir in den meisten Fällen, die Zahlen bis auf die Hunderttausende genau zu bestimmen. Freilich muss stets untersucht werden, ob nicht andere Faktoren, deren Einwirkung ich später diskutieren will, Abweichung von der Regel erfordern. Aus der Regel ist auch ersichtlich, wie wichtig es ist, den wahren Mittelwert der Blutkörper eines Vogels zu kennen, denn schon ganz geringe Differenzen rufen eine beträchtliche Änderung in der Zahl hervor. So hat Columba livia bei einer um 1 μ grösseren Hauptsache des Mittelwertes 700 000 Blutkörper in 1 cmm weniger als Turtur douraca; zwischen Gallinula chloropus und Porphyrio poliocephalus ruft der gleiche Unterschied im Mittelwert eine Differenz von 550 000 in der Zahl hervor. Man kann umgekehrt nach der festgestellten Regel die Zahlen als objektive Daten dazu benutzen, die Mittelwerte auf ihre Genauigkeit zu prüfen. So zeigt z. B. der grosse Unterschied der Zahlen von Buteo vulgaris und Aquila chrysaëtus, dass der spitzgemessene Mittelwert (15,5 : 7,5 μ) von Buteo vulgaris kleiner als der rund gemessene (15,5 : 7,5 μ) von Aquila chrysaëtus ist; die Differenz zwischen den Zahlen von Meleagris gallopavo Männchen und Weibchen bestätigt, dass auch ein Unterschied im Mittelwert vorliegen muss, an dem man nach der Messung allein hätte zweifeln können: bei Ardetta erythromelas und Ardea cocoi zeigt die Zahlendifferenz, dass ein Mittelwert von 15 : 8 μ kleiner als ein solcher von 16 : 7,5 μ ist.

Ein Ergebnis der Regel wäre, dass Vögel mit gleichgrossem Mittelwert gleich viel Blutkörper im cmm haben müssen, wenn ihre Lebensweise nicht wesentlich voneinander verschieden ist. In der Tat ist dies der Fall, und das Stattfinden dieser Folgerung

ist ein guter Beweis, dass die Regel zu Recht besteht. Pavo cristatus, Choristopus melanoleucus, Cygnus olor, Bubo bubo haben den gleichen Mittelwert 16 : 7.5 μ und die gleiche Zahl 2 094 000; 2 200 000; 2 165 000; 2 100 000. Die geringen Differenzen zeigen auch gleichzeitig, auf welchen Unterschieden man Schlüsse aufbauen kann. Ferner haben Vanellus cayennensis und Haematopus leucopus gleichgrosse Blutkörper, ihre Zahlen unterscheiden sich nur um 50 000. Dasselbe gilt von Larus ridibundus und Larus marinus, der Unterschied beträgt nur 75 000. Die Zählungen von Ardea cocoi nahm ich an zwei verschiedenen Individuen vor und fand nur eine Differenz von 40 000. Die drei verschieden grossen Hühner haben bei gleichem Mittelwert von 14 : 7 μ fast genau gleiche Zahlen, — der grösste Unterschied beträgt nur 60 000.

Wie der Regel über die Grösse der Blutkörper, so widersprechen auch hier die Strausse der abgeleiteten Regel. Freilich kann ich bei ihnen für die Richtigkeit der Zahlen nicht bürgen. Ich konnte nämlich nur von Casuarius geleatus 2 Zählungen machen, da es 3 mal gelang ihn genügend festzuhalten. Bei den anderen ausserordentlich scheuen Tieren war dies nur 2 mal möglich, so dass ich für die angegebenen Zahlen keine Kontrollzählung anstellen konnte. Es ist sehr leicht möglich, dass ich bei der sehr schwierigen Blutentnahme nicht beachtete Fehler begangen habe.

Ein zweiter Faktor, der auf die Zahl der roten Blutkörper allgemein bestimmend einwirkt, ist die ständige körperliche Arbeit, die ein Vogel bei seiner Lebensweise zu leisten hat. Da die roten Blutkörper die Funktionen haben, den Sauerstoff aus der Luft zu entnehmen und den einzelnen Teilen des Körpers zwecks Verbrennung energiehaltiger Stoffe zuzuführen, wird man vermuten können, dass z. B. eine Lebensweise, die hohe energetische Leistungen fordert, eine Erhöhung der Zahl der roten Blutkörperchen im cmm zur Folge hat. Dem ist in der Tat so, wie ich durch meine Untersuchungen zeigen kann. Bei der Verfolgung dieses Gesichtspunktes in den Untersuchungen machen sich die Nachteile geltend, die einem Material von gefangenen Vögeln anhaften. Wie ich schon früher erwähnte, ist es ausgeschlossen, den Tieren in der Gefangenschaft die Lebensumstände zu verschaffen, die denen der Natur gleichkommen. Die Zahl der Familien, an denen man die Einwirkung der Lebensweise auf die

Zahl der roten Blutkörper zeigen kann, wird beschränkt; auch darf ich mich bei den Ausführungen über diesen Gesichtspunkt nicht auf die Lebensweise der Tiere in der Natur stützen, sondern muss die Gefangenhaltung im Zoologischen Garten zugrunde legen, denn die Einwirkung der Faktoren auf die Zahl macht sich schon in kurzer Zeit, einigen Wochen, geltend, wie aus Beispielen der Literatur hinlänglich bekannt ist. Ein sehr gutes Beispiel ist das von Viault berichtete; schon nach 14 Tagen Aufenthalt auf dem Chimborazzo konnte er bei sich und seinen Begleitern eine starke Vermehrung der roten Blutkörper von 5 auf 7 Millionen feststellen.

Von den durch mich untersuchten Familien stehen als gute Flieger den mehr am Boden lebenden oder weniger fliegenden Formen folgende fünf Familien gegenüber: Columbidae, Laridae, Falconidae, Scolopacidae und Passeres. Von diesen wurden Columba livia und Turtur douraca freifliegend gehalten, Peristera afra, Cerchneis spaverioides und Habropyga subflava in engen Käfigen, die Falken, mit Ausnahme von Aquila chrysaëtus, die Schnepfen und Corvus corax in grösseren Käfigen, die ihnen ein ausgiebiges Fliegen jedoch nicht gestatten, die Möven in einer grossen Volière, Merula merula und Passer montanus wurden im Freien gefangen. Schon an diesen verschieden gefangen gehaltenen Tieren lässt sich ein Einfluss der Lebensweise gut zeigen. Die Arten, denen durch die Gefangenschaft in engeren Käfigen die Möglichkeit einer ausgiebigen Bewegung genommen ist, zeigen durchweg geringere Zahlen. Peristera afra müsste eine grössere Zahl von Erythrozyten in cmm als Turtur douraca und Columba livia haben, da sie einen kleineren Mittelwert von 12,5:7 μ gegen 13:7 μ und 14:7 μ hat, nichtsdestoweniger übertrifft sie Turtur douraca um etwa 900000 und Columba livia um 300000; mit Cerchneis sparverioides, der den gleichen Mittelwert (12,5:7 μ) hat und genau so gefangen gehalten war, wie sie, hat sie annähernd die gleiche Zahl (3282000 und 3360000). Die Möven zeigen bei einer fast dem Naturleben gleichen Gefangenhaltung weit höhere Zahlen als Peristera afra, Cerchneis sparverioides und Tinnunculus tinnunculus, obgleich sie noch grössere Mittelwerte haben: mit den Schnepfen, die nur wenig kleinere Mittelwerte haben, haben sie gleiche Zahlen, so dass auch ihnen gegenüber sich noch gut der Einfluss der natürlichen Gefangenhaltung zeigt. Schliesslich hat der freilebende Passer

montanus bei grösserem Mittelwert (12,5 : 6,25 μ gegen 11 : 6,25 μ) eine nur wenig kleinere Zahl als Habropyga subflava (5 200 000 und 5 400 000).

Weit besser als bei der Vergleichung der guten Flieger untereinander zeigt sich die Einwirkung des Faktors bei einer Gegenüberstellung der einzelnen Familien mit ihrer Lebensweise, also Columbidae, Laridae, Falconidae, Passeres einerseits und der Phasianidae, Rallidae, Anatidae, Striges andererseits. Die erste Gruppe zeigt im allgemeinen weit höhere Zahlen als die zweite. Freilich muss man sich hier mehr als vorhin gegenwärtig halten, dass die zweite Gruppe grössere Mittelwerte, darum also auch schon kleinere Zahlen hat. Jedoch auch dann weisen die zuerst genannten Familien höhere Zahlen auf. Sehr auffällig ist der Unterschied zwischen den beiden Extremen der aufgestellten Gruppen, den Columbidae und Laridae gegen die Rallidae. Columba livia hat bei gleichem Mittelwert (14 : 7 μ) wie Ortygometra porzana etwa 1 000 000 mehr; desgleichen Larus ridibundus und Larus marinus (15 : 7,5 μ) im Vergleich zu Gallinula chloropus, die mit ihnen gleiche Norm hat. Auch die Vergleiche zwischen Columba livia (14 : 7 μ und 3 600 000) einerseits und Zwerghahn, Negerhahn, Langshan (14 : 7 μ und im Durchschnitt 3 350 000), Anas superciliosa (14,5 : 7 μ und 2 800 000) und Fuligula marila (14,5 : 7 μ und 2 675 000) andererseits, zwischen Coturnix coturnix (11,25 : 6,25 μ und 4 030 000) und Habropyga subflava (11 : 6,25 μ und 5 400 000), den Möven und Asio scops, Limosa lapponica und Numida geben ein gleiches Resultat. Die Charadriidae halten sowohl in der Lebensweise als auch in der Zahl zwischen den beiden Gruppen die Mitte. Wenn ich also auch die Einwirkung der Lebensweise nicht in so ausgiebiger Weise darlegen kann, wie ich dies bei der zuerst entwickelten Regel getan habe, weil ich für meine Untersuchungen nur gefangengehaltenes Material verwenden konnte, so dürfte es wohl nach den angeführten Beispielen keinem Zweifel unterliegen, dass die Lebensweise einen grossen Einfluss auf die Zahl der roten Blutkörper hat, den man kurz dahin angeben kann, dass eine Lebensweise, welche stets hohe Arbeitsleistungen erfordert, die Zahl im Vergleich zu anderen Lebensweisen erhöht. Freilich darf der Gegensatz in der Lebensweise nicht so gering sein, wenn eine Einwirkung auf die Zahl stattfinden soll. An die Atmungs-

tätigkeit von Fuligula marila, einer guten Tauchente, werden sicher höhere Anforderungen gestellt, als an die von Anas superciliosa; es zeigt sich in den Zahlen jedoch kein Unterschied. Fuligula marila hat bei einem wenig grösseren Mittelwert (jene Unterschiede, die, wie ich schon ausgeführt, mit Sicherheit nicht feststellbar sind), etwas weniger an Zahl.

Zum Schluss dieses Abschnittes möchte ich noch einige Ausführungen über den Einfluss von Ernährungszuständen auf die Zahl machen. Durch einige Beispiele bei meinen Untersuchungen wurde ich auf diesen Faktor aufmerksam und stellte dann, um darüber Sicherheit zu gewinnen, einige Experimente an. Die aus der Natur im Winter eingefangene Merula merula, welche erheblich weniger als das Durchschnittsgewicht einer Amsel wog, hatte trotz kleineren Mittelwerts weniger Blutkörper als Corvus corax. Die nur 145 g wiegende Ardetta minuta hatte bei gleichem Mittelwert weniger Blutkörper als Asio scops, obwohl die Reiher im Durchschnitt weit mehr Erythrozyten haben. Nettion crecca hat bei kleinerem Mittelwert (14,5 : 6,25 μ und 15 : 6,25 μ) eine kleinere Zahl (3 140 000 und 3 210 000) als die sicher auch schlecht ernährte Tringa canutus, und beide weniger Blutkörper als Charadrius dubius (3 500 000) im guten Ernährungszustand. Diese Beispiele legen nahe, hier den Einfluss der Ernährung zu vermuten. Um mir Sicherheit hierüber zu verschaffen, hielt ich eine Taube, welche die Zahl 3 608 000 hatte, 2 Wochen bei schmaler Kost und konnte sodann eine Abnahme auf 3 210 000 feststellen. Der Einfluss der Ernährung ist also sicher und ein ziemlich beträchtlicher. Die hohen Zahlen, welche die beiden Reiher, Ardetta erythromelas und Ardea cocoi zeigen, liessen sich gut durch die Einwirkung der guten Ernährung erklären, denn die Reiher vertragen die Gefangenschaft vorzüglich, und die von mir untersuchten Exemplare waren ausnehmend gesund.

Hauptsächlich wohl auf Grund der verschieden guten oder schlechten Ernährung würde sich ein aus der Natur genommenes Material schlecht für die ausgeführten Untersuchungen eignen, denn durch diesen Faktor würde die Grundregel verdeckt worden sein, welche für die Beurteilung aller anderen Faktoren wichtig ist. Mit Hilfe der beschriebenen Faktoren lassen sich alle die in den Zahlen der Liste auftretenden Unterschiede erklären, so dass hiermit für die von mir untersuchten Vögel eine Heranziehung

anderer Deutungen nicht mehr nötig ist. Freilich wird sich wohl bei Untersuchungen von freilebenden Formen die Zahl jener Faktoren noch vergrössern.

Wenn ich die Resultate des II. Teiles zusammenstelle, so ergibt sich folgendes:

1. Die Grösse der roten Blutkörperchen schwankt selbst bei einem Individuum. Bei Blutkörperchen, die während der Messung spitz bleiben, kann man erkennen, dass bei grösseren Blutkörperchen hauptsächlich die grosse Achse wächst; die kleine verändert sich wenig.

   Die Durchschnittsgrösse richtet sich in den systematisch einheitlichen Familien nach der Körpergrösse: Der grössere Vogel hat die grösseren Blutkörperchen.

   Die verschiedenen Familien haben verschieden grosse Blutkörperchen. Bei der Mehrzahl von ihnen lässt sich dieser Unterschied aus der Lebensweise erklären. Schnelle Heranzüchtung von Körpergrösse übt keinen Einfluss auf die Grösse der Blutkörperchen aus.

2. Für die Anzahl der roten Blutkörperchen gilt die Grundregel:

   In jeder Familie, deren Arten eine Lebensweise haben, die annähernd die gleiche körperliche Arbeit erfordert, hat der Vogel, welcher kleinere Blutkörperchen hat, die grössere Anzahl.

   Hieraus folgt: Vögel, welche gleichgrosse Blutkörperchen haben und annähernd die gleiche Lebensweise, haben gleiche Anzahl.

   Der Einfluss der Lebensweise ist dahin zu skizzieren, dass eine Lebensweise, welche ständig hohe Arbeitsleistungen bedingt, die Zahl der Blutkörperchen erhöht.

   Als dritter Faktor, der die Zahl beeinflusst, ist die Ernährung zu nennen. Eine gute Ernährung erhöht die Anzahl, eine schlechte vermindert sie. Der Einfluss dieses Faktors ist beträchtlich.

Literaturverzeichnis.

1. Dantschakoff, W.: Über die Entwicklung des Knochenmarks bei den Vögeln. Arch. f. mikr. Anat., Bd. 74, 1909.
2. Denys: Sur la structure de la moelle des os et la genèse du sang chez les oiseaux. La Cellule, Tome 4, 1887.
3. Gulliver, G.: On the size of the red corpuscles of the blood of the Vertebrata. Proc. of the Zool. Soc. London 1845.
4. Hansen, F, C. C.: Über Eisenhämatein. . . . . Zeitschr f. wissensch. Mikr., Bd. 22, 1905.
5. Hayem, G.: Du sang et de ses altérations anatomiques. Paris 1899.
6. Langer, K.: Über das Gefäßsystem der Röhrenknochen. Denkschr. d. k. Akad. d. Wissensch., Math.-Naturw. Klasse, XXXVI, Wien 1876.
7. Mayer, S.: Bemerkungen über die sogenannten Sternzellen der Leber und die Struktur der kapillaren Blutgefässe. Anat. Anz., Bd. 16, 1899.
8. Maximow, A.: Die embryonale Histogenese des Knochenmarks der Säuger. Arch. f. mikr. Anat., Bd. 76, H. 1.
9. Pfitzner, W.: Zur pathologischen Anatomie des Zellkerns. Virchows Arch., Bd. 103, 1886.
10. Schulze, F. E.: Zellmembran, Pellicula, Cuticula, Crusta. Anat. Anz. Bd. 12, Ergänzungsheft.
11. Van der Stricht: Nouvelles recherches sur la genèse des globules rouges. Arch. de biologie, Tome XII.
12. Weidenreich, F.: Die roten Blutkörperchen. Ergebn. d. Anat. u. Entwicklungsgesch., Bd. 13 und 14.
13. Derselbe: Die Entstehung der weissen Blutkörperchen im postfetalen Leben. Verh. d. anat. Ges., 18. Vers., Genf 1905.
14. Derselbe: Beiträge zur Kenntnis der granulierten Leukozyten. Arch. f. mikr. Anat., Bd. 72, 1908.

Weitere den Gegenstand der Arbeit betreffende Literatur siehe

15. Weidenreich, F. und 1. Dantschakoff, W.

Erklärung der Textfiguren.

Fig. 1. Arterien und Venen des Knochenmarks am Foramen nutritium. Breite 50 fach vergrössert; Länge 200 fach vergrössert. a und b sind die Arterien, welche die obere Hälfte des Markes mit Gefässen versorgen. c hat die gleiche Aufgabe für den unteren Teil. d und e und die sonst eingezeichneten Arterien haben nur für die unmittelbare Umgebung des For. nutr. Bedeutung und lösen sich schnell in die Kapillaren auf.

Fig. 2. Arterien und Venen des Knochenmarks am Foramen nutritium. Breite 50 fach vergrössert; Länge 100 fach vergrössert. Die Bezeichnung und Erklärung ist die gleiche wie in Fig. 1.

Fig. 3. Spitze Blutkörperchen aus dem Ausstrichpräparat des Blutes vom Huhn. Die in Klammern eingeschlossenen stammen aus einem Gesichtsfelde. Mit dem Zeichenapparat, $^1/_{12}$ Ölimmersion, Okular 3 bei 130 mm Tubuslänge gezeichnet. Zur Reproduktion auf die Hälfte verkleinert.

Erklärung der Abbildungen auf Tafel XV.

Fig. 1. Öffnung in der Wand einer Kapillarvene am Lymphknötchen. Gezeichnet mit dem Zeichenapparat bei $^1/_{12}$ Ölimmersion Leitz und Okular 3, Tubuslänge 160 mm. Vergr. etwa 1400. E = Erythrozyten; Ebl = Erythroblasten; Gr. L = Grosser Lymphozyt. Weitere Erklärung siehe S. 390.

Fig. 2. Photographische Aufnahme der spitzen roten Blutkörperchen von Corvus corax in eisgekühlter, 0,66 % Kochsalzlösung zwei Minuten nach der Blutentnahme. Vergr. 500 fach.

Fig. 3. Spitze Blutkörperchen von Vögeln.
a) Vanellus cayennensis;
b) Porphyrio poliocephalus;
c) Rhynchotus rufescens.
Vergr. 2000 fach. Handzeichnung.

Über die peripherische Schicht von Nervenzellen und Nervenfasern im Rückenmark höherer Wirbeltiere.

Von
Anton Nemiloff,
Assistenten am anat.-histol. Institut der Universität St. Petersburg.

Hierzu Tafel XVI und XVII und 3 Textfiguren.

I. Literarhistorische Übersicht.

Bekanntlich ist die Anwesenheit von Nervenzellen in der weissen Substanz des Rückenmarks schon von Benedikt Stilling in seinem Werke über die Medulla oblongata, Erlangen 1843, festgestellt worden, siehe das betreffende Zitat in der Abhandlung Waldeyers „Das Gorilla-Rückenmark". Abhandlungen der Königlich Preussischen Akademie der Wissenschaften vom Jahre 1888. Seit dieser Zeit sind derartige Befunde noch von verschiedenen Autoren mitgeteilt worden, so von Beisso 1873, Schiefferdecker u. a. Um diese in der weissen Substanz zerstreuten, mehr in der Tiefe derselben liegenden Nervenzellen handelt es sich jedoch in der nachstehenden Arbeit nicht, sondern um eine eigentümliche, bisher weniger genau bekanntgegebene Schicht des Rückenmarks, die dasselbe an seiner Peripherie umgibt und mehr oder minder zahlreiche Nervenzellen neben einem eigentümlichen Netz von Nervenfasern, markhaltigen und marklosen, aufweist. Diese peripheren Gruppen von Nervenzellen in den oberflächlichen Schichten der weissen Substanz hat wohl Gaskell im Jahre 1885 zuerst beschrieben, und zwar bei Reptilien. Dieselben Zellen wies dann Gadow 1887 am Rückenmark von Vögeln nach. Beide Arbeiten sind aber kaum bekannt geworden. In einer weiteren Arbeit vom Jahre 1888 nennt Gaskell diese Zellengruppen „Groups of motor ganglia" und bestimmt genau ihre Lage auf der Oberfläche der lateralen Partien des Rückenmarks von einigen Sauropsiden. Über den feineren Bau der Zellen und über die Ausbreitung ihrer Fortsätze wird jedoch nichts näheres erwähnt. Es folgen dann die Arbeiten von Conti 1888 über das Rückenmark des Menschen, bei dem er als erster am Ende der Lendenanschwellung eine oberflächliche Gruppe von Zellen gefunden hat. Contis Beobachtungen

bestätigten teilweise Sherrington, Hoche und Kölliker. Besonders gefördert wurde die Kenntnis dieser oberflächlichen Zellen im Jahre 1889 von Lachi beim Rückenmark der Vögel. Er bezeichnete hier die hauptsächlich an der Lendenanschwellung bei der Taube und beim Huhn gefundenen oberflächlichen lateralen Zellengruppen als „Lobi accessorii". Die Zellen werden von ihm weit genauer als von seinen Vorgängern beschrieben. Er unterscheidet an ihnen die Dendriten und den Achsenzylinderfortsatz und verfolgt diese Fortsätze weiter, als es bisher geschehen war. Im selben Jahre hat auch v. Lenhossék bei verschiedenen Säugetieren die Nervenzellen der weissen Substanz besprochen. Sherrington beschrieb 1890 bei Säugetieren Nervenzellengruppen in der subpialen Schicht, die möglicherweise den lateralen Nervenkernen bei Reptilien und Vögeln entsprachen. Sherringtons Beschreibung ist schon sehr ausführlich und durch zahlreiche gut ausgeführte Zeichnungen belegt. Ramón y Cajal und Brandis folgen dann mit weiteren genaueren Beschreibungen über die betreffenden Nervenzellen bei den Vögeln, sowie 1894 abermals v. Lenhossék. Letzterem gelang es festzustellen, dass bei Hühnerembryonen die Nervenfortsätze dieser oberflächlichen Zellen durch die vordere Kommissur ziehen, welcher Befund den Schluss gestattete, dass diese Zellen dem Typus der Kommissurenzellen angehörten. Da v. Lenhossék die Zellen nur bei Embryonen hatte nachweisen können, so spricht er sich zunächst nicht ganz bestimmt darüber aus, ob es sich um konstante Gebilde handele, was er jedoch später in der zweiten Auflage seiner Arbeit „Der feinere Bau des Nervensystems" bejaht.

In der Monographie von Sterzi über die Hirnhäute werden gleichfalls die oberflächlichen Zellengruppen im Lendenteil des Rückenmarks der Vögel erwähnt und als „Lobo accessorio" bezeichnet.

Es folgt dann im Jahre 1901 die Mitteilung von Kölliker über diese Zellen bei den Vögeln, die er bekanntlich als die „Hofmannschen Kerne" nach seinem Präparator Hofmann, der ihn zuerst auf dieselben aufmerksam gemacht hatte, benannte. Kölliker waren derzeit die vorhin erwähnten Arbeiten von Lachi, Lenhossék, Sterzi und Gadow nicht bekannt gewesen. Alsbald jedoch, im folgenden Jahre, berichtigt er die Sache in einer ausführlichen Monographie, der ein genaues

Literaturverzeichnis beigegeben ist und gibt nun auch die bisher eingehendste Beschreibung dieser oberflächlichen Zellengruppen bei Vögeln und Reptilien und geht auch auf die Verhältnisse beim Menschen ein. Ich will hier nur wegen des besonderen Interesses für die folgende Arbeit den Abschnitt der Monographie Köllikers genauer besprechen, der von diesen oberflächlichen Zellen des Rückenmarks beim Menschen handelt.

Schnittserien durch den Lumbosacralteil des Rückenmarks von einem Hingerichteten gaben Kölliker die Möglichkeit, festzustellen, dass in der weissen Substanz tatsächlich Nervenzellen, wie sie von Conti (6) und Hoche (14—16) beschrieben wurden, vorhanden sind. Diese Nervenzellen liegen in den oberflächlichen Abschnitten der weissen Substanz und sind entweder von Nervenfaserbündeln oder von einer Gliaschicht umgeben. Auf der Fig. 21 der Monographie bildet Kölliker einen Teil des linken ventralen Stranges des Rückenmarks vom Menschen ab; zwischen den Fasern dieses Stranges sind deutlich sechs Nervenzellen zu erkennen. Sie liegen oberflächlich, dennoch in einigem Abstande von der Pia. Kölliker nahm wahr, dass sie hauptsächlich in der Nähe der Austrittsstellen der motorischen Wurzeln liegen. Ihrem Aussehen nach gleichen sie durchaus nicht den multipolaren Zellen der Vorderhörner, sind rund oder birnförmig mit ein oder zwei Fortsätzen; multipolare Zellen hat Kölliker niemals gesehen, ebenso keine scharf ausgeprägte Kapsel um die Zellen. Den Verlauf der Fortsätze hat Kölliker nicht feststellen können, er konnte nur wahrnehmen, dass dieselben tangential zur Rückenmarksoberfläche sich erstrecken. Kölliker war durchaus nicht geneigt, diese Zellen für einen typischen Bestandteil des Rückenmarks zu halten, hauptsächlich, weil sie zu unregelmässig angeordnet sind. Nach ihm werden sie nur in bestimmten Rückenmarksgebieten angetroffen, sind jedoch auch hier regellos und in spärlichen Mengen angeordnet. Sie ähneln am meisten den Spinalganglienzellen und haben offenbar keinerlei Funktion. Kölliker ist der Ansicht, dass hier aller Wahrscheinlichkeit nach abgerückte Spinalganglienzellen vorliegen, welche atypisch gelegen sind und ihre Funktionsfähigkeit eingebüsst haben.

Kurze Zeit vor dem Erscheinen der Monographie Köllikers kam die unter Schapers Leitung entstandene Arbeit Berliners. Bereits bei zwölftägigen Hühnerembryonen treten nach ihm die grossen Kerne vollkommen deutlich hervor, ihre Zellen sollen vollkommen an die motorischen Zellen der Vorderhörner erinnern, ihnen jedoch an Grösse nachstehen. Sie sind in segmentaler Anordnung längs dem ganzen Rückenmark gelegen, oberflächlich dorsal vom Ligamentum denticulatum.

Es folgte dann im Jahre 1902 eine interessante Arbeit von G. Retzius (29) über das Rückenmark von Vögeln (Hühnerembryonen, junge Hühner und junge Tauben). Angeregt durch die Monographie von Kölliker beschloss Retzius vorwiegend nicht die Hofmannschen Kerne, sondern die oberflächlichen Zellen der weissen Substanz, auf die Kölliker aufmerksam gemacht hat, zu untersuchen. Retzius fertigte für seine Untersuchungen

tangentiale Oberflächenschnitte durch Rückenmarksstücke an und färbte sie mit Erythrosin-Toluidin; zum Studium der Fortsätze dieser Zellen behandelte er Rückenmarksstücke nach Golgi oder färbte sie mit Methylenblau. Retzius gebührt das Verdienst, für das Studium der betreffenden Zellen als erster die neueren Forschungsmethoden angewandt, und als erster genaue Angaben über den Charakter der Zellen und das Schicksal ihrer Fortsätze gemacht zu haben. Nach den Beobachtungen von G. Retzius (1902) ist in dem Lendenteil des Rückenmarks der Vögel ausser den Hofmannschen Kernen noch ein ganzes System von multipolaren Nervenzellen vorhanden, welche mit den Verzweigungen ihrer Dendriten die Oberfläche des Rückenmarks umspinnen, und zwar nicht nur in der lateralen Zone, sondern auch auf der ganzen ventralen Oberfläche. Retzius hielt es für höchst wahrscheinlich, dass diese Nervenelemente demselben System von Zellen angehören, wie die Hofmannschen Kerne. Golgipräparate lehrten, dass die Axone sowohl dieser ventralen Zellen als auch der Zellen der Hofmannschen Kerne durch die vordere Kommissur hindurchziehen.

Im Jahre 1903 untersuchte Streeter (35) das Rückenmark von Struthio camelus. Er bezeichnet die bereits makroskopisch wahrnehmbaren oberflächlichen Zellenlager als Nuclei marginales majores et minores. A. Banchi (1903) wies in demselben Jahre bei Emys europaea nach, dass die Vorderhirnwurzelzellen sich mit ihren Dendriten an der Bildung des oberflächlichen Plexus perimedullaris beteiligen.

Bei Säugetieren gelang es Dröseke (1903, 7) nur bei Chiropteren den Hofmannschen Kernen ähnliche Gebilde zu finden. Dröseke bemerkte, dass bei diesen das Seitenhorn die Neigung offenbart, in dorsolateraler Richtung Auswüchse durch den Seitenstrang zu bilden. Bei Pteropus erreichen diese Auswüchse, welche nicht selten Nervenzellen enthalten, fast die Peripherie des Rückenmarks; bei Vesperugo hebt sich, angefangen vom unteren Halsteil, ein Gebiet heraus, welches arm an markhaltigen Fasern ist, jedoch recht grosse Nervenzellen enthält. Diese eigenartigen peripheren Kerne ist Dröseke geneigt den „oberflächlichen Nervenkernen" der Vögel homolog zu setzen und ihnen motorische Funktion zuzusprechen.

Eine gleiche Ansicht über die Bedeutung „der oberflächlichen Nervenzellen" sprach auch Sterzi (1904, 34) aus, wobei er sich hauptsächlich auf die Befunde bei Reptilien (Schildkröten, Eidechsen und Schlangen) stützt.

Van Gehuchten und L. Boule (1908, 12) sprechen andererseits die Zellen der „oberflächlichen Nervenkerne" im Rückenmark der Vögel den Kommissurenzellen zu. Es gelang ihnen, festzustellen, dass die peripheren Zellgruppen einer ununterbrochenen Zellsäule angehören, welche sich im Zwischenraum zwischen zwei Wurzeln segmental verdickt. Die zugehörigen Neuriten verlaufen durch die vordere Kommissur in den entsprechenden Vorderseitenstrang und biegen in diesem in der Richtung nach oben ab. Die Axone aller extra- und perimedullären Zellen begeben sich auf die entgegengesetzte Seite. Sie sollen im ventralen Teil des Seitenstrangs im Gebiet der Zona marginalis cerebralwärts verlaufen und teilweise bereits im Rückenmark endigen, teilweise sogar ins Kleinhirn eindringen.

Aus der angeführten historischen Übersicht ist es ersichtlich, wie wenig bekannt noch die histologische Struktur der weissen Substanz des Rückenmarks der höheren Wirbeltiere ist. Bei Vögeln ist freilich die Anwesenheit von oberflächlichen Nervenkernen erwiesen und allgemein anerkannt, ihre Lage und ihr segmentaler Charakter ist bestimmt; jedoch sehr wenig bekannt ist der Charakter ihrer Zellen und das Schicksal der Zellenfortsätze. Noch weniger aufgeklärt ist in dieser Hinsicht das Rückenmark der Säugetiere. Die Arbeiten von Conti, Lenhossék, Sherrington, Hoche, Kölliker, Dröseke u. a. haben eigentlich nur die Tatsache des Vorhandenseins von oberflächlich gelegenen Zellen in der weissen Substanz festgestellt. Unaufgeklärt ist die Frage geblieben, ob diese Nervenzellen konstante Elemente sind oder ob sie nur ausnahmsweise, gleichsam als zufällige Elemente, angetroffen werden. Noch im Jahre 1906 schreibt Van Gehuchten in seinem vortrefflichen Buche: „Anatomie du système nerveux de l'homme", dass Nervenzellen überhaupt sich nicht an der Bildung der weissen Substanz beteiligen. Sie können hier bisweilen angetroffen werden, jedoch nur in seltenen Fällen, und stellen hier eine zufällige Erscheinung dar (S. 335).

Fast sämtliche Forscher, welche sich mit dieser Frage beschäftigt haben, halten die betreffenden Nervenzellen bei Säugetieren für inkonstante und zufällige Elemente der weissen Substanz. Hinsichtlich des Charakters dieser Zellen, des Schicksals ihrer Fortsätze, ihrer gegenseitigen Beziehungen und Anordnung, sowie über die Beziehungen dieser Zellen zu den „oberflächlichen Nervenkernen" des Rückenmarks von Vögeln ist so gut wie nichts bekannt.

II. Untersuchungsobjekte und Untersuchungsverfahren.

Zum Studium bediente ich mich des Rückenmarks verschiedener Vertreter der höheren Wirbeltiere, und zwar von Affen, Pferden, Katzen, Hunden, Kaninchen, Igel. Von Vögeln untersuchte ich vorwiegend das Rückenmark vom Kormoran (Phalaerocorax carbo), welche ich durch die Vermittlung der Zoologischen Station in Sebastopol erhielt. Ausser dem Kormoran standen mir noch einige andere Vögel, wie Enten, Mäusefalken und Tauben, zur Verfügung. Vorwiegend verwendete ich die Methylenblaufärbung in derselben Weise, wie ich sie für Nervenzellen und Nervenfasern früher gebraucht hatte. Nach Durchschneiden der Dura mater färbte ich entweder, ohne die Arachnoidea und die Pia mater zu entfernen, das Rückenmark in toto, oder

zerschnitt dasselbe entsprechend der Fissura mediana anterior in zwei Hälften, brachte jede derselben in eine Petrischale, feuchtete sie mit einer 1/8 % Methylenblaulösung an, liess sie einige Minuten stehen, feuchtete sie nochmals mit derselben Lösung an und stellte sie erst darauf im Thermostaten bei einer Temperatur von 36°—37° auf. Das Färben bedurfte verschieden langer Zeit, je nachdem, ob das oberflächliche Nervengeflecht oder die Nervenzellen gefärbt werden sollten. Das Geflecht war gewöhnlich bereits nach 1—1½ Stunden distinkt gefärbt, während die Zellen in der Färbung stark nachblieben oder noch ungefärbt geblieben waren. Zur intensiven Färbung der Fortsätze der Nervenzellen bedurfte es längerer Zeit, zwei und sogar drei Stunden. Nach Beendigung der Färbung wurde das Rückenmark in der gewöhnlichen Weise mit 10% molybdänsaurem Ammonium fixiert und darauf zwei Stunden in destilliertem Wasser ausgewaschen. Alsdann präparierte ich sorgfältig die Pia mater externa mit der Arachnoidea ab, entfernte mit einer Schere die graue Substanz und schnitt von Innen, von der grauen Substanz aus, die weisse Substanz vorsichtig ab, so dass ich schliesslich nur ein dünnes, durchscheinendes, breites Band erhielt, welches nur die weisse Substanz enthielt. Diese Operation muss sehr vorsichtig ausgeführt werden, um nicht die äussere Schicht der weissen Substanz, welche die mich interessierenden Zellen enthält, zu beschädigen oder zu durchschneiden. Ist andererseits das Stück nicht genügend von der Innenseite beschnitten und beträchtlich dick, so ist es schwer, dasselbe zu entwässern und aufzuhellen, in welchem Falle die betreffenden Elemente nicht deutlich sichtbar sind. Die Pia mater intima liess ich in der Mehrzahl der Fälle auf dem Rückenmarke, da bei ihrer Entfernung stets die Gefahr vorliegt die unter ihr gelegenen Nervenelemente zu verletzen. Die Anwesenheit dieser Hülle hindert freilich die Untersuchung der oberflächlichen Schicht des Rückenmarks, jedoch nicht in hohem Grade. Sie ist sehr dünn (dicker ist sie nur beim Pferde) und ist gewöhnlich gar nicht gefärbt oder aber es sind in ihr nur die Zellelemente tingiert. Die so erhaltenen Bänder der weissen Substanz wurden darauf in absolutem Alkohol entwässert und in Xylol aufgehellt. Mir ist es gelungen, Bänder von 8—10 cm Länge zu erhalten und dieselben in toto in Xylol bei schwachen Vergrösserungen zu untersuchen. Endgültig in Damarlack schloss ich nur die am meisten gelungenen Stellen ein, welche ich aus dem Bande herausschnitt. Die Durchsicht des ganzen Bandes ist für die Untersuchung der Nervenelemente unumgänglich notwendig, da nur hiermit die Möglichkeit gegeben wird, eine Nervenfaser oder einen Nervenfortsatz auf weite Strecken zu verfolgen.

Bei der Färbung des Rückenmarks der Vögel bestand die Hauptschwierigkeit darin, dass die Gefässe desselben stets von Blut erfüllt sind, welches recht rasch gerinnt. Diese gefüllten Gefässe haben einen sehr ungünstigen Einfluss auf die Färbung. Um diesen zu vermeiden, entblutete ich zunächst die Vögel, indem ich ihnen den Kopf abschnitt und durch Massieren so viel als möglich Blut auszupressen suchte. Darauf schnitt ich das Rückenmark aus und färbte es wie dasjenige der Säugetiere, jedoch bei einer etwas höheren Temperatur (bei 38°—39°). In molybdänsaurem Ammonium wird das Rückenmark von Vögeln gewöhnlich stark maceriert, was

wiederum das Beschneiden desselben erschwert. Es gelang mir, diese macerierende Wirkung einigermassen durch Zufügung einiger Tropfen (nicht mehr, da sonst ein Niederschlag entsteht) Formalin oder Osmiumsäure zu vermeiden. Für eine allgemeine topographische Untersuchung der Anordnung der Nervenzellen in der weissen Substanz fixierte ich Rückenmarksstücke in Formalin, bettete sie in Celloidin ein, fertigte feine Schnitte und färbte diese in Toluidinblau oder in Thionin. Die Schnitte wurden für einige Minuten in eine $^1/_6$—$^1/_8$% Farbstofflösung eingelegt, darauf in Wasser abgespült, alsdann für 10—15 Minuten in eine 10% Lösung von molybdänsaurem Ammonium gebracht, abermals in Wasser abgespült, entwässert, in Carbol-Xylol aufgehellt und in Kanadabalsam eingeschlossen.

III. Eigene Untersuchungen.

1. Das oberflächliche (subpiale) Nervengeflecht im Rückenmark von Säugetieren.

Die Färbung des Rückenmarks der Säugetiere mit Methylenblau und die Anfertigung von Flächenpräparaten gewährt den Vorteil, die oberflächlichsten Schichten genauer untersuchen zu können. Auf Präparaten, die nach dem Verfahren von Golgi oder Ramón y Cajal behandelt worden sind, ist gerade diese Schicht in der Mehrzahl der Fälle durch Silberniederschläge verdeckt. Bei der Fixierung der Präparate mit den gewöhnlichen Verfahren, z. B. mit Müllerscher Flüssigkeit, oder dem Gemisch von Flemming oder Zenker usw., wird die Struktur nicht genügend erhalten, als dass man die feineren morphologischen Verhältnisse verfolgen könnte.

Auf günstig mit Methylenblau gefärbten Flächenpräparaten der weissen Substanz des Rückenmarks tritt durch die schwach oder gar nicht gefärbte Intima pia äusserst deutlich eine besondere Schicht von Nervenfasern und Nervenzellen unmittelbar auf der Oberfläche des Rückenmarks hervor. Gewöhnlich ist nicht allein diese Schicht gefärbt, sondern auch noch tiefer gelegene Fasern, sowie in einigen Fällen auch die Bindegewebselemente der Intima pia, welche bei einigen untersuchten Tieren, z. B. beim Pferde, sich durch eine beträchtliche Dicke auszeichnet. An derartigen Präparaten gelingt eine Orientierung über die Lage der Schichten leicht durch vorsichtige Drehung der Mikrometerschraube. Noch besser wird die Lage der oberflächlichen Schicht auf Längsschnitten durch die weisse Substanz, die in Methylenblau gefärbt war, erkannt. An solchen Präparaten kann man sich, falls die Färbung gelungen ist,

davon überzeugen, dass die Fibrillen dieses Geflechtes sowie die in ihm enthaltenen Nervenzellen, von denen weiter unten die Rede sein wird, auf der Oberfläche des Rückenmarks, unmittelbar unterhalb der Intima pia gelegen sind (vgl. Textfig. 1, S. 447). In Anbetracht der Lage dieser Schicht werde ich sie als subpiale Schicht (stratum subpiale) bezeichnen.[1])

Wie auf den Fig. 1 und 2, Taf. XVI sichtbar ist, sind in der subpialen Schicht des Rückenmarks zahlreiche marklose, teilweise stark variköse Fasern verschiedener Dicke vorhanden; zwischen ihnen werden auch Fasern mit deutlicher Markscheide angetroffen, jedoch in verhältnismässig geringer Zahl.

Durch die Mikrometerschraube lässt es sich leicht feststellen, dass das Geflecht eine gewisse, wenn auch unbedeutende Dicke aufweist, so dass die dasselbe zusammensetzenden Fasern nicht in einem Niveau liegen.

Im Unterschiede von den Fasern der weissen Substanz, welche grösstenteils das Rückenmark der Länge nach durchziehen, verlaufen die Fasern des subpialen Lagers in verschiedenen Richtungen, wobei sie sich durchflechten und nach verschiedenen Seiten verzweigen. Da die miteinander verflochtenen Fasern an einigen Stellen dichter, an anderen lockerer angeordnet sind, wird der Eindruck eines Netzes oder Geflechtes mit verschieden grossen und bisweilen unregelmässigen Maschen erhalten (Fig. 1, Taf. XVI). Dem Aussehen nach erinnert dasselbe an den Plexus myentericus niederer Wirbeltiere, wie z. B. vom Frosch, ist jedoch enger und faserreicher. Die beste Vorstellung von dem Charakter des subepithelialen Geflechtes geben die beigefügten Zeichnungen (Fig. 1 und 2, Taf. XVI). Bei einer vollständigen und intensiven Färbung des Präparates erscheint das subpiale Geflecht dermassen dicht, dass unter der grossen Zahl von Fasern eine derselben zu verfolgen bisweilen äusserst schwierig ist. Der grösste Teil der Fasern ist marklos und stark variköse. Die Dicke der Fasern

[1]) Einen Hinweis auf derartige subpiale Abschnitte grauer Substanz im Rückenmark von Säugetieren findet man bereits in sehr alten Arbeiten, z. B. bei Monro in dessen Abhandlung: „Observations on the Structure and Functions of the Nervensystem“ (1783) und bei Burdach in seiner Arbeit: „Vom Bau und Leben des Gehirns“ (1819). Interessant ist die Angabe von Burdach, dass diese grauen Abschnitte nur im oberen Teil des Rückenmarks angetroffen werden und dass infolgedessen das Rückenmark in diesem Gebiet allmählich Ähnlichkeit mit dem Gehirn erhält.

ist sehr verschieden, da neben sehr dicken Fasern auch dünne und ferner sehr feine Fäserchen, wie sie in der grauen Substanz dem sogenannten „nervösen Grau" oder „Füllgewebe" das charakteristische Aussehen verleihen, angetroffen werden. Diese feinsten Fäserchen, die möglicherweise nur aus einigen Neurofibrillen bestehen, winden sich überall zwischen den stärkeren marklosen Fasern. Ihren Nervencharakter beweisen sie durch ihren Zusammenhang mit dickeren marklosen Fasern, von denen sie sich als Seiten- oder Endäste abzweigen.

Ihrem Charakter nach erinnern die Fasern des Plexus subpialis an das Fasergeflecht der grauen Substanz zwischen den Nervenzellen. Die Ähnlichkeit mit der grauen Substanz wird noch dadurch erhöht, dass die Grundlage dieses Geflechtes die Glia darstellt, welche, wie bekannt, unterhalb der Pia mater eine dichtere Schicht, die sogenannte „subpiale Glia", bildet.

Bei der Ungewissheit, ob sämtliche Nervenelemente gefärbt sind, ist es schwer, genau die Herkunft aller marklosen Fasern des subpialen Geflechtes festzustellen. Ich habe indessen unzweifelhaft feststellen können, dass ein grosser Teil derselben von den Dendriten der im Geflecht eingeschlossenen Zellen, von denen weiter unten die Rede sein wird, abstammt. Besonders leicht ist dies bei jungen Tieren zu erkennen, wie es Fig. 3 der Taf. XVI zeigt. Es gelingt dies jedoch auch bei erwachsenen Tieren.

Auf einigen Präparaten habe ich Andeutungen dafür gefunden, dass sich diesem Geflechte auch feine, von den hinteren Wurzeln abgehende Fasern hinzugesellen. Diese Beobachtung bedarf jedoch noch einer Bestätigung und da mir die genügende Anzahl von Präparaten, auf welchen dieses Verhalten zweifellos festgestellt werden könnte, fehlt, so will ich diese Behauptung nicht als absolut sicher hinstellen, obgleich ich sie für höchst wahrscheinlich halte.

Es lässt sich ferner feststellen, dass einige Fasern sich vom Geflechte absondern und in die weisse Substanz bald in Gestalt von marklosen Ästchen, bald in Gestalt von Fasern, die sich mit einer Markscheide bekleidet haben, verlaufen. Eine derartige Faser zieht gewöhnlich entweder direkt in die tieferen Abschnitte der weissen Substanz ein oder zunächst eine Strecke längs eines Bündels und biegt erst dann fast rechtwinklig in die weisse Substanz um, wo sie sich der weiteren Beobachtung entzieht.

Durch diese Fasern erfolgt somit ein inniger Zusammenhang zwischen der weissen Substanz und dem subpialen Geflecht. Diese in die tieferen Schichten der weissen Substanz ziehenden Fasern sind, wie ich es habe feststellen können, grösstenteils Neuriten der in dem subpialen Geflechte eingelagerten Nervenzellen.

Mir ist es nicht gelungen, festzustellen, ob ein Zusammenhang des subpialen Geflechtes mit der Intima pia vorhanden ist, d. h. ob aus ihm Fasern in diese Hülle eindringen, da bei der Methylenblaufärbung negative Resultate nicht berücksichtigt werden können. Augenscheinlich ist jedoch ein derartiger Zusammenhang nicht vorhanden. Bei einer vorsichtigen Ablösung der Intima pia bleibt wenigstens das subpiale Geflecht unverletzt; ausserdem ist es mir, ungeachtet dessen, dass ich das Rückenmark verschiedener Tiere in bedeutender Anzahl untersucht habe und häufig eine sehr intensive Färbung des subpialen Geflechtes erhielt, keinmal gelungen, Nervenstämmchen oder einzelne Fasern zu sehen, welche in die Intima pia eindrangen.

Das subpiale Geflecht ist auf der Oberfläche des Rückenmarks über dem lateralen und dem ventralen Strange gelegen. Es fehlt augenscheinlich im Gebiet der Fissura mediana anterior; desgleichen habe ich dasselbe nicht auf dem dorsalen Bündel gesehen. Es ist jedoch, wie bemerkt, im Auge zu behalten, dass negative Resultate bei Untersuchung des Nervensystems mit Hilfe der Methylenblaufärbung wenig Bedeutung haben. Am dichtesten und am besten ausgebildet ist das subpiale Geflecht über dem lateralen Strange, wobei es sich fast längs des ganzen Rückenmarks erstreckt.

Es ist nicht leicht, die obere und die untere Grenze des Plexus subpialis festzusetzen. Abwärts schwindet er augenscheinlich allmählich zum Filum terminale hin, wenigstens habe ich ihn weder im unteren Teil der Lumbalanschwellung, noch auf dem Filum terminale vermittels der Methylenblaufärbung nachweisen können; doch gerade diese Rückenmarksabschnitte färben sich bei Anwendung des Methylenblaues am schlechtesten und erscheinen gewöhnlich diffus blau.

Nicht minder schwierig ist die Bestimmung der oberen Grenze des Plexus subpialis, weil die Behandlung mit molybdänsaurem Ammoniak die oberen Teile des Rückenmarks und das anstossende Gebiet der Medulla oblongata zu sehr lockert. Auf

frisch gefärbten, jedoch unfixierten Präparaten, sowie auf solchen, an denen das Wegschneiden eines Teils der Hirnsubstanz gelungen war, habe ich mich jedoch überzeugen können, dass wenigstens an der Übergangsstelle des Rückenmarks in das verlängerte Mark der Plexus subpialis vorhanden ist. Ob derselbe auch auf das verlängerte Mark sich weiter fortsetzt, habe ich noch nicht bestimmen können, bin jedoch zurzeit damit beschäftigt, diese Frage zu lösen.

Das Bild des Plexus subpialis wechselt mit dem Alter des Tieres. Bei sehr jungen Tieren, z. B. bei einer neugeborenen oder 1—2 Tage alten Katze, sind die Maschen des Plexus subpialis (Fig. 3, Taf. XVI) enger, die Bündel sehr dünn, während die Anzahl der Zellen im Vergleich zur Gesamtzahl der Fasern eine beträchtlichere ist. Mit dem Alter nimmt die Oberfläche des Rückenmarks beträchtlich zu, die Zahl der Zellen nimmt jedoch augenscheinlich nicht zu, infolgedessen sie in weiteren Abständen voneinander zu liegen kommen. Entsprechend der Grössenzunahme der Rückenmarksoberfläche bei erwachsenen Tieren wächst der Plexus aus, die Nervenfaserbündel nehmen an Mächtigkeit zu, die Maschen werden weiter und die Zahl der Nervenfasern ist beträchtlich grösser als bei jungen Tieren. Infolge der Anordnung der Zellen in weiterer Entfernung voneinander, infolge einer beträchtlicheren Ausbildung der Fasern, treten dann diese bei erwachsenen Tieren mehr hervor als die Nervenzellen. Der Plexus eines jungen Tieres kann somit ohne besondere Schwierigkeit von dem Plexus des erwachsenen unterschieden werden.

Bei jedem Tiere weist der Plexus besondere charakteristische Eigentümlichkeiten auf. Nach dem Studium einer grossen Anzahl von Präparaten lernt man fehlerlos unter dem Mikroskop Stücke der weissen Substanz vom Rückenmark des Pferdes von solchen der Katze, des Hundes, des Affen, Kaninchens usw. unterscheiden. Kurz, auch hier, wie ja in jedem Organ und Gewebe offenbart jedes Genus und jede Art gewisse mikroskopische strukturelle Eigenheiten, welche sich jedoch schwer in Worte fassen lassen. Das Auge erfasst auch derartige kaum merkbare Kennzeichen, wie unbedeutende Grössenschwankungen oder in dem wechselseitigen Verhältnis einzelner Teile oder im Entwicklungsgrade eines Strukturdetails, welche einer Beschreibung vollkommen unzugänglich sind. Im allgemeinen kann jedoch angegeben werden,

dass beim Pferd, Hund und bei der Katze das Geflecht schärfer ausgebildet ist, als bei Kaninchen und Igeln. Im Rückenmark des Pferdes ist es dichter als bei der Katze und beim Hunde: die Bündel des Geflechtes selber sind dicker. Der Plexus subpialis des Hundes ist, soweit ich sehe, zarter als derjenige der Katze; bei der letzteren sind die marklosen Fasern dicker und gröber. Bei Affen ist der Plexus lockerer als bei der Katze, wobei die Maschen grösser, die Stämmchen feiner sind.

Meine Bemühungen, den Plexus subpialis mit Hilfe anderer Verfahren zu erhalten, waren grösstenteils erfolglos. Auf Rückenmarkspräparaten, die in gewöhnlicher Weise in Müllerscher Flüssigkeit, in Zenkerschem oder Flemmings Gemisch, in Sublimat, Formalin u. a. fixiert, in Hämatoxylin und Eosin, oder mit Toluidinblau, oder Thionin, oder nach Unna oder nach Mallory gefärbt worden waren, sind keine Spuren dieses Geflechtes zu erkennen: im besten Falle sind nur einzelne vom Schnitt getroffene Zellen sichtbar. Ebenso misslangen meine Versuche einer Imprägnation des Plexus nach Golgi. An der Stelle desselben erhält man nur einen reichlichen Silberniederschlag. Etwas bessere Resultate erhielt ich mit dem Verfahren von Ramón y Cajal. Auf dünnen tangentialen Oberflächenschnitten durch die weisse Substanz des Rückenmarks vom Pferde habe ich gut imprägnierte Nervenzellen des subpialen Geflechtes und in ihrer Nähe eine verhältnismässig geringe Zahl feiner, augenscheinlich markloser Fasern, welche ihrer Lage nach dem oben beschriebenen Geflecht entsprachen, gesehen. Derartige Präparate können jedoch unmöglich eine richtige Vorstellung von dem Charakter des Plexus subpialis geben, ein deutliches Bild lässt sich nur durch die Methylenblaufärbung erhalten.

Bei niederen Tieren sind bei Amphibien von Lawdowsky (1891, 22), Cl. Sala (1892, 32), Van Gehuchten (1898, 11), bei Reptilien von Ramón y Cajal (1891, 27) und Banchi (1903, 1), bei Ammocoetes von D. Tretjakoff (1910, 36) im Rückenmark besondere perimedulläre (oberflächliche) Geflechte beschrieben worden, welche von Dendriten der Zellen der grauen Substanz gebildet werden. Dieses perimedulläre Geflecht hat nichts gemein mit den oben beschriebenen Fasern der subpialen Schicht. Van Gehuchten (11) fand, dass das perimedulläre Geflecht des Rückenmarks von Amphibien von den Verzweigungen

der Dendriten und Nervenfortsätze der Zellen der grauen Substanz gebildet wird, wobei sich zu diesen noch ein Teil der äusseren Kollateralen der Fasern der weissen Substanz zugesellt. Nach der Beschreibung von Banchi wird das perimedulläre Geflecht von den Dendriten der Vorderhirnwurzelzellen und der Kommissurenzellen, welche die weisse Substanz durchziehen und auf der Oberfläche zu einer dichten Fasermasse sich verflechten, gebildet. Tretjakoff lässt es von Dendriten der Zellen der grauen Substanz gebildet sein, doch sollen in seinen Bestand auch Fasern der dorsalen Wurzeln eingehen, welche in diesem oberflächlichen Geflechte sonach mit den Verzweigungen der motorischen und Schaltzellen in Verbindung treten könnten.

An der Bildung des subpialen Geflechtes nehmen meinen Erfahrungen nach die Dendriten der Zellen der grauen Substanz keinen Teil. Im Rückenmark junger Katzen war es mir gelungen, eine recht distinkte Färbung der Verzweigungen derjenigen Dendriten zu erhalten, welche radiär durch die weisse Substanz ziehen und fast die Oberfläche erreichen. Diese Dendritenverzweigungen bilden jedoch im Rückenmark von Säugetieren nie ein derartiges dichtes Geflecht wie bei niederen Wirbeltieren und endigen stets, soviel ich habe wahrnehmen können, unterhalb des subpialen Geflechtes. Bei jungen Katzen tritt es evident hervor, dass das subpiale Geflecht hauptsächlich vollkommen unabhängig ist von Dendriten, die aus der weissen Substanz hervortreten. Es ist mir nicht gelungen, mit Sicherheit festzustellen, ob sich zu diesem Geflecht auch äussere Kollateralen der Fasern der weissen Substanz (Athias, Sala) zugesellen und ob ein Kontakt der Fasern und Zellen des subpialen Geflechtes mit den die weisse Substanz durchziehenden Dendritenverzweigungen der Zellen der grauen Substanz erfolgt.

Aus Mangel an Zeit habe ich bisher das subpiale Geflecht bei anderen Säugetieren noch nicht untersuchen können. Bei Vögeln ist unbedingt ein gleiches Geflecht derselben Herkunft wie bei Säugetieren vorhanden. Reptilien und Amphibien habe ich bisher nicht untersucht. Bei Selachiern jedoch und zwar an Rochen gelang es mir auf der Oberfläche des Rückenmarks Fasern zu färben, die mit oberflächlich in demselben verstreuten Nervenzellen in Verbindung standen. Ihrem Charakter und ihrer Lage nach erinnerten sie an das subpiale Geflecht der Säugetiere.

Mangel an Material und Mangel an Zeit gestatteten es mir leider nicht, das Rückenmark der Selachier näher zu untersuchen und die sich hier aufdrängende Homologie schärfer zu präzisieren. Ich habe die Absicht, in nächster Zeit eine Untersuchung des Rückenmarks von Selachiern und Knochenfischen vorzunehmen. Sollte es sich bei diesen Untersuchungen herausstellen, dass tatsächlich ein Plexus subpialis vorhanden ist, wie bei den höheren Wirbeltieren, so könnte daraus der Schluss gezogen werden, dass derselbe eine spätere Bildung ist als der Plexus perimedullaris, welcher bereits bei Ammocoetes vorhanden ist und dass die Erwerbung des Stratum subpiale vielleicht mit der Extremitätenbildung zusammenhängt und mit den dadurch veränderten Bedingungen der allgemeinen Koordination der Körperbewegungen. Äusserst wichtig wäre es auch, vermittels der Methylenblaumethode das Rückenmark von Amphibien und Reptilien auf Totalpräparaten zu untersuchen; es ist leicht möglich, dass auch hier über dem von den Autoren beschriebenen Plexus perimedullaris ein anderes Geflecht wird gefunden werden, welches dem Plexus subpialis der höheren Wirbeltiere entspricht und hauptsächlich von Dendriten oberflächlicher Zellen gebildet wird. Wie sich auch die vergleichend-anatomischen Beziehungen des Plexus subpialis nach sorgfältigeren Untersuchungen erweisen mögen, der scharfe Unterschied desselben von den in der Literatur beschriebenen Plexus perimedullaris unterliegt meiner Meinung nach keinem Zweifel.

2. Die in dem Stratum subpiale eingelagerten Nervenzellen.

Gewöhnlich gelingt es nicht, die Nervenzellen des Plexus subpiale ohne Anwendung spezifischer Färbungsmethoden darzustellen. Auf Schnitten durchs Rückenmark, welche in Müllerscher Flüssigkeit oder in Formalin fixiert und in Hämatoxylin, Eosin oder anderen nicht spezifischen Farbstoffen gefärbt worden sind, können diese Zellen kaum ausfindig gemacht werden, dermassen sind sie zwischen der Intima pia und den oberflächlichen Fasern der weissen Substanz zusammengedrängt. Auf derartigen Schnitten fallen nur die tiefer in der weissen Substanz gelegenen Nervenzellen auf, welche bei Säugetieren bereits früher beschrieben worden sind und keine direkte Beziehung zu den uns hier inter-

essierenden Zellen haben. Auf Golgi-Präparaten werden in einigen Fällen nur die tiefer gelegenen Zellen imprägniert, während die subpialen Zellen gewöhnlich von Silberniederschlägen verdeckt sind. An Präparaten nach Ramón y Cajal werden diese Zellen bisweilen recht gut imprägniert, dieselben geben jedoch keine genügende Vorstellung von dem Charakter dieser Nervenzellen. Gut wahrnehmbar sind sie nur nach einer Färbung mit Methylenblau auf Flächenpräparaten, welche nach der oben angeführten

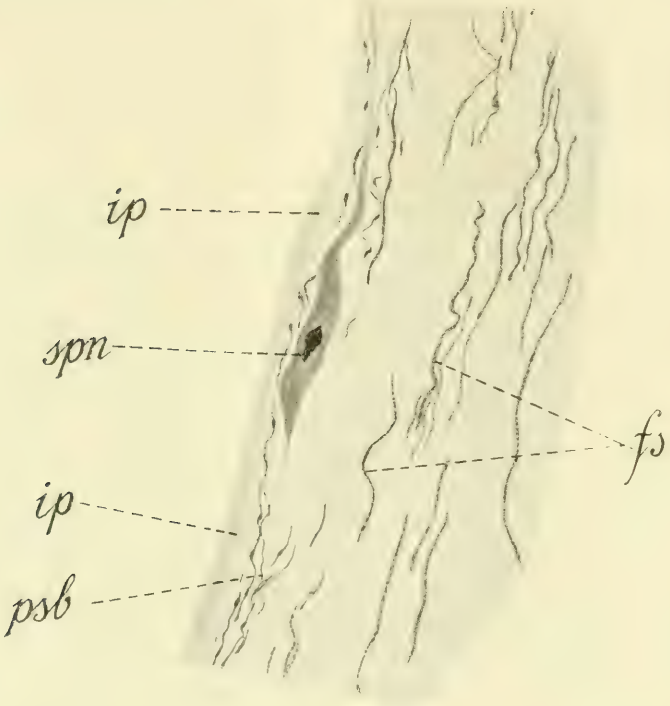

Fig. 1.

Lage einer subpialen Zelle. spn = Nervenzelle des subpialen Geflechtes; ip = Intima pia; psb = Fasern des Plexus subpialis; fs = Fasern der weissen Substanz. Vertikaler Längsschnitt (Paraffin) durch die weisse Substanz des Rückenmarks vom Pferde. Methylenblau. Zeiss' Obj. 4,0 mm, Ok. 2.

Weise hergestellt sind. Relativ selten gelingt es gleichzeitig die Nervenzellen und das Fasergeflecht gut gefärbt zu erhalten. In der Mehrzahl der Fälle sind bei einer distinkten Färbung des

subpialen Geflechtes die Zellen kaum gut wahrnehmbar, indem die Zellfortsätze ungefärbt bleiben. Sind dagegen die Zellfortsätze tingiert, so ist das subpiale Geflecht gewöhnlich nicht genügend gefärbt, welcher Umstand jedoch in gewissem Sinne für eine Untersuchung günstig ist, da er es ermöglicht, die Fortsätze der Zellen genauer zu verfolgen.

Die subpialen Zellen sind in das oben beschriebene Geflecht eingelagert, d. h. sie liegen auf der äussersten Oberfläche der weissen Substanz des Rückenmarks unmittelbar unterhalb der Intima pia, wie es deutlich Schnitte dartun. Im Gegensatz zu den von Conti (6), Lenhossék (23—25), Sherrington (31), Hoche (14—16) u. a. beschriebenen Zellen liegen die Zellen des subpialen Geflechtes nicht in verschiedenen Tiefen des Rückenmarks, sondern stets an der Grenze der Intima pia und der weissen Substanz. Besonders leicht können die Nervenzellen bei jungen Tieren kenntlich gemacht werden. Fig. 3, Taf. XVI, stellt das Flächenpräparat eines Rückenmarkstückes eines jungen Kätzchens dar. Hier ist deutlich zu erkennen, dass oberhalb der Fasern der weissen Substanz, die blasser gezeichnet sind, um ihre tiefere Lage anzudeuten, eine Schicht von Nervenzellen liegt, die mit ihren Fortsätzen das oben beschriebene subpiale Geflecht bilden. Die Zellen sind nahe beieinander gelagert, was, wie oben berichtet wurde, für junge Tiere charakteristisch ist. Der Zellkörper weist eine mannigfaltige Form auf, ist bald mehr rundlich, bald mehr oval, bald vieleckig. Von der Zelle entspringen stets mehrere (3—7 und mehr) Fortsätze, von denen einer den Nervenfortsatz darstellt, die anderen den Charakter von Dendriten aufweisen. Das Protoplasma ist meistens leicht granuliert, enthält weder Nisslsche Körperchen noch Lipochromeinschlüsse. Die Nervennatur der Zellen wird hauptsächlich durch das Schicksal ihrer Fortsätze offenkundig. In der Gesamtausdehnung des Rückenmarks junger Tiere sind diese Zellen recht gleichmässig angeordnet; mir ist es nicht gelungen, festzustellen, dass irgend ein Abschnitt des Rückenmarks sich durch besonderen Reichtum dieser Zellen auszeichnet. Ich habe den dorsalen, lateralen und ventralen Strang isoliert untersucht und habe wahrnehmen können, dass die Zellen besonders dicht über dem Seitenstrange angeordnet sind: in geringerer Zahl werden sie über dem ventralen Strang, besonders neben der Fissura mediana anterior, angetroffen. An

den Wänden dieser letzteren habe ich überhaupt keine Zellen färben können; ebenso fand ich keine über dem Dorsalstrange.

Meine besondere Aufmerksamkeit hatte ich auf den Nachweis einer Metamerie in der Anordnung dieser Zellen gerichtet, nirgends habe ich jedoch eine Spur irgendwelcher segmentalen Anordnung derselben wahrgenommen. Sowohl im Bereich der Abgangsstelle der Wurzeln als auch in den Zwischenräumen zwischen denselben war die Menge und die Anordnungsdichte dieser Zellen stets ungefähr die gleiche.

Bei erwachsenen Tieren (Fig. 4, Taf. XVII) werden die Nervenzellen viel schlechter gefärbt. Gewöhnlich ist nur der Zellkörper gefärbt, während die Fortsätze vollkommen ungefärbt bleiben oder nur auf kurze Strecken wahrnehmbar sind. Indessen können unter einer beträchtlichen Zahl von Präparaten in der grossen Menge von Zellen auch solche gefunden werden, deren Fortsätze sich in befriedigendem Maße gefärbt haben und auf weite Strecken von der Zelle verfolgt werden können. Es lässt sich dann erkennen, dass bei erwachsenen Tieren die Nervenzellen nicht so gleichmässig angeordnet sind wie bei jungen. Stellenweise liegen die Zellen recht nahe beieinander, wobei sie Anhäufungen von länglicher Form bilden, in Gestalt von Zellsäulen; an anderen Stellen, besonders zwischen derartigen Längssäulen, sind sie lockerer angeordnet. Bei der Methylenblaufärbung kann jedoch niemals mit Sicherheit behauptet werden, dass sämtliche Zellen tingiert sind.

Auf einem Stücke, welches dem (makroskopischen) Aussehen nach überall mehr oder weniger gleichmässig gefärbt ist, wurden bei schwachen Vergrösserungen (Obj. Zeiss' Apochr. 16,0 mm, Ok. 2) an den einen Stellen 15—20 und mehr, an den anderen nur einzelne Zellen gezählt. Diese Zusammenhäufung der Zellelemente an einigen Stellen, diese Neigung zu einer Gruppierung in Längsstränge oder Bänder, zeigt jedoch keine Gesetzmässigkeit. Auch im Rückenmark erwachsener Tiere ist keine Spur einer metameren Anordnung der subpialen Zellen zu erkennen.

Wie bei jungen Tieren so ist auch bei erwachsenen die subpiale Zellschicht insbesondere über dem lateralen und dem ventralen Strange der weissen Substanz gelegen, wobei, so viel ich habe wahrnehmen können, die subpiale Schicht über dem lateralen Strange reicher an Nervenzellen ist als über dem ventralen.

Ihrer Grösse nach entsprechen die subpialen Zellen erwachsener Tiere in einigen Fällen den Vorderhirnzellen, in anderen Fällen sind sie kleiner und kommen an Grösse den Strangzellen gleich. Niemals habe ich in der subpialen Schicht uni- oder bipolare Zellen gesehen. Sämtliche Zellen, die ich gesehen habe, waren multipolar. Der Form nach variiert der Zellkörper wie bei jungen Tieren. Im Protoplasma der Zellen erwachsener Tiere färben sich bisweilen deutlich Nisslsche Körperchen; auch habe ich braune Lipochromeinschlüsse wahrnehmen können. Das Verhalten der Fortsätze dieser Zellen (siehe unten) weist desgleichen deutlich auf eine Nervennatur derselben hin.

Wie aus der oben angeführten Literatur ersichtlich ist, so hält die Mehrzahl der Forscher, welche Nervenzellen der weissen Substanz beschrieben hat, dieselben für inkonstante Gebilde, und nimmt ihre Anwesenheit in der weissen Substanz für eine zufällige an. Kölliker 19) nahm sogar an, dass diese Zellen ihre Funktion eingebüsst hätten.

Soweit ich habe wahrnehmen können, muss ein scharfer Unterschied gemacht werden zwischen den Zellen der subpialen Schicht und den Zellen, welche in den tieferen Schichten der weissen Substanz angetroffen werden. Letztere sind sowohl auf Flächenpräparaten als auch besonders auf Schnitten durch fixierte Rückenmarksstücke, die in Toluidinblau oder Thionin gefärbt sind, gut sichtbar.

Sie sind in verschiedenen Tiefen der weissen Substanz verstreut, bald näher bald weiter von der grauen Substanz gelegen, weisen mehrere Fortsätze auf und erinnern ihrem allgemeinen Aussehen nach besonders an Kommissurenzellen. Die Zahl dieser Zellen ist jedoch im Verhältnis zur Zahl der subpialen Zellen gering und ausserdem sind sie, soweit ich habe feststellen können, tatsächlich inkonstante Gebilde. In einigen Fällen sind sie zahlreicher, in anderen in geringer Anzahl vorhanden; auf Schnitten durch ganze Rückenmarksstücke wird zuweilen keine einzige Zelle gefunden, während in anderen Stücken fast in jedem Schnitt mehrere Zellen sichtbar sind. Diese Tatsachen, sowie ihre unbestimmte Lage in der weissen Substanz erwecken den Gedanken, dass es sich in diesen Fällen um eine atypische Dislozierung von Nervenzellen handelt, deren Entstehung nur ein detailliertes Studium der Histogenese des Rückenmarks und besonders der Bildung der weissen Substanz klarstellen kann. Bei den grossen Anforderungen, welche nach der Geburt an die Leitungsbahnen

gestellt werden, spielen sich wahrscheinlich in den Nervenfaserbündeln recht lebhafte Wachstumsprozesse ab, wobei möglicherweise einzelne Zellen der grauen Substanz den Zusammenhang mit letzterer verlieren und sich in gleichsam „verirrte Zellen" verwandeln. Hier liegen ungefähr ähnliche Verhältnisse vor, wie bisweilen in den Spinalganglien. Die Zellen der Spinalganglien treten gleichsam aus dem Bestand der Ganglien aus und werden in verschiedener, bisweilen in beträchtlicher, Entfernung von denselben in Gestalt von einzelnen Elementen oder zu einzelnen Gruppen angeordnet zwischen den Nervenfaserbündeln eingeschlossen gefunden. Sie werden desgleichen bald in grösserer, bald in geringerer Zahl angetroffen und stellen keine konstante Erscheinung dar, auch können sie bisweilen vollkommen fehlen. Ich sehe nur keinen Grund, diesen Zellen, wie Kölliker es tut, eine Funktion abzusprechen. Morphologisch unterscheiden sie sich durchaus nicht von den Zellen der grauen Substanz; irgendwelche morphologische Kennzeichen eines Niederganges ihrer funktionellen Tätigkeit sind nicht zu erkennen.

Im Unterschiede von den Zellen der weissen Substanz weisen die Zellen der subpialen Schicht stets eine bestimmte Lagerung auf und stellen vollkommen konstante morphologische Gebilde dar.

Ich habe das Rückenmark verschiedener Tiere an vielen Präparaten untersucht (siehe das Kapitel „Untersuchungsobjekt") und habe stets, sobald nur die Färbung einigermassen gelungen war, diese Zellen in der subpialen Schicht gefunden. Ausser den Präparaten, welche ich für eine detaillierte Untersuchung anfertigte, habe ich noch eine grosse Anzahl von Rückenmarksstücken, welche mit Methylenblau speziell zu dem Zweck gefärbt waren, um mich von dem Vorhandensein dieser Zellen zu überzeugen, durchgesehen. Ich fand dieselben stets mit einer auffälligen Beständigkeit. Bei Berücksichtigung ausserdem der durchaus bestimmten Beziehungen der Fortsätze dieser Zellen halte ich es für vollkommen zulässig, diese subpiale Zellschicht für einen konstanten Bestandteil des Rückenmarks der Säugetiere anzuerkennen.

3. Das Verhalten der Nervenzellen zum subpialen Geflecht.

Auf gut gefärbten Methylenblaupräparaten vom Rückenmark junger Tiere (Fig. 3, Taf. XVI) ist es leicht zu erkennen, dass die

von der Zelle in der Zahl von 5—7 abgehenden Dendriten nach verschiedenen Richtungen verlaufen, wobei sie eine gewisse Strecke unverzweigt durchziehen. In einiger, bisweilen beträchtlicher Entfernung von der Zelle werden die Dendriten varikös und beginnen sich zu verzweigen. Die Äste der Dendriten erstrecken sich zum nächsten Stämmchen des subpialen Geflechtes, treten in dasselbe ein und verlaufen in demselben weiter, wobei sie fortfahren sich in gewissen Abständen gabelförmig zu teilen. Da die Stämmchen des subpialen Geflechtes bei jungen Tieren sehr dünn sind, so gelingt es bisweilen die Dendriten auf beträchtliche Strecken zu verfolgen. In dem Stämmchen verläuft der Dendrit gewöhnlich nicht in Gestalt einer geraden Faser, sondern windet sich stark, indem er bald mehr oberflächlich, bald mehr in der Tiefe gelagert ist. Schliesslich reisst er entweder plötzlich ab (wahrscheinlich infolge einer Durchreissung der Faser bei der Präparation) oder verflicht sich dermassen mit anderen Dendriten, dass er als selbständige Faser nicht weiter verfolgt werden kann.

Auch auf einigen Präparaten von erwachsenen Tieren habe ich dasselbe Verhalten wahrnehmen können. Jedoch gelingt es nur auf unvollkommen gefärbten Präparaten bisweilen einen Dendriten recht weit zu verfolgen, wobei man ihn sich mannigfach winden und dabei verzweigen sieht unter mehrfacher Änderung seiner Verlaufsrichtung. Das ganze System der Dendriten und der Verzweigungen einer Zelle stellt somit eine beträchtlich grosse Einheit dar, welche jedoch nicht auffällt, da sämtliche Verzweigungen innerhalb der Bündel des Geflechtes verlaufen. Infolge dieser grossen Ausdehnung erlangt jede Zelle die Möglichkeit, selbst mit weit von ihr entfernten Nervenelementen der subpialen Schicht in Connex zu treten.

Von jeder subpialen Zelle entspringt ein Nervenfortsatz (siehe Textfig. 2), der sich in seinem Verhalten scharf von den Dendriten unterscheidet. Er entspringt von der Zelle als nakter Achsenzylinder, gibt keine Kollateralen ab und erhält früher oder später eine Markscheide. Gewöhnlich verläuft er von der Zelle quer zur Verlaufsrichtung der Stränge der weissen Substanz, seltener denselben parallel. Bisweilen verläuft er nicht gerade, sondern windet sich bogenförmig. Nachdem er eine Markscheide erhalten, biegt er entweder sofort gerade in die weisse Substanz um, und zieht in radiärer Richtung in die Tiefe derselben, oder

Fig. 2.

Nervenfortsatz einer subpialen Nervenzelle aus dem Rückenmark der Katze. spn. = subpiale Nervenzelle; pz = unvollkommen gefärbtes pericelluläres Netz; fs = tiefer gelegene Fasern der weissen Substanz; ax = Ursprung des Nervenfortsatzes; zcc = Rißstelle des Fortsatzes (der Riss erfolgte während des Abzeichnens des Präparates infolge eines zufälligen Druckes mit dem Objektiv); ax_1 = die Stelle, auf welcher der Nervenfortsatz sich unter die subpiale Schicht herabsenkt; ax_2 = Stelle, an welcher der Nervenfortsatz bereits von einer Markscheide umgeben mit den Fasern der weissen Substanz verläuft; psb = Fasern des Plexus subpialis. Flächenpräparat. Methylenblau, Zeiss' Obj. 4,0 mm; Ok. 2.

aber er senkt sich zunächst unter die subpiale Schicht hinab, tritt in den Bestand des entsprechenden Stranges der weissen Substanz ein, verläuft hier eine (gewöhnlich) sehr kurze Strecke kaudal- oder cerebralwärts und biegt alsdann gerade, fast unter rechtem Winkel in die weisse Substanz und entzieht sich in der Tiefe derselben der Beobachtung. Verhältnismässig seltener verläuft der Achsenzylinder, nachdem er eine Markscheide erhalten, in dem entsprechenden Strang caudal- oder cranialwärts, ohne Tendenz, sich tiefer in die weisse Substanz zu erstrecken. Derartige Nervenfortsätze können gewöhnlich leicht daran erkannt werden, dass ihre Markscheide dünner und sozusagen inkonstant ist, da sie die Neigung aufweist, zu schwinden. Stellenweise fehlt sie nämlich vollkommen, stellenweise zerfällt sie in einzelne gestreckte, ovale oder birnförmige Tropfen, welche den Achsenzylinder umgeben. Als eine derartige, bald markhaltige, bald marklose Faser kann der Nervenfortsatz häufig auf sehr weite Entfernung innerhalb des Stranges der weissen Substanz verfolgt werden. Schliesslich verfeinert sich der Nervenfortsatz beträchtlich und verschwindet.

Die Hauptmasse der Fasern des subpialen Geflechtes besteht somit aus Fortsätzen der in ihm eingelagerten Zellen.

Der Zusammenhang der subpialen Zellen mit den Fasern des Geflechtes ist jedoch nicht allein auf das mitgeteilte Verhalten beschränkt. Jede Zelle sowie ihre Dendriten sind auf einer mehr oder weniger beträchtlichen Entfernung von einem äusserst dichten Netze variköser Nervenfasern umgeben, welche ihren Ursprung aus den Fasern des subpialen Geflechtes nehmen. Dieses pericelluläre Geflecht entspricht augenscheinlich dem „nervösen Terminalnetz“ der Autoren.

Auf Präparaten, in welchen die subpiale Schicht scharf tingiert ist, ist dieses pericelluläre Geflecht dermassen dicht und dermassen eng mit den Fasern des Geflechtes verbunden, dass es schwer fällt, das mikroskopische Bild zu entwirren.

Neben jeder Nervenzelle verdichtet sich gleichsam das subpiale Geflecht und bildet eine derselben dicht anliegende Schicht sich windender und untereinander verflochtener variköser Fibrillen. Günstiger für die Beobachtung sind Präparate, in denen das allgemeine subpiale Geflecht unvollkommen gefärbt ist, während die auf der Oberfläche der Zelle endigenden und sich an der Bildung

des pericellulären Geflechtes beteiligenden Fibrillen zufällig sehr distinkt sich tingiert haben (Fig. 5, Taf. XVII). In solchen Fällen ist deutlich sichtbar, dass an die Zelle mehrere Nervenästchen herantreten, welche sich mehrfach teilen und um die Zellen und die grösseren Verzweigungen der Dendriten ein recht dichtes Geflecht aus feinen varikösen Fibrillen bilden. Stellenweise sondern sich von diesem Geflechte feine Ästchen ab, welche auf der Oberfläche der Zellen in kleinen Knöpfchen oder ovalen, runden oder birnförmigen Anschwellungen endigen. Da dieses Geflecht auch die Dendriten umgibt und gleichsam die Konturen der Zelle und deren Fortsätze wiedergibt, so kann selbst auf denjenigen Präparaten, in denen die Zelle vollkommen ungefärbt geblieben ist oder nur der Kern tingiert erscheint, nach dem pericellulären Geflecht eine Vorstellung gewonnen werden von der Form und dem Charakter der Fortsätze der ungefärbten Zelle.

Dieses Geflecht kann leicht bei oberflächlicher Betrachtung des Präparates mit einem anderen Netze, welches sich desgleichen auf der Oberfläche der Zelle befindet und dennoch eine andere Herkunft hat, verwechselt werden.

Auf Präparaten, die in Methylenblau stark gefärbt, sozusagen überfärbt sind, sind die Nervenelemente der subpialen Schicht sehr schlecht sichtbar. Die Fasern sind grösstenteils vollkommen unsichtbar, von den Zellen sind nur die Körper gefärbt; doch auch diese treten nicht deutlich hervor, da auch die Grundlage des Präparates vollkommen blau tingiert erscheint. Auf derartigen Präparaten können bisweilen kleine Elemente um die Nervenzellen und ihre Dendriten ein dichtes Netz feinster Fädchen (sie sind viel feiner als die pericellulären Nervenfasern), welche desgleichen mit knotenförmigen Verdickungen versehen sind, wahrgenommen werden (Fig. 6, Taf. XVII). Dem ersten Eindrucke nach erinnert das Bild in hohem Grade an das „granuläre Differenzierungsbild des nervösen pericellulären Terminalnetzes", wie es Held (1902, 13) in seiner Arbeit zeichnet. Eine sorgfältigere Untersuchung zumal mit Immersionssystemen ergibt jedoch, dass es sich in diesen Fällen nicht um ein Nervennetz, sondern um ein Glianetz handelt. Wie bekannt, so sind auch Held (1902, 13) und Bielschowsky (1904, 4) der Meinung, dass um jede Zelle der grauen Substanz zwei Geflechte vorhanden sind: ein Nerven- und ein dem Golginetze entsprechendes Gliageflecht. Dem Golginetze schreibt

Held unbedingt eine Neuroglianatur zu und nimmt an, dass es nur zur Isolierung und Stütze für die Nervenzelle dient. Bielschowsky spricht in dieser Frage keine bestimmte Meinung aus. Dasselbe Netz hat wahrscheinlich auch Nageotte (1909, 26) gesehen und auf Grund dieser Beobachtung irrtümlich das Vorhandensein eines pericellulären Nervennetzes überhaupt in Abrede gestellt.

Auf Präparaten mit gefärbter Gliagrundsubstanz ist das meiner Meinung nach den erwähnten Glianetzen entsprechende Geflecht sehr deutlich sichtbar. Es wird von zahlreichen feinen Gliafasern gebildet, welche von der allgemeinen Gliamasse zu den Nervenzellen und deren Dendriten verlaufen. Die Fasern dieses Geflechtes winden sich jedoch niemals derartig und verzweigen sich nicht, wie die Nervenfasern, von denen sie sich ausserdem durch ihre Feinheit unterscheiden. Die Anschwellungen und Verdickungen im Verlauf der Gliafasern unterscheiden sich von den varikösen Verdickungen der Nervenfasern durch ihre relativ beträchtlichere Grösse und durch das Missverhältnis ihrer Grösse zu den feinen, sie verbindenden Fasern. Derartige runde Körper werden bisweilen nicht im Verlaufe der Fasern, sondern zwischen ihnen angetroffen. Auf einigen Präparaten kann man wahrnehmen, dass die Zwischenräume zwischen den Gliafasern von einer zarten mit Methylenblau gefärbten membranähnlichen Masse ausgefüllt sind. In solchen Fällen erscheint die Zelle wie von einer zarten, dünnen Membran oder Hülle umgeben, in der stellenweise feine Fäden und kleine runde Gebilde, die an die varikösen Verdickungen der Nervenfasern erinnern, wahrnehmbar sind. Nirgends habe ich jedoch irgendwelchen Zusammenhang dieses Netzes und dieser Fasern mit Nervenfasern sehen können. Dieses Netz war im Gegenteil stets nur auf solchen Präparaten gut zu erkennen, auf denen die Nervenelemente überhaupt fast ungefärbt geblieben waren.

4. Beziehungen der subpialen Zell- und Faserschicht der Säugetiere zu den oberflächlichen Nervenkernen der Vögel.

Zum Vergleich der bei Säugetieren erhaltenen Resultate mit etwa entsprechenden morphologischen Bildungen bei Vögeln untersuchte ich das Rückenmark erwachsener Vögel, wobei ich sowohl die oberflächlichen Nervenkerne als auch die zwischen

ihnen gelegenen Abschnitte des Rückenmarks in Betracht zog. Ich wandte hier dasselbe Verfahren wie bei der Untersuchung des Rückenmarks der Säugetiere an.

Auf Präparaten von Teilen des Rückenmarks, die zwischen den in der Literaturübersicht besprochenen oberflächlichen Nervenkernen gelegen sind, erhielt ich Bilder, die im allgemeinen an die bei Säugetieren erhaltenen Befunde erinnern. Auch bei Vögeln ist auf der Rückenmarksoberfläche unmittelbar unterhalb der Pia ein Geflecht vorhanden, welches seinem Charakter nach vollkommen an das subpiale Geflecht der Säuger erinnert. Es besteht, wie dort, aus mannigfach verflochtenen, verzweigten marklosen und markhaltigen Fasern. In diesem Geflecht, welches auch hier als subpiales Geflecht bezeichnet werden kann, sind ungefähr in derselben Menge wie bei Säugetieren Nervenzellen eingelagert, deren Fortsätze teilweise an der Bildung jenes Geflechtes teilnehmen, ebenso wie bei den Säugern. Im Unterschiede von diesen sind jedoch bei Vögeln zweierlei Arten von Nervenzellen vorhanden, welche sich voneinander durch ihre Grösse und den Charakter ihrer Dendriten scharf unterscheiden.

Das Endschicksal des Nervenfortsatzes dieser Zellen habe ich leider, teilweise aus Mangel an Material, teilweise weil mich andere Fragen mehr interessierten, nicht verfolgt. Die Zellen der ersten Art (Fig. 7, Tat. XVII) entsprechen ungefähr der Grösse nach den motorischen Zellen der grauen Substanz und haben verhältnismässig dicke Dendriten, die relativ schwach verzweigt sind, und sich nur in einer mehr oder weniger beträchtlichen Entfernung von der Zelle γ-förmig teilen. Der Nervenfortsatz dieser Zellen biegt bereits in einer geringen Entfernung von der Zelle in die weisse Substanz um und entzieht sich der Beobachtung. Die Zellen der zweiten Art sind um das zwei- bis dreifache kleiner als die Zellen der ersten Art; sie kommen ihrer Grösse nach ungefähr den kleinen Kommissurenzellen der grauen Substanz gleich. Die Dendriten dieser Zellen sind relativ dünn und verzweigen sich bereits nahe bei der Zelle. So viel ich habe wahrnehmen können, bilden die Zellen der zweiten Art die Hauptzellmasse der subpialen Schicht bei Vögeln, während die Zellen der ersten Art nur einen geringen Prozentsatz der allgemeinen Zahl der Zellelemente bilden und selbst bei schwachen Vergrösserungen zwischen diesen durch ihre Grösse auffallen.

Von grossem Interesse ist das Verhalten des subpialen Geflechtes der Vögel zu deren „oberflächlichen Nervenkernen". Auf Flachschnitten sind letzere in toto sichtbar. Sie erscheinen als recht grosse Anhäufungen von Nervenzellen, haben gewöhnlich

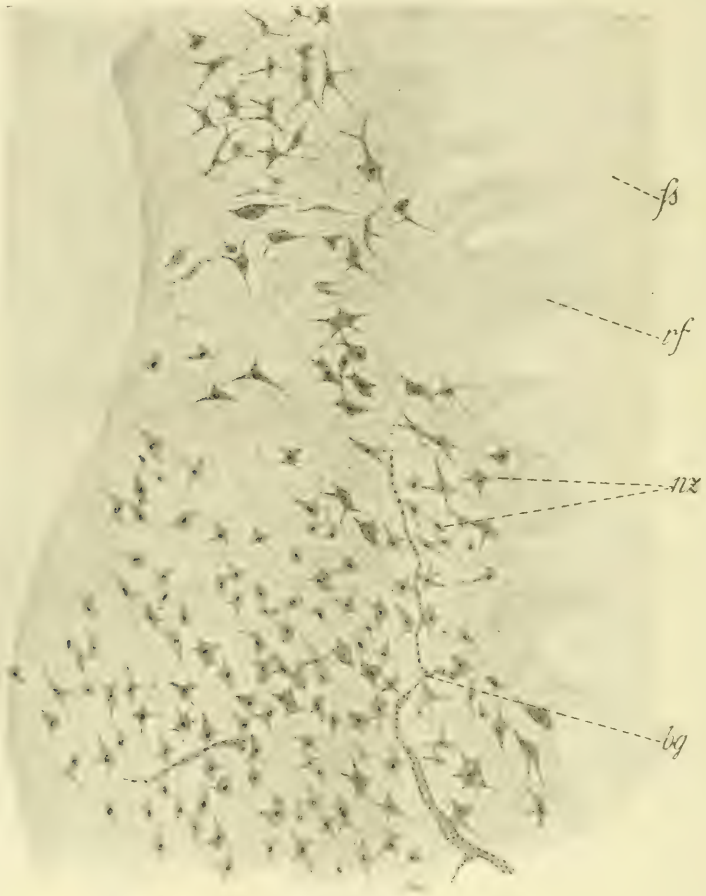

Fig. 3.

Teil eines oberflächlichen Nervenkernes aus dem Rückenmark von Phalaerocorax carbo. nz = Nervenzellen des oberflächlichen Nervenkernes; bg = Blutgefäss; fs = Fasern der weissen Substanz; rf = Anfangsteile der unvollkommen gefärbten Nervenstämmchen, welche vom Kern allseitig strahlenförmig verlaufen und denselben mit der übrigen subpialen Schicht verbinden. Flächenpräparat. Methylenblau. Zeiss Obj. 16,0 mm, Ok. 2.

eine gestreckte (ovale oder spindelförmige) Form und sind mit der Längsachse in der Längsachse des Rückenmarks angeordnet. Auf Präparaten, die nach speziellen neurologischen Methoden angefertigt sind, ist zwischen den Zellen nur ein feines Glianetz sichtbar, während Nervenzellenfortsätze vollkommen unsichtbar sind. Bei einer Färbung mit Methylenblau ist jedoch deutlich zu erkennen, dass von den Zellen zahlreiche Dendriten abgehen (Fig. 8, Taf. XVII) und dass diese Zellen ihrem Charakter nach vollkommen den kleineren Zellen der zweiten Art gleichkommen, welche in der subpialen Schicht in den Zwischenräumen zwischen den oberflächlichen Nervenkernen liegen. Nervenzellen erster Art habe ich niemals in den oberflächlichen Nervenkernen aufgefunden, sie werden stets nur in den Zwischenräumen zwischen diesen angetroffen. In dem Nervenkern ist zwischen den Nervenzellen ein äusserst dichtes Geflecht von marklosen und teilweise markhaltigen Zellen vorhanden, an dessen Bildung die Fortsätze der Nervenzellen sich in beträchtlichem Maße beteiligen. Seinem Charakter nach ist dieses in den Nervenkernen angeordnete Geflecht dem subpialen Geflechte vollkommen gleich, welches die Oberfläche der übrigen Abschnitte der weissen Substanz bedeckt (siehe Textfig. 1), ist jedoch dichter.

An den Rändern der oberflächlichen Nervenkerne gehen die Fasern des innerhalb des Kernes gelegenen Geflechtes direkt in die zwischen den Kernen verlaufenden Faserbündel über. Bei schwacher Vergrösserung kann die Beobachtung gemacht werden, dass von jedem Nervenkerne strahlenförmig Nervenfaserbündel abgehen, welche weiterhin in das subpiale Geflecht eintreten, so dass jeder Kern gleichsam von einem Kranz von Strahlen umgeben ist, welche ihn mit der übrigen gesamten Schicht der oberflächlichen, subpialen Nervenelemente verbinden. Bei starker Vergrösserung kann man sich leicht davon überzeugen, dass die Strahlen Bündel feiner markhaltiger und markloser Fasern darstellen.

Bisweilen gelingt es auch, einzelne Fasern auf ihrem Verlauf von dem Geflecht des oberflächlichen Kernes bis zu einem Bündel oder Stämmchen des allgemeinen subpialen Geflechtes zu verfolgen. Durch die Vermittlung der radiären Bündel können somit einerseits Fortsätze der Zellen der oberflächlichen Kerne in das allgemeine subpiale Geflecht ziehen, andererseits Fortsätze von Zellen aus

letzterem mit den Nervenzellen des oberflächlichen Kernes in Verbindung treten.

Auf Flächenpräparaten vom Rückenmark der Vögel kann somit das wahrgenommen werden, was niemals auf einer noch so regelmäßigen Schnittserie möglich ist zu sehen, nämlich der unmittelbare Zusammenhang der oberflächlichen Nervenkerne mit der zwischen ihnen gelegenen subpialen Schicht. Die oberflächlichen Kerne stellen somit nur eine metamer angeordnete Verdickung des allgemeinen subpialen Geflechtes dar, nur Stellen, an denen die mikroskopische Schicht subpialer Nervenelemente anwächst und Vorwölbungen bildet, die bereits makroskopisch als Höcker unter der Pia mater sichtbar sind.

Die angeführten histologischen Befunde werfen auch einiges Licht auf die vergleichend-anatomischen Beziehungen der subpialen Schicht des Rückenmarks von Säugetieren. Letztere kann nicht als ein phylogenetischer Rest der oberflächlichen Nervenkerne des Rückenmarks der Vögel angesehen werden. Das Homologon dieser fehlt den Säugetieren vollkommen, da im Rückenmarke dieser nirgends irgendwelche Spuren einer metameren Verdickung der subpialen Zellen wahrnehmbar sind. Die subpiale Schicht des Rückenmarks der Säuger kann nur der ganzen subpialen Schicht des Rückenmarks der Vögel mit Einschluss der oberflächlichen Nervenkerne, als örtlicher metamerer Anschwellungen derselben, homolog gesetzt werden.

Die oberflächlichen Nervenkerne sind aller Wahrscheinlichkeit nach sekundäre Elemente, die nur den Sauropsiden zukommen, bei Säugetieren sind sie nur schwach ausgebildet, allenfalls noch bei Chiropteren (nach Dröseke), wahrscheinlich als Konvergenzerscheinungen, vorhanden.

Schlussbetrachtungen.

Die oben mitgeteilten Befunde sind infolge bedeutender technischer Schwierigkeiten weitaus nicht vollständig. Gegenwärtig bin ich dabei, einige Details des mikroskopischen Baues der subpialen Schicht und die gegenseitigen Beziehungen der Nervenelemente festzustellen. Es scheint mir, dass die subpiale Schicht einen Teil des Zentralnervensystems darstellt, welcher nach demselben Prinzip wie die zentrale graue Nervensubstanz aufgebaut ist, in welcher jedoch infolge ihres geringen Durch-

messers, und infolgedessen, dass die Elemente nicht so dicht angeordnet sind, wie in der grauen Substanz, die Wechselbeziehungen der Nervenzellen und ihrer Fortsätze sowie viele Fragen, die mit der Neuronentheorie zusammenhängen, bei gleichen vielleicht sogar geringeren technischen Widerständen, evidenter und demonstrativer klargestellt werden können. Ausser diesen Fragen, welche bei jeder neurologischen Arbeit in Betracht kommen, suche ich ausserdem noch zu bestimmen, welcher Schicht der Gehirnrinde die subpiale Schicht des Rückenmarks entspricht und ob hier überhaupt entsprechende Verhältnisse vorliegen, alsdann suche ich festzustellen, wie weit verbreitet diese subpiale Schicht in der Reihe der Wirbeltiere ist. Einige meiner Präparate des Rückenmarks von Rochen sprechen, wie ich bereits oben erwähnt habe, zugunsten dessen, dass die subpiale Schicht augenscheinlich, wenn auch keine primäre, so doch eine alte Bildung ist, und ihr Auftreten mit der Erlangung der Extremitäten zusammenfällt.

Bei einer derartigen detaillierten Untersuchung der subpialen Schicht in histologischer und vergleichend-anatomischer Beziehung wird es vielleicht gelingen, auch auf die physiologische Bedeutung derselben ein Streiflicht zu werfen, hinsichtlich welcher vorläufig nichts Bestimmtes ausgesagt werden kann.

Herrn Prof. Dr. A. Dogiel spreche ich für gütigst gewährten Rat bei dieser Arbeit und der Phys.-math. Fakultät und der Naturforschergesellschaft in St. Petersburg für ihre materielle Unterstützung bei meiner Fahrt ans Schwarze Meer (1909) zum Studium des Rückenmarks der Vögel verbindlichsten Dank aus!

Literaturverzeichnis.

1. Banchi, A.: La minuta struttura della midolla spinale dei chelonii (Emys europaea). 4 Taf. Arch. ital. Anat. e. Embriol., Vol. 2, Fasc. 1, p. 291—307, 1903.
2. Beisso, Torquato: Del midoll. spinal. Zitiert nach Sherrington 1873.
3. Berliner R.: Die „Hofmannschen Kerne" (Kölliker) im Rückenmark des Hühnchens. 1 Taf. Anat. Anz., Bd. 21, Nr. 10/11, S. 273—278, 1902.
4. Bielschowsky: Die Silberimprägnation der Neurofibrillen. Journ. für Psychologie und Neurologie, Bd. III, 1904.
5. Brandis: Untersuchungen über das Gehirn der Vögel. I. Teil: Übergangsgebiet vom Rückenmark zur Medulla oblongata. Arch. f. mikr. Anat., Bd. 41, Taf. XIII, 1893.
6. Conti, Alfredo: Un nuovo nucleo di cellule nervose capulate del cordone bianco antero-laterale del midollo lombare dell uomo. C. 1 T. Giornale della R. Academia di Medicina di Torino, Nr. 7, 1888.
7. Dröseke, J.: Über einen bisher nicht beobachteten Nervenkern (Hofmann-Kölliker) im Rückenmark von Chiropteren. 4 Fig. Anat. Anz., Bd. 23, Nr. 22, S. 571—576, 1903.
8. Gadow, Hans: Bronns Klassen und Ordnungen des Tierreichs. Bd. VI, Abt. IV, Vögel, I. Anat. Teil, Lief. 16, 17. Nervenlehre, Rückenmark, 1887.
9. Gaskell: Proceedings of the Physiological Society 1885. Dec. 12 im Journ. of Physiology, Vol. 7, p. XXIX. Zitiert nach Sherrington 1885.
10. Derselbe: The cranial nerves. Journ. of Physiology, Vol. 10, 1888. Zitiert nach Kölliker.
11. Van Gehuchten, A.: La moelle épinière des larves des Batraciens (Salamandra maculosa). Planches XXIX et XXX. Archives de Biologie. Tome 15, 1898
12. Van Gehuchten, A. et Boule, L.: Les noyaux extra- et périmédullaires des oiseaux. Nevraxe, Bd. IX, 1908, p. 293—312.
13. Held, Hans: Über den Bau der grauen und weissen Substanz. Arch. f. Anat. und Phys., Anat. Abt. 1902, S. 189—224.
14. Hoche, A.: Über die Verteilung der Ganglienzellen im untersten Abschnitte des Wirbelkanals beim Menschen. Neurologisches Zentralblatt Nr. 4, 1891.
15. Derselbe: Über die Ganglienzellen der vorderen Wurzeln im menschlichen Rückenmark. XVI. Wanderversammlung der südwestdeutschen Neurologen und Irrenärzte zu Baden-Baden am 6. und 7. Juni 1891. Neurologisches Zentralblatt Nr. 13, 1891.
16. Derselbe: Beiträge zur Kenntnis des anatomischen Verhaltens der menschlichen Rückenmarkswurzeln in normalem und krankhaft verändertem Zustande bei Dementia paralytica. Heidelberg 1891. J. Hörning.
17. v. Kölliker, Albert: Über einen noch unbekannten Nervenzellenkern im Rückenmark der Vögel. Sitzung der math.-naturw. Klasse der kaiserl. Akad. d. Wiss. in Wien vom 5. Dez. 1901.

18. Derselbe: Weitere Beobachtungen über die Hofmann'schen Kerne am Mark der Vögel. Anat Anz., Bd. 21, S. 81—84, 1902.
19. Über die oberflächlichen Nervenkerne im Marke der Vögel und Reptilien. 5 Taf. Zeitschr. f. wissensch. Zoologie, Bd. 72, H. 1, S. 126—189, 1902.
20. Lachi, P.: Alcune particolarità anatomiche del ringonfiamento sacrale nel midollo degli uccelli. Memorie della Società Toscana di scienze naturali, Vol 10, Pisa 1889, p. 286—295.
21. Derselbe: Intorno ai nuclei di Hofmann-Kölliker o lobi accessori del midollo spinale degli uccelli. Anat. Anz., Bd. 21., Nr. 1, p. 7 u. 8, 1902.
22. Lavdowsky, M.: Vom Aufbau des Rückenmarks. Arch. f. mikr. Anat, Bd. 38, 1891.
23. v. Lenhossék, M.: Über den Verlauf der Hinterwurzeln im Rückenmark. Taf. IX. Arch. f. mikr. Anat., Bd. 34, II, 1889.
24. Derselbe: Beiträge zur Histologie des Nervensystems und der Sinnesorgane. Wiesbaden, 1894.
25. Derselbe: Der feinere Bau des Nervensystems im Lichte neuester Forschungen, II. Aufl., 1895.
26. Nageotte, J.: Granulations lipoides du tissue nerveux. Comptes Rend. de la Soc. de Biologie, 2 Avr. 1909. Nr. 12.
27. Ramón y Cajal, S.: La medula espinal de los reptiles. Pequenas contributiones al conveimento del sistema nerviosa. Barcelona 1891.
28. Derselbe: Nuevo Concepto de la Histologia de los Centros nerviosos, p. 63, 1893.
29. Retzius, G.: Zur Kenntnis der oberflächlichen ventralen Nervenzellen im Lendenmark der Vögel. Biolog. Unters. N. F., Bd. X, S. 21—29, 1902.
30. Sala, Cl.: Estructura de la medula espinal de los batracias. Barcelona 1892.
31. Sherrington, C. S.: On the out-lying Nerve-Cells in the Mammalian Spinal-Cord. Philosophical Transactions of the Royal Society of London 1890, Vol. 181, Plates 3, 4.
32. Schiefferdecker: Beiträge zur Kenntnis des Faserverlaufs im Rückenmark. Taf. XXXII, XXXIII und XXXIV. Arch. f. mikr. Anat., Bd. 10, 1874.
33. Sterzi, G.: Richerche intorno alla anatomia comparata ed all'ontogenesi delle meningi. Atti del Reale Istituto Veneto di Scienze, littere et arti, T. 60, P. II, Anno academico 1900—1901, 1901, p. 1101—1361, 5 Taf.
34. Sterzi, A. S.: I gruppi cellulari periferici dell la midolla spinale dei rettili, 2 Taf. Atti Soc. Toscana Sc. nat. Pisa, Vol. 20, S. 243—275, 1904.
35. Streeter, G.: The structure of the spinal Cord of the Ostrich. Amer. Journ. Anat., Vol. III, p. 1—27, 1903.
36. Tretjakoff, D.: Das Gehirn von Ammocoetes. Mit 12 Taf. St. Petersburg 1910.

Erklärung der Abbildungen auf Tafel XVI und XVII.

Sämtliche Figuren sind mit dem Zeichenapparat von Zeiss von Flächenpräparaten der weissen Substanz des in Methylenblau gefärbten Rückenmarkes ausgeführt worden.

Tafel XVI.

Fig. 1. Subpiales Geflecht des Rückenmarks vom Pferde. nz = Nervenzellen der subpialen Schicht; sbf = Faserbündel des subpialen Geflechtes; fs = durch die subpiale Schicht durchscheinende Fasern der weissen Substanz. Zeiss' Obj. 16,0 mm, Ok. 2.

Fig. 2. Teil des subpialen Geflechtes aus dem Rückenmark einer Katze. sbf = Faserbündel des subpialen Geflechtes; fs = Fasern der weissen Substanz, welche durch die subpiale Schicht hindurch sichtbar sind. Zeiss' Obj. E, Ok. 4.

Fig. 3. Teil der subpialen Schicht aus dem Rückenmark eines Kätzchens. nz = subpiale Nervenzellen; d = deren Dendriten, die sich an der Bildung des subpialen Geflechtes beteiligen; sbf = Faserbündel des subpialen Geflechtes; fs = durch die subpiale Schicht durchschimmernde Fasern der weissen Substanz. Zeiss' Obj. 4,0 mm, Ok. 4.

Tafel XVII.

Fig. 4. Nervenzellen aus der subpialen Schicht des Rückenmarks eines Affen. nz = subpiale Nervenzellen; pr = Ranvierscher Schnürring; prt = Protoplasma der subpialen Zellen; nuc = ihr Kern; d = ihre unvollkommen gefärbten Dendriten; ax = Nervenfortsatz; fs = unterliegende Fasern der weissen Substanz. Zeiss' Obj. 4,0 mm, Ok. 3.

Fig. 5. Pericelluläres Geflecht um eine subpiale Nervenzelle aus dem Rückenmark eines Hundes. fa = Fasern der subpialen Schicht, die zwecks Bildung eines pericellulären Geflechtes an die Zelle herantreten. pz = pericelluläres Geflecht (die Zelle selber ist ungefärbt geblieben); pr = Ranvierscher Schnürring; sbf = Fasern der subpialen Schicht; fs = unterliegende Fasern der weissen Substanz. Zeiss' Obj. 4,0 mm, Ok. 4.

Fig. 6. Gliahülle um eine Nervenzelle aus der subpialen Schicht des Rückenmarkes eines Hundes. Die Zelle selber ist ungefärbt geblieben. gn = Gliahülle; g = Gliafasern. Zeiss' Hom. Imm. $^1/_{12}$, Ok. 2.

Fig. 7. Nervenzelle erster Art aus der subpialen Schicht des Rückenmarks von Phalaerocorax carbo. prt = Protoplasma; nuc = Kern; d = Dendriten; ax = Nervenfortsatz, der sich in die Tiefe der weissen Substanz versenkt; fs = weisse Substanz. Zeiss' Obj. 4,0 mm, Ok. 2.

Fig. 8. Teil eines oberflächlichen Kernes aus dem Rückenmark von Phalaerocorax carbo. nz = Nervenzellen; d = Dendriten; pl = Geflecht innerhalb des oberflächlichen Kernes. Zeiss' Obj. 4,0 mm, Ok. 4.

Gesammelte Studien an den roten Blutkörperchen der Amphibien.

Von

Friedrich Meves in Kiel.

Hierzu Tafel XVIII—XX und 52 Textfiguren.

Inhalt:

Seite

Einleitung 465
I. Der Randreifen. 466
1. Darstellung des Randreifens durch Isolierung 467
2. Darstellung des Randreifens durch Färbung. Sichtbarmachung seiner fibrillären Struktur 474
3. Der Körnerbelag des Randreifens 477
4. Die Quermembranen des Randreifens 480
5. Die Bedeutung des Randreifens 484
II. Zur Membranfrage 486
III. Binnenstrukturen 490
1. Fäden 490
2. Granuläre Einschlüsse 500
3. Besitzen die roten Blutkörperchen der Amphibien einen Zonenbau? 503
IV. Über Formänderungen der roten Blutkörperchen im frisch entnommenen Blut 506
V. Über Formänderungen der roten Blutkörperchen infolge von Reagentienwirkung. 512
1. Über die plötzliche Erweiterung der roten Blutkörperchen des Frosches nach allen Richtungen bei Zusatz von Essigsäure 512
2. Über Formänderungen infolge der Wirkung von Ammoniakdämpfen 517
3. Über Formänderungen, welche durch Quellung des Kerns hervorgerufen werden: sog. Hünefeld-Hensensche Bilder 527

Einleitung.

In den Jahren 1903 bis 1906 habe ich im Anatomischen Anzeiger über die roten Blutkörperchen der Amphibien, hauptsächlich des Feuersalamanders, eine Anzahl von Studien publiziert, welche in erster Linie auf den Randreifen gerichtet waren, ausserdem die Membranfrage und die Frage nach Binnen-

strukturen betrafen und schliesslich von den Formänderungen handelten, welche die roten Blutkörperchen teils im frischen Zustand, teils unter der Wirkung verschiedener Reagentien erleiden. Die damals erhaltenen Resultate habe ich nunmehr zusammenfassend bearbeitet, um sie — mit gütiger Erlaubnis von Redaktion und Verlag des Anatomischen Anzeigers — unter Beigabe von drei Tafeln und einer Anzahl von Textfiguren, welche grösstenteils gleichfalls neu sind, an dieser Stelle erscheinen zu lassen.

I. Der Randreifen.

Der Randreifen ist ein Strukturbestandteil der kernhaltigen elliptischen Blutkörperchen, welcher für ihre Kenntnis von grösster Bedeutung ist. Er ist zweifellos schon früher von Ranvier (1870), H. D. Schmidt (1878) u. a. gesehen, ist aber für den Ausdruck einer dicken, das ganze Blutkörperchen umgebenden Membran gehalten worden (vergl. unten S. 486). Als Reifen hat ihn zuerst Dehler (1895) an roten Blutkörperchen des Hühnerembryos beschrieben, hat ihn aber noch (l. c. S. 423) als „dichteren Teil einer Grenzschicht des Protoplasmas" aufgefasst. Das gleiche Gebilde ist dann von M. Heidenhain[1]) bei Proteus[2]) und ebenfalls (1896) bei Hühnerembryonen, von Nicolas (1896) bei Salamandra, Triton und bei einer Viper aufgefunden worden. In den Präparaten von Nicolas war der Randreifen bei Salamandra und Triton im allgemeinen nicht an der Zelloberfläche gelegen, sondern von dieser durch eine dünne Lage von Zellsubstanz getrennt; bei der Viper fand er sich sogar in zahlreichen Fällen ganz im Innern des Zellkörpers. Dadurch war bewiesen, dass es sich nicht bloss um eine verstärkte Ektoplasmaschicht handeln kann.

Ich selbst habe das Studium des Randreifens im Jahre 1903 aufgenommen und bis zum Jahre 1906 fortgesetzt. Dehler, M. Heidenhain und Nicolas hatten den Randreifen ausschliesslich an Schnitten von Material, welches mit Sublimat

[1]) Neuerdings teilt M. Heidenhain (1911, S. 1058) mit, dass nicht Dehler, sondern er selbst den Randreifen im Jahre 1894 an roten Blutkörperchen des Entenembryos entdeckt und dass er die erste Beschreibung seinem Schüler und Freunde Dehler übertragen habe, welcher eine Serie neuer Präparate vom Hühnerembryo herstellte.

[2]) Siehe Dehler, 1895, S. 423 unten.

fixiert war, durch Färbung mit Eisenhämatoxylin dargestellt. Auch ich habe ihn zuerst an Schnitten wahrgenommen, und zwar an solchen durch die Niere von Salamanderlarven, welche mit Flemmingschem oder Hermannschem Gemisch fixiert und mittels der Flemmingschen Dreifachbehandlung gefärbt waren. In der Folge habe ich aber mein Bestreben in erster Linie darauf gerichtet, den Randreifen an den frischen Blutkörperchen direkt sichtbar zu machen. Ich entdeckte alsbald, dass es für diesen Zweck genügt, das Blut mit verdünnter Säure, z. B. Essigsäure, zu versetzen. Ferner fand ich, dass man den Randreifen durch Zusatz bestimmter Farbstofflösungen zum frischen Blut darstellen kann. Eine dritte Methode, mit welcher ich mich im folgenden zunächst ausführlicher befassen will, besteht in der Isolierung desselben von der übrigen Substanz des Blutkörperchens mit Hilfe einer 3proz. Lösung von Küchenkochsalz.

1. Darstellung des Randreifens durch Isolierung.

Die Methode, durch welche ich eine partielle, zuweilen sogar vollständige Isolierung des Randreifens von der übrigen Substanz des Blutkörperchens erzielt habe, ist folgende: Ich lasse einige Tropfen Blut des Salamanders (welche ich neuerdings gewöhnlich durch Abschneiden der Schwanzspitze gewinne) in ein ca. 15 ccm grosses Gläschen hineinfallen, welches bis zum Rande mit einer 3proz. Lösung von Küchenkochsalz angefüllt ist. Dann schüttle ich und warte, bis sich ein Bodensatz gebildet hat. Von diesem bringe ich etwas mit Hilfe einer Pipette auf einen Objektträger und decke mit einem grossen Deckglas[1]) ein, welches ich mit einem Rahmen von geschmolzenem Paraffin umziehe.

Bringe ich nun das Präparat unter das Mikroskop, so finde ich, dass die Oberfläche der Blutscheiben sich zunächst mit zahlreichen Runzeln bedeckt. Nach einiger Zeit wird sie wieder glatt. Weiter kann es sich ereignen, dass die eine oder andere der Blutscheiben, welche im Gesichtsfeld gelegen sind, plötzlich ein durchgehendes Loch bekommt.

Die Entstehung dieses Loches stelle ich mir folgendermassen vor: Ich nehme an, dass entweder infolge der Wasserentziehung durch die hypertonische Salzlösung oder auch infolge

[1]) Ich gebrauche solche von 22 : 40 mm Seite.

Änderung der Oberflächenspannung (durch lokale Niederschlagsbildung?) Bewegungen der Zellsubstanz auftreten. Dabei kann es vorkommen, dass die Zellsubstanzlamelle, welche das Lumen des Randreifens ausfüllt, an einer Stelle zunächst stark verdünnt und schliesslich durchbrochen wird.

Eine Seifen- oder Öllamelle, welche über einen Ring ausgespannt ist, fällt fast momentan zusammen, sobald die beiden Oberflächenschichten an irgend einer Stelle infolge Durchbrechung der Lamelle ineinander greifen. Bei der Blutscheibe braucht der gleiche Vorgang längere Zeit, wahrscheinlich deshalb, weil die Zellsubstanz von sehr zäher Beschaffenheit ist und die Oberflächenspannung bei der von Flüssigkeit umgebenen Blutscheibe erheblich geringer ist als bei der Seifen- oder Öllamelle, die sich in Luft befindet. Das anfangs nur kleine Loch nimmt unter den Augen des Beobachters langsam an Durchmesser zu. Bald erreicht es an einer Stelle den Randreifen. Es vergrössert sich weiter so, dass ein immer grösseres Stück des Randreifens zu seiner Begrenzung hinzugezogen wird. Allmählich hat sich die Zellsubstanzlamelle unter der Wirkung der Oberflächenspannung und des osmotischen Druckes so stark verkleinert, dass sie weniger als die Hälfte des Ringlumens ausfüllt. Schliesslich rundet sie sich zu einer Kugel ab, welche an einer Stelle den Kern einschliesst.

Ein Teil der Zellsubstanz bleibt anfangs noch in Gestalt eines schmalen, auf der Innenseite dickeren Mantels um den Randreifen erhalten. Dieser Mantel zeigt alsbald Einschnürungen und dazwischen Ausbuchtungen; weiter zerfällt er, den Einschnürungen entsprechend, in kleine Tröpfchen, welche zunächst gewöhnlich nicht ganz kugelig sind, sondern auf der Innenseite eine stärker konvexe, auf der Aussenseite eine flachere Begrenzung zeigen. Zwischen den verschiedenen Zellsubstanztröpfchen wird der Randreifen völlig nackt sichtbar.

Eine Auflösung eines schmalen Flüssigkeitszylinders in Tröpfchen beobachtet man z. B. gleichfalls, wenn man einen Seidenfaden in Öl taucht und wieder heraushebt.

Fig. 1—8 zeigen die aufeinander folgenden Veränderungen, welche eine und dieselbe Blutzelle im Anschluss an die Durchlochung erfährt. Der hier dargestellte Fall weist allerdings eine Besonderheit auf insofern, als einige Zeit nach dem Auftreten des ersten Loches noch ein zweites hinzukam.

Als ich die in Fig. 1 gezeichnete besonders grosse Blutscheibe zuerst auffand (an einem Nachmittag um 5 Uhr 25 Minuten), war das rundliche Loch unten rechts offenbar erst vor wenigen Augenblicken entstanden. Es vergrösserte sich alsdann unter meinen Augen (Fig. 2 und 3), wobei es etwas wechselnde Formen annahm. Auf dem Stadium der Fig. 3 (um 5 Uhr 30 Minuten) wurde das erwähnte zweite Loch sichtbar, welches anfangs klein und rund war. Vier Minuten später (um 5 Uhr 34 Minuten) zeigte es noch ungefähr die gleichen Dimensionen, hatte sich aber etwas in die Länge gezogen (Fig. 4). Nach weiteren drei (Fig. 5) und sieben (Fig. 6) Minuten (um 5 Uhr 37 Minuten und um 5 Uhr 41 Minuten) waren beide Löcher, das kleine und das grosse, stark gewachsen. An dem Zellsubstanzzylinder, welcher in Begrenzung des grösseren Loches dem Randreifen ansass, markierten sich in Fig. 5 zwei spindelförmige Anschwellungen, welche sich in Fig. 6 stärker zusammengezogen hatten. 25 Minuten nach Beginn der Beobachtung (um 5 Uhr 50 Minuten) hatte das grosse Loch sich besonders in der Richtung nach links oben ausgedehnt (Fig. 7): das kleine Loch hatte sich stärker in die Länge gezogen, aber nicht wesentlich vergrössert. Zu den beiden kleineren Zellsubstanzportionen, welche in Fig. 6 dem Randreifen in Begrenzung des grösseren Loches ansitzen, war eine neue von länglicher Form (links unten) hinzugetreten; die beiden anderen hatten sich stärker abgerundet; diejenige am unteren Pol war völlig kugelig geworden. Um 6 Uhr 25 Minuten, also eine Stunde nach Beginn der Beobachtung, war das Bild (Fig. 8) wenig gegenüber demjenigen der Fig. 7 verändert. So blieb es bis um 8 Uhr 45 Minuten, wo die Beobachtung abgebrochen werden musste.

In den übrigen Figuren derselben Tafel habe ich eine Anzahl Blutzellen gezeichnet, bei welchen die Formänderungen, welche im Gefolge der Durchlochung auftreten, bereits zu einem mehr oder weniger vollständigen Abschluss gekommen waren. Bei dem an der Hand von Fig. 1—8 geschilderten Verlauf war die Hauptmasse der Zellsubstanz bei Beendigung der Beobachtung (Fig. 8) wohl infolge des Vorhandenseins zweier Löcher in Form einer allerdings stark verdickten Lamelle zwischen entgegengesetzten Seiten des Reifens ausgespannt geblieben. Bei dem Auftreten eines einzigen Loches (oder wenn zwei Löcher zu einem einzigen zusammenfliessen) bildet sich in der Regel, wie

ich es vorher beschrieben habe, neben mehreren kleineren ein grösserer Protoplasmatropfen, welcher den Kern einschliesst: Fig. 9, 10, 20; in letzterem Fall (Fig. 20) sind kleinere Tropfen in grosser Zahl vorhanden.

Zuweilen findet man die Zellsubstanz in mehrere annähernd gleichgrosse Kugeln zersprengt: Fig. 21 (ähnlich auch in Fig. 22).

Die Tropfen bleiben zunächst am Randreifen sitzen. Später können sie sich, die kleineren gewöhnlich zuerst, von ihm ablösen. Auf diese Weise kann der Randreifen schliesslich völlig isoliert werden.

Bei den Fig. 11—14 ist auch die grosse Protoplasmakugel abgelöst. In Fig. 11 berührt sie an gegenüberliegenden Seiten den Innenkontur des Randreifens; in Fig. 13 überdeckt sie ihn; in Fig. 12 liegt sie frei in seinem Lumen. In letzterer Figur sieht man neben der grossen Kugel noch eine Anzahl kleinerer Tröpfchen, welche teils frei schwimmen, teils am Randreifen ansitzen. Bei Fig. 13 erscheint es ausgeschlossen, dass die einzige vorhandene Protoplasmakugel die Gesamtmasse der Zellsubstanz repräsentiert; hier müssen bereits Zellsubstanztröpfchen vom Randreifen frei geworden und weggetrieben sein. Das gleiche ist mit der Hauptmasse der Zellsubstanz bei Fig. 14 geschehen, bei welcher nur noch an zwei Stellen dem Randreifen kleinere, spindelförmige Protoplasmamassen ansitzen, welche keine Neigung zeigten sich abzukugeln.

Bei Fig. 15 und 16 beobachtet man an dem isolierten Teil des Randreifens Schleifenbildungen, welche wohl auf eine Drillung desselben (siehe unten S. 520) zurückzuführen sind.

Fig. 17—19 stellen Blutscheiben dar, bei denen unter der Wirkung der 3proz. Kochsalzlösung Löcher in der Mehrzahl entstanden sind. In Fig. 17 sind zwei (ebenso wie bei Fig. 8), in Fig. 18 drei Löcher aufgetreten. In Fig. 19 hat sich die Zellsubstanz durch Lochbildung an nicht weniger als sieben Stellen von dem Randreifen getrennt.

Fig. 23 und 24 zeigen zwei nahezu isolierte Randreifen, welche zerbrochen sind. In Fig. 23 sind die durchbrochenen Enden zwar etwas auseinander gewichen, im übrigen aber hat der Reifen die ovale Form bewahrt. In Fig. 24 dagegen hat eine Streckung desselben, möglicherweise rein passiv (infolge von Strömungen im Präparat), stattgefunden.

Die lochförmige Durchbrechung der Blutscheiben habe ich, wie gesagt, durch eine 3 proz. Lösung von Küchenkochsalz hervorrufen können. Das von mir benutzte Salz stammt aus den Kaliwerken Benthe, Aktiengesellschaft, Hannover, und hat nach einer mir zugestellten Analyse folgende Zusammensetzung:

Wasser	0,59 Proz.
Calciumsulfat	1,05 „
Magnesiumsulfat	0,11 „
Natriumsulfat	0,40 „
Natriumchlorid	97,82 „
Unlösliches	0,03 „

Wenn ich dagegen eine 3 proz. Lösung von reinem Chlornatrium anwandte, kamen Bilder wie die beschriebenen nur ausserordentlich spärlich oder überhaupt nicht zustande; an vielen Blutkörperchen trat Entfärbung ein. Mit Lösungen anderer Salze, welche mit einer 3 proz. Lösung von Kochsalz isotonisch sind, z. B. von Kaliumnitrat, Magnesiumsulfat u. a., habe ich überhaupt keine Erfolge erzielt; vereinzelte durch hypertonische (26 proz.) Rohrzuckerlösung; Fig. 15 und 20 sind mit Hilfe der letzteren gewonnen.

Bei den Blutkörperchen des Frosches gelang es mir auch nicht durch Küchenkochsalz, Lochbildung zu bewirken; es ist möglich, dass sie hier durch die Anwesenheit des unten zu beschreibenden Fadenwerks in der Zellsubstanz verhindert wird.

Die eben beschriebenen Beobachtungen hat Weidenreich (1905, 1 S. 289 ff.) im III. Teil seiner „Studien über das Blut", in welchem er sich mit dem Bau der Amphibienerythrocyten beschäftigt, einer gänzlich verfehlten Kritik unterworfen. Ich würde es bei der kurzen Antwort, die ich darauf bereits 1906, 1 S 444, gegeben habe, bewenden lassen, wenn ich nicht fände, dass M. Heidenhain (1911, S. 1060) schreibt, ich sei „der Meinung", dass es mir gelungen sei, durch Einwirkung einer 3 proz. Kochsalzlösung den Reifen von der übrigen Substanz des Körperchens zu isolieren, und auf Weidenreich verweist. Ich entnehme aus dieser Äusserung, dass die Richtigkeit meiner früheren Angaben auf Grund des Weidenreichschen Angriffs

auch von anderer Seite in Zweifel gezogen werden konnte, und möchte daher auf die Weidenreichsche Darstellung zurückkommen.

In dem Referat, welches Weidenreich von meiner Schilderung gibt, lässt er mich behaupten, dass am Schluss des Vorgangs „die Zellsubstanz mit dem Kern zur Kugel aufgequollen an einer Stelle dem Randreifen ansitzt". Weidenreich zeigt dadurch, dass er den physikalischen Kräften, welche nach meiner Auffassung die Abkugelung der Zellsubstanz nach dem Eintritt der Durchlochung bewirken, kein Verständnis entgegenbringt.

Weidenreich fand nun bei Anwendung der von mir angegebenen Methode neben eigentümlichen Formänderungen, die an die von Preyer beobachteten erinnern, bald häufiger, bald seltener solche Bilder, wie ich sie geschildert habe. Während aber nach meiner Ansicht die farblosen Stellen Löcher seien, das Blutkörperchen also richtig durchbohrt wäre, handelt es sich nach Weidenreich „keineswegs um Löcher, sondern nur um hämoglobinfreie Stellen, die dadurch zustande kommen, dass infolge der wasserentziehenden Wirkung der 3 proz. Kochsalzlösung der Inhalt eingedickt und geringer wird; die Membran nähert sich infolgedessen und kommt an einzelnen Stellen in grösserer oder geringerer Ausdehnung zur Berührung und Verklebung, während der Inhalt nach den übrigen Partien der Scheibe sich zusammendrängt; offenbar übt dabei die Membran noch einen Druck auf den Inhalt aus, da der Kern häufig exzentrisch liegt. Die „Löcher" sind demnach nichts anderes als hämoglobinfreie Stellen, wo die farblose durchsichtige Membran in doppelter Lage fest aufeinander ruht".

„Der Beweis für diese meine Behauptung", sagt Weidenreich, „lässt sich auf mehrfache Weise erbringen. Zunächst versuchte ich, ob es nicht gelingt, die Membranblätter wieder zum Abheben zu veranlassen; der Versuch gelang in der Tat. Setzt man nämlich eine sehr dünne Kochsalzlösung (0,6%) zu, so beobachtet man, wie die Blutscheibe wieder Wasser einsaugt, sie strebt der Kugelform zu und in dem Maße dringt von der Stelle, an der sich hauptsächlich der gefärbte Inhalt angesammelt hatte, das Hämoglobin vor und füllt den leeren Raum wieder aus. Es resultiert eine Kugel, die rasch sich entfärbt und dann dasselbe Bild darbietet, wie es auch sonst die Schatten der Salamanderblutkörperchen geben. Wäre die Blutscheibe wirklich durchlöchert, so wäre dieser Vorgang undenkbar. Aber ich bin in der Lage, noch einen zweiten Beweis gegen die Lochnatur dieser hämoglobinfreien Stellen zu bringen. Ich sagte mir, handelt es sich

wirklich um aufeinanderliegende Membranpartien, dann muss es vielleicht gelingen, Einschlüsse oder Auflagerungen in und auf diesen Stellen zu finden. Auch das ist mir nach einigem Suchen geglückt, ich habe mehrfach Scheiben gesehen, wie ich sie in Fig. 23 wiedergebe, wo also in der Mitte des „Loches" ein nicht näher zu bestimmendes Gebilde lag; nun muss man sich selbstverständlich darüber vergewissern, dass derartige Flecken nicht etwa auf oder über der Scheibe liegen und die Lage in dem „Loche" nur eine scheinbare ist. Um auch da sicher zu gehen, genügt es, die Scheibe zu bewegen und sie zum Überschlagen zu bringen, was durch Klopfen auf das Deckglas bei nicht zu wenig Flüssigkeit leicht gelingt. Es muss also an der scheinbar leeren Stelle etwas ausgespannt sein, wo diese Körper oder Flecken sitzen, und das ist eben die Membran. Einen dritten Beweis lieferte mir mein Versuch, derartige Scheiben zu färben; zwar gelang es mir nicht, wie ich wollte, die „Löcher" zu tingieren, und zwar deswegen, weil geringer Farbzusatz überhaupt die Körperchen ungefärbt liess, reichlicher dagegen die Scheiben zum Quellen brachte und in Kugelform überführte, genau wie es bei Wasserzusatz der Fall ist. Aber es gelang dafür auf andere Weise die Lochnatur auszuschliessen, ich erhielt nämlich einen körnigen Farbstoffniederschlag bei geringem Farbzusatz und versuchte nun eine Strömung in dem Präparate auszulösen. Sind die Blutscheiben wirklich durchlocht, so müssen, wenn die Scheibe auf der Kante steht und mit ihrer Fläche der Strömung entgegengerichtet ist, die Farbstoffpartikelchen natürlich dieses Loch passieren; ist dagegen eine Membran vorhanden, so müssen sie an der fraglichen Stelle abgleiten und nach dem Rande der Scheibe fliessen. Ich habe nun mehrfach feststellen können, dass die letztere Annahme die zutreffende ist; niemals gingen die Farbstoffpartikelchen durch die Scheibe hindurch."

Weidenreich glaubt „somit dargetan zu haben, dass die von Meves beschriebenen Bilder in ganz anderem Sinne zu deuten sind".

Man könnte nun vermuten, dass Weidenreich entgegen seiner eigenen Annahme die von mir beschriebenen Bilder tatsächlich überhaupt nicht zu Gesicht bekommen hat. Einzelne seiner Figuren (z. B. das Blutkörperchen in der Textfigur 2 oben links auf S. 291) lassen jedoch keinen Zweifel, dass dies der Fall ist.

Es bleibt mir demnach nichts anderes übrig, als zu konstatieren, dass Weidenreich etwas sieht, wo nichts existiert. Die angeblichen Beweise Weidenreichs, welche das Vorhandensein einer Membran im Bereich der „farblosen Stellen" (Weidenreich) dartun sollen, beruhen ebenso auf Täuschung wie zahlreiche andere Behauptungen dieses Autors, die in derselben Abhandlung zu lesen sind. Es ist nicht richtig, dass es

gelingt, an den „farblosen Stellen“ Membranblätter zum Abheben zu bringen. Es ist ferner nicht richtig, dass man Einschlüsse oder Auflagerungen in und auf diesen Stellen finden kann. Dagegen kann man unter Umständen wahrnehmen, dass Zellsubstanzkügelchen, welche sich abgelöst haben, durch ein Loch oder durch das Lumen des Randreifens hindurchtreiben (Fig. 12). Es ist nicht der leiseste Zweifel möglich, dass es sich bei den in Rede stehenden „farblosen Stellen“ um wirkliche Löcher handelt. Auch ist der ganze weitere Verlauf der Erscheinungen derart, dass die Anwesenheit einer Membran an diesen Stellen völlig ausgeschlossen ist.

2. Darstellung des Randreifens durch Färbung. Sichtbarmachung seiner fibrillären Struktur.

Eine zweite von mir angegebene Methode, um den Randreifen an den frischen Blutkörperchen darzustellen, besteht in dem Zusatz einer $^1/_4$—$^1/_2$ proz. wässerigen Lösung von Gentianaviolett. An Stelle von Gentianaviolett kann man auch Methylviolett, Kristallviolett oder Dahlia verwenden. Mit Hilfe dieser Methode lässt sich auch ein erstes von mir entdecktes Strukturverhältnis des Randreifens, sein fibrillärer Bau, mit Leichtigkeit demonstrieren.

Ich verfahre in der Weise, dass ich ein Tröpfchen Salamanderblut und in einiger Entfernung davon ein Tröpfchen Gentianaviolettlösung auf einen Objektträger setze und beide Tröpfchen zusammen mit einem grossen Deckglas eindecke, welches ich mit geschmolzenem Paraffin umziehe.

An der Berührungsgrenze beider Flüssigkeiten entsteht ein Farbstoffniederschlag; es bleibt jedoch genügend Farbe in Lösung, um die Reaktion zu bewirken. Den Verlauf der Reaktion kann man am besten in einiger Entfernung von der Berührungsgrenze verfolgen.

Man sieht zuerst, dass im Zelleib neben dem Kern ein Kügelchen oder eine Gruppe von solchen hervortritt, welche sich intensiv rot färben („chromatoide Kügelchen“ nach meinem Vorschlag, 1905, S. 540; vgl. unten S. 501).

Sodann (Fig. 25) nehmen die Chromatinmassen des Kerns eine bläuliche, der Kernsaft eine rötliche Färbung an; im Kernsaft treten kleine, stark rote Körnchen hervor, welche immer zahlreicher werden. Von dem Randreifen ist zunächst noch

nichts wahrzunehmen. Er wird erst auf einem folgenden Stadium (Fig. 26) als ein leicht rotviolett tingierter Saum kenntlich. Die rote Färbung des bezw. der chromatoiden Kügelchen ist nunmehr in eine rotviolette übergegangen. Das Chromatin des Kerns zeigt Blauviolettfärbung; es scheint gequollen zu sein und den Kernsaft bis auf die rot gefärbten Körnchen aufgesogen zu haben, welche untereinander zu einer einheitlichen, nunmehr rotvioletten Masse verschmolzen sind.

Auf einem folgenden Stadium (Fig. 27) ist auch die Färbung des Randreifens eine intensivere geworden; man erkennt an ihm eine parallele Streifung, welche noch deutlicher wird, nachdem der Zelleib sein Hämoglobin verloren hat (Fig. 28). Der Randreifen zeigt sich jetzt als aus einer grossen Anzahl parallel verlaufender feinster Fäden oder, was ebensowohl möglich ist, aus einem einzigen ununterbrochenen Faden zusammengesetzt, welcher im Rande der Blutscheibe zu einer Docke aufgewickelt ist. In den Polgegenden halten die Fäden häufig einen etwas grösseren Abstand ein; die Docke, wenn es sich um eine solche handelt, ist hier aufgelockert. Vielfach sieht man Einzelfäden, welche abgesprengt und ins Innere der Blutzellen verlagert sind.

Statt ganz frisch abgelassenen Blutes habe ich für die Färbung mit Gentianaviolett mitunter auch solches benutzt, welches ich vorher zu Isolationsversuchen des Randreifens mit 3 proz. Kochsalzlösung gemischt hatte. Bezüglich des Randreifens ist das Resultat dasselbe: Fig. 29 und 30.

Nicht selten beobachtet man bei den mit Gentianaviolettlösung behandelten Blutzellen an einem oder auch (Fig. 31) an beiden Polen des Randreifens Schleifenbildungen, welche wahrscheinlich durch eine Torsion desselben (siehe unten S. 520) bedingt sind.

Fig. 32 zeigt eine zuerst in 3 proz. Kochsalzlösung suspendiert gewesene Blutzelle, welche infolge Zusatzes der wässerigen Farblösung zur Kugel aufgequollen ist; dabei musste der Randreifen, wie geschehen, deformiert werden, weil der Durchmesser der entstehenden Kugel kleiner ist als der Längsdurchmesser der Blutscheibe.

Schon vordem ich die Wirkung des Gentianavioletts auf die frischen Blutkörperchen kennen gelernt hatte, war es mir gelungen, wie ich oben bereits mitgeteilt habe, den Randreifen

am fixierten Objekt darzustellen; und zwar hatte ich ihn an Schnitten durch die Niere von Salamanderlarven, welche mit Flemmingschem oder Hermannschem Gemisch fixiert waren, mittels der Flemmingschen Dreifachbehandlung (Safranin-Gentiana-Orange) gefärbt erhalten. In diesen Schnitten fanden sich die Blutzellen der Fig. 33 und 34, während die in Fig. 35 gezeichnete Zelle aus einem in gleicher Weise behandelten Flächenpräparat von Lungenwand, ebenfalls von der Salamanderlarve, stammt. In Fig. 33 erscheint der Randreifen kompakt, in Fig. 34 und 35 dagegen ist seine fibrilläre Zusammensetzung deutlich erkennbar. In Fig. 35 hat sich die Zelloberfläche vom Randreifen abgehoben; dieser ist dadurch ins Innere des Zellkörpers verlagert.

Schliesslich habe ich in Fig. 36 und 37 noch zwei Blutzellen von Rana esculenta abgebildet, in welchen der Randreifen durch Gentianaviolett zur Darstellung gebracht ist. Fig. 36 ist eine rote Blutzelle, welche vor der Behandlung mit Gentianaviolett eine Zeitlang in 3 proz. Kochsalzlösung suspendiert gehalten wurde. Die Zelle der Fig. 37, auf welche die wässerige Gentianaviolettlösung direkt eingewirkt hat, ist zunächst aufgequollen, was eine Deformierung des Randreifens zur Folge hatte, und hinterher geplatzt, wobei der Kern mit etwas Zellsubstanz ausgestossen wurde.

—

Weidenreich hat die Fibrillen des Randreifens anfänglich (1904 und 1905, 1) für Falten einer Oberflächenmembran erklärt, die durch einen Schrumpfungsvorgang entstanden sein sollten, welcher durch den Zusatz der wässerigen Gentianalösung verursacht würde. Dabei konstatiert Weidenreich selbst (1905, 1, S. 275), dass „der Randreifen" nicht bloss an den zunächst vom Reagens betroffenen Zellen, sondern auch „an der Grenze des vordringenden Reagens" „am anscheinend intakten Blutkörperchen auftritt", welches sein Hämoglobin noch nicht abgegeben hat. An diesem kann aber doch ganz gewiss von „Schrumpfung" keine Rede sein. Es bleibt ferner völlig unverständlich, warum die Falten ausschliesslich am Rande der Scheiben entstehen sollten. Von diesem allen abgesehen kann auf Grund des mikroskopischen Bildes — selbst wenn man sich auf Gentianaviolettpräparate von frischem Blut beschränkt — an

der Fibrillennatur der „Linienzeichnung“ nicht der geringste Zweifel obwalten. Es ist völlig ausgeschlossen, dass Membranfalten sich in Form so feiner und scharf gefärbter Linien wie z. B. in Fig. 28 präsentieren könnten. Mit Hilfe einer guten Immersion kann man sich ferner (nicht bloss in Kanten-, sondern auch in Flächenansichten der Blutkörperchen) mit Leichtigkeit davon überzeugen, dass der Reifen nicht „nur eine Oberflächenbildung“ ist, sondern dass ein Teil der Fibrillen deutlich im Innern des Blutscheibenrandes gelegen ist. Schliesslich sind Bilder von deformierten Randreifen, wie ich sie in den Gentianaviolettpräparaten häufig finde (Fig. 31 und 32), mit der Weidenreichschen Annahme absolut unvereinbar.

Weidenreich hat sich denn auch veranlasst gesehen, seine Auffassung später (1905, 3 und 4) selbst zu berichtigen,[1]) nachdem ihm auf der Genfer Anatomenversammlung (August 1905) Präparate von drei Seiten zugleich, ausser von mir auch von Bryce und Joseph, vorgelegt waren.

Die beiden letzteren Autoren haben meine Darstellung völlig bestätigt. Bryce (1904) findet an Schnitten durch Lepidosirenlarven, dass das Aussehen des Randreifens in Flächenansichten der roten Blutkörperchen „distinctly fibrillar“ ist und dass die Fibrillen an Querschnitten[2]) als feine gefärbte Punkte erscheinen. Joseph (1905) teilt mit, dass die faserige Natur des Randreifens an Schnitten durch die roten Blutkörperchen von Proteus „in ausgezeichneter Weise ersichtlich“ ist. „Gleichzeitig sind auf der Fläche der Erythrocyten keinerlei Linien zu sehen, welche etwa mit den Membranfalten Weidenreichs identisch sein könnten“

3. Der Körnerbelag des Randreifens.

Eine weitere Struktureigentümlichkeit des Randreifens lässt sich auf folgende Weise sichtbar machen. Man setzt auf einen Objektträger nebeneinander einen Tropfen Blut des Salamanders und einen Tropfen einer 0,9proz. Chlornatriumlösung, welche auf 100 ccm 3—4 Tropfen Salpetersäure von 1,4 spezifischem

[1]) Weidenreich (1905, 4 S. 401) leitet diese Berichtigung mit den Worten ein, er habe seine Auffassung „in etwas zu modifizieren“ (!).

[2]) Solche Querschnitte lagen mir an meinen Schnitten durch die Niere der Salamanderlarve, aus denen die Blutkörperchen der Fig. 33 und 34 stammen, gleichfalls vor.

Gewicht enthält, deckt beide Tropfen zusammen ein und umzieht das Deckglas mit einem Rand von geschmolzenem Paraffin.

Die Blutkörperchen, welche am Berührungsrand von Blut und Reagens liegen, quellen alsdann auf und verlieren ihr Hämoglobin. Der Randreifen tritt deutlich hervor. In Kantenansichten nimmt man wahr, dass die beiden Oberflächen der Blutzelle sich beiderseits stark vorgebuchtet haben. Der Randreifen erscheint wie ein Schnürring, welcher um die Blutzelle herumgelegt ist: man hat den Eindruck (Weidenreich, 1905. 1, S. 276), als ob das Blutkörperchen „aus zwei Hälften zusammengefügt wäre, die an den Vereinigungsstellen verdickt vorspringen, wie etwa die Schalen einer Nuss“ (Walnuss).

Diese Bilder kommen offenbar dadurch zustande, dass die Niederschlagsmembran, welche sich bei der Berührung mit der Säure bildet, am Rande der Blutkörperchen mit der nach aussen gekehrten Oberfläche des Reifens verklebt und hier auch dann noch fixiert bleibt, wenn die Blutzelle aufquillt.

Untersucht man nun den Randreifen mit Hilfe einer Immersion, so lässt er von der oben beschriebenen Zusammensetzung aus Fibrillen nichts wahrnehmen, sondern zeigt, besonders in Kantenansichten (Fig. 38), ein körniges Aussehen. Welches Strukturverhältnis diesem körnigen Aussehen zugrunde liegt, habe ich 1904, 2 nicht sofort erkannt, sondern erst später (1905, 2), als ich die roten Blutkörperchen von Amphibien nach dem Vorgang von Lavdowsky mit gefärbter Jodsäure behandelte.

Lavdowsky hatte 1893 mitgeteilt, dass Jodsäure in Verbindung mit einigen Farbstoffen, besonders Neuviktoriagrün oder Methylviolett 6 B, in eigenartiger Weise auf die roten Blutkörperchen einwirkt. Seine Behandlungsmethode bestand in folgendem. Er setzte auf den Objektträger einen grossen Tropfen einer 2—4proz. Jodsäure, vermischte ihn mit einem kleinen Tropfen von Neuviktoriagrün oder Methylviolett 6 B, brachte in die Mischung einen Blutstropfen, verrührte ihn damit und deckte ein. Wendet man diese Methode auf das Blut des Frosches (Rana temporaria) an, so beobachtet man nach Lavdowsky im ersten Augenblicke ein starkes und rapides Aufquellen der roten Blutkörperchen, und zwar quellen sie so regelmässig auf, dass die relativen Verhältnisse der verschiedenen Durchmesser ganz unverändert bleiben. Sie sind zunächst in ihrer Totalität grün

bezw. lila gefärbt. Sehr bald, namentlich im Verlaufe der ersten Minute, entfärben sie sich, „mit Ausnahme der Kerne und der sogenannten Membran, wo sich die Farbe vornehmlich lokalisiert".

„Die Membranschicht erscheint gleich Ringen und Reifen um die einzelnen Körperchen; sie ist anfänglich unversehrt, ganz kompakt. Aber schon nach der ersten Minute der Jodsäurewirkung bemerkt man unter Aufquellen der Körperchen folgende interessante Erscheinung. . . ." Die Membranschicht wird durch auftretende Lücken in „stäbchenförmige Stückchen" geteilt. Die Lücken dehnen sich um so mehr aus, je mehr die Blutkörperchen selbst aufschwellen. Endlich platzen sämtliche Blutkörperchen. Die Stäbchen zeigen jedoch keine Neigung abzufallen oder sich abzutrennen, sie verbleiben vielmehr an ihrer Stelle.

Bei einer Nachprüfung mit der von Lavdowsky angegebenen Methode an den roten Blutkörperchen des Frosches überzeugte ich mich nun leicht, dass es sich bei der Membran, welche Lavdowsky hier gesehen haben will, nicht um eine solche handelt, sondern um ein Band, welches um den Rand der Blutkörperchen herumgelegt ist. Der erste Gedanke, der sich mir aufdrängte, war der, dass dieses Band mit dem Randreifen der roten Blutkörperchen identisch sei. Ich erkannte aber sehr bald, besonders als ich die Blutkörperchen des Salamanders zur Untersuchung heranzog, dass der eigentliche Randreifen noch innen von diesem Bande gelegen ist, bezw. dass das Band die äussere konvexe Seite des Randreifens bedeckt. Das Band stellt einen platten, ca. $1^1/_2$—2 μ breiten Streifen dar. Man sieht es von der Fläche, wenn die Blutscheibe auf der Kante steht, und konstatiert dann, dass es sich aus zahlreichen, sehr kleinen Körnchen zusammensetzt (Fig. 45); die Körnchen sind es, welche sich intensiv grün oder violett färben. In Flächenansichten der Blutkörperchen erscheint das Band als Linie oder (Fig. 44) als Körnerreihe. Wenn infolge der Jodsäurewirkung eine starke Erweiterung der Blutscheibe eintritt, wird es durch quere Lücken, welche in kurzen Abständen voneinander auftreten, in zahlreiche Stückchen zerlegt. Bei den Blutkörperchen, welche in Fig. 44, 45 wiedergegeben sind, hatte ich eine stärkere Erweiterung dadurch verhindert, dass ich zu der Jodsäure Chlornatrium zugesetzt hatte.

Das gleiche Körnerband kann man durch die gleiche Methode an den roten Blutkörperchen des Salamanders dargestellt erhalten (Fig. 46, 47).

Auf sein Vorhandensein ist auch das körnige Aussehen des Randreifens bei der Behandlung mit verdünnter Salpetersäure (siehe oben) zurückzuführen. Der Körnerbelag findet sich nämlich auf der ganzen nach aussen gekehrten Oberfläche des Randreifens, welcher ausserdem nur noch von einer Zellsubstanzschicht von minimaler Dicke überzogen ist. Unter der Einwirkung der Jodsäure quillt der Randreifen auf; dadurch wird der scharfe Rand der Blutscheibe abgeplattet und der Körnerbelag in Form eines Bandes in einer Ebene ausgebreitet.

4. Die Quermembranen des Randreifens.

Deckt man einen Tropfen Salamanderblut zusammen mit einem Tropfen einer 0,9—1 proz. Kochsalzlösung ein, welcher man auf 100 ccm 30 Tropfen Salpetersäure von 1.4 spez. Gewicht zugefügt hat, so erscheint nach einiger Zeit der Randreifen in denjenigen Zellen, welche am Berührungsrand zwischen Blut und Reagens liegen, durch Quellung[1]) auf das 2—3—4 fache seines Dickendurchmessers verbreitert (Fig. 39—43). Die starken Grade der Quellung (Fig. 41—43) gehen mit einer nicht unerheblichen Verkürzung des Randreifens einher. Die zweilappige Form des Blutkörperchens, welche schon bei Einwirkung schwächerer Salpetersäure hervortrat (siehe oben), wird dadurch noch viel ausgesprochener; sie macht sich auch in Flächenansichten (vgl. besonders Fig. 42[2]) deutlich bemerkbar. Der Randreifen weist nunmehr eine etwas verwaschene Längsstreifung und ausserdem ca. 30—40 sehr deutliche Querlinien auf, welche sich mit dem Blutfarbstoff ziemlich intensiv tingiert haben. Der Abstand der Querlinien voneinander ist etwas verschieden, ihre Richtung häufig unregelmässig. Vielfach sieht man die Querlinien in nebeneinander liegende Körnchen aufgelöst. Am deutlichsten ist dies, wenn der Randreifen stark gequollen ist: die Körnchen erscheinen alsdann als Verdickungen der Fibrillen, welche den Randreifen bilden.

Durch Heben und Senken der Schraube kann man feststellen, dass die Querlinien der Ausdruck von Membranen sind,

[1]) Es kann sich entweder um eine Quellung der Fibrillen oder einer sie verbindenden Kittsubstanz oder um beides handeln.

[2]) Die in Fig. 42 den Randreifen umgebende Zone entspricht der unteren Hälfte des durch den Randreifen eingeschnürten Blutkörperchens, welche beim Senken des Tubus den Randreifen überragt.

welche den Randreifen durchsetzen; unvollständig ausgebildete Quermembranen sind häufig.

Die Darstellung der Quermembranen durch Salpetersäure-Kochsalz scheint übrigens noch leichter bei Anwesenheit von etwas Sublimat zu gelingen. Ich habe später mit besonders gutem Erfolg eine Flüssigkeit von folgender Zusammensetzung angewendet: Salpetersäure von 1,4 spez. Gewicht 24—30 Tropfen, Chlornatrium 1,8—2 proz. 50 ccm, Sublimat 1 proz. 50 ccm.

In ähnlicher Weise wie Salpetersäure von der angegebenen Konzentration wirkt eine 2—3 proz. Jodsäure, zu welcher man gleichfalls, um eine stärkere Erweiterung der Blutscheiben zu verhindern, 1 Proz. Chlornatrium hinzufügen kann. Mischt man die Jodsäure-Kochsalzlösung mit etwas Neuviktoriagrün oder Methylviolett, so kann man die Quermembranen gefärbt erhalten (Fig. 46, 49).[1])

Gelegentlich habe ich noch eine dritte Methode aufgefunden, welche zur Darstellung der Quermembranen geeignet ist und welche vor den beiden ersten den Vorzug hat, dass sie Dauerpräparate liefert.

Um die Vorgänge zu studieren, welche bei der Gerinnung des Salamanderblutes auftreten, hatte ich (1906, 2) Blut in dünner Schicht auf dem Objektträger ausgebreitet, in einer feuchten Kammer verschieden lange Zeit (einige Minuten bis zu einer halben Stunde) sich selbst überlassen und dann mit schwachem Flemmingschen Gemisch,[2]) dem ich 1 Proz. Kochsalz zugesetzt hatte, fixiert. Nach Auswaschen der Präparate in fliessendem Wasser hatte ich sie teils einer Doppelfärbung mit Safranin und Delafieldschem Hämatoxylin, teils der Flemmingschen Dreifachbehandlung (Safranin-Gentiana-Orange) unterworfen. Bei der ersteren Färbung verfuhr ich in der Weise, dass

[1]) Bei den Präparaten, nach welchen Fig. 46 und 47 gezeichnet sind, hatte ich den Kochsalzzusatz zur Jodsäure weggelassen und infolgedessen eine starke Erweiterung der Blutscheiben im Längs- und Breitendurchmesser erhalten. Statt Neuviktoriagrün oder Methylviolett kann man auch Dahlia anwenden, wie es bei derjenigen Blutzelle geschehen war, nach welcher die Fig. 3 auf S. 102 vom Band 26 des Anatomischen Anzeigers gezeichnet ist. Bei Benutzung von Dahlia darf der Jodsäure kein Kochsalz zugesetzt werden, weil dieses mit Dahlia einen Niederschlag gibt.

[2]) 1 proz. Chromsäure 25 ccm, 1 proz. Osmiumsäure 10 ccm, 1 proz. Essigsäure 10 ccm, dest. Wasser 55 ccm.

ich zunächst eine 1 proz. wässerige Safraninlösung ca. 24 Stunden einwirken liess, dann mit neutralem Alkohol extrahierte und schliesslich ca. 6—12 Stunden mit stark verdünntem Delafieldschen Hämatoxylin nachfärbte. Die Flemmingsche Dreifachbehandlung habe ich im wesentlichen nach der von Flemming gegebenen Vorschrift[1]) ausgeführt; jedoch habe ich vor dem Einschluss in Kanadabalsam stets noch erst ca. eine halbe Stunde mit Nelkenöl „differenziert".

Wenn man nun Präparate, welche in der beschriebenen Weise hergerichtet sind, unter das Mikroskop bringt, konstatiert man, dass nur ein Teil der roten Blutkörperchen ihre Gestalt unverändert bewahrt haben. Andere sind in verschiedenen Zuständen der Deformation (siehe unten S. 506) fixiert; noch andere, die (bei längerem Aufenthalt des Blutes in der feuchten Kammer) wieder zur elliptischen Form zurückgekehrt sind, zeigen am Rande hell aussehende verdünnte Stellen, besonders in der Nähe des einen Poles.

Der Randreifen ist ausser an diesen Stellen in den elliptischen Blutkörperchen nirgends wahrnehmbar; er wird offenbar durch das gefärbte Hämoglobin verdeckt. Dagegen treten die Quermembranen nach beiden Färbungen am ganzen Rand der sämtlichen Blutscheiben deutlich hervor. Nach der Doppelfärbung mit Safranin und Delafieldschem Hämatoxylin zeigen sie ein dunkles Aussehen (Textfig. I). Bei Anwendung der Dreifachbehandlung dagegen mit nachheriger Differenzierung in Nelkenöl sieht man sie gleichsam im Negativbild; sie haben sämtlichen Farbstoff abgegeben und erscheinen nunmehr hell auf stark blaurotem Grunde; die Fibrillen des Randreifens sind an Stelle der Quermembranen ebenfalls entfärbt und nicht sichtbar (Textfig. II[2]).

Beim ersten Anblick der hellen Querlinien in Fig. II könnte man glauben, dass es sich um radiale Sprünge (Risse) der Blutscheibe handelt. Dass davon nicht die Rede sein kann, erkennt man bei etwas genauerer Betrachtung schon daran, dass ein Teil der Querlinien (in Fig. II besonders oben) kurz vor dem Rand aufhören.

[1]) Vgl. Encyklopädie der mikroskopischen Technik, Berlin 1910.

[2]) Bei den roten Blutkörperchen, welche ich 1906, 2 auf Taf. 24 und 25 abgebildet habe, waren die Quermembranen des Randreifens ebenfalls sichtbar, sind aber nicht mitgezeichnet.

Was die Natur der Quermembranen anlangt, so habe ich schon früher die Vermutung ausgesprochen, dass sie sich aus „Plastochondrien" („Mitochondrien") zusammensetzen. Sie scheinen nämlich aus derselben Substanz zu bestehen wie die unten zu besprechenden, im Innern der Zellsubstanz gelegenen Fäden, welche ich mit Bestimmtheit als „Plastokonten" in Anspruch nehmen möchte (siehe unten S. 494).

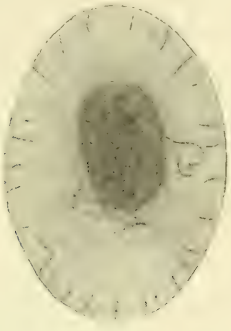

Fig. I.

Fig. II.

Die Bedeutung der Quermembranen sehe ich darin, dass sie dazu dienen, nach Art von Queranastomosen die Fibrillen des Randreifens zu vereinigen und zusammenzuhalten. Ihre Aufgabe ist demnach dieselbe, wie sie den Krauseschen Membranen der quergestreiften Muskelfaser nach Ranvier (1875), M. Heidenhain (1899) u. a. mit Rücksicht auf die Muskelfibrillen zukommt. Nach M. Heidenhain (l. c., S. 49) scheint ein allgemeines Strukturprinzip darin gegeben zu sein, dass, wo immer parallel gerichtete Faserzüge vorkommen, diese von ähnlichen Systemen senkrecht überkreuzt werden.

Weidenreich ist es nicht gelungen, die Quermembranen des Randreifens durch Zusatz von Salpetersäure darzustellen. Er sagt 1905, 1, S. 276: „Trotzdem ich die Mevessche Angabe hinsichtlich der Untersuchungsmethode genau befolgt habe, ist es mir nicht geglückt, Bilder zu erhalten, die auf diese Schilderung irgendwie gepasst hätten, und ich sehe mich ausserstande, meine Befunde mit der Beschreibung, wie Meves sie gibt, in Einklang zu bringen."

Meinerseits kann ich nicht zugeben, dass dieses erste von mir angegebene Verfahren zur Darstellung der Quermembranen eine besondere Kunstfertigkeit erfordert. Aus der Beschreibung und den Figuren Weidenreichs scheint mir hervorzugehen, dass er ausschliesslich diejenigen Bilder zu Gesicht bekommen hat, welche ich selbst durch Einwirkung der schwächeren Salpetersäure erhalten habe. Ich möchte daher annehmen, dass die von ihm angewandte Lösung nicht stark genug war: vielleicht hat er sie auch nicht lange genug wirken lassen.

Eine Bestätigung meiner Beobachtung gibt M. Heidenhain (1911, S. 1062). Er hat „die radialen Querdurchzüge des Randreifens", wie er sagt, „gelegentlich bei den Blutkörperchen des erwachsenen Salamanders (Sublimat-Osmiumsäure, Eisenhämatoxylin) sehr schön vor Augen bekommen; sie treten in etwas wechselnder Anordnung auf und färben sich tintenschwarz".

5. Die Bedeutung des Randreifens.

Ein genaueres Studium der Amphibienblutkörperchen erhebt es über jeden Zweifel, dass wir in dem Randreifen ein festes und elastisches Gebilde vor uns haben, und dass der Randreifen es ist, welcher die Form der roten Blutkörperchen bedingt.

Als Beweis dafür können diejenigen Bilder dienen, welche bei Läsionen des Randreifens auftreten.

Läsionen des Randreifens beobachtet man gar nicht selten in Präparaten von frischem Blut, häufiger nach Reagentienwirkung, z. B. wenn man die roten Blutkörperchen mit einer 3 proz. Lösung von Küchenkochsalz behandelt hat.

Sehr gewöhnlich sind vollständige Zerreissungen des Randreifens. Meistens entfernen sich beide Enden voneinander; der Randreifen nimmt die Form eines spitzen oder stumpfen Winkels an, dessen Schenkel in Gestalt zweier Fortsätze aus der sich kugelig abrundenden Zellsubstanz herausragen. Eine hierher gehörige Abbildung hat Preyer 1864 in seiner Fig. 13 gegeben. Zuweilen streckt sich der zerrissene Randreifen ganz gerade, die rote Blutzelle erhält dann die Gestalt einer Spindel, deren Enden in einen Faden ausgehen.

Bei einer Kontinuitätstrennung des Randreifens an zwei Stellen entsteht ein Bild, wie Preyer es in seiner Fig. 29 b abbildet.

Sodann finden sich Blutkörperchen, deren einer Pol in einen verschieden langen Fortsatz ausläuft. Dieser gehört dem Randreifen an und ist wahrscheinlich durch Knickung und Verklebung der der Knickungsstelle zunächst liegenden Teile des Randreifens entstanden. Der Fortsatz endet meist zugespitzt, manchmal auch kolbig, zuweilen zeigt er an seinem Ende

eine dendritische Verzweigung, wie Knoll (1896) es in der Fig. 22 seiner Taf. I wiedergegeben hat. Das Auftreten derartiger Verzweigungen, die mehr oder minder reichlich sein können, hängt wahrscheinlich mit der fibrillären Struktur des Randreifens zusammen.

Man trifft weiter Blutscheiben, welche an dem einen Pol zwei feine, in tangentialer Richtung abgehende Spitzchen zeigen, die sich nach den gegenüberliegenden Seiten erstrecken und sich in der verlängerten Längsachse der Scheibe kreuzen. Die Spitzchen stellen anscheinend die Enden von Fibrillenbündeln dar, welche an zwei Stellen aus dem Randreifen ausgebrochen sind.

Würde der Randreifen fehlen, so würde die Zelle wie eine in Alkohol-Wasser schwebende Ölmasse der Wirkung der Oberflächenspannung folgen und sich zu einer Kugel abrunden.

Es ist das Verdienst von Koltzoff (1903, 1906), gezeigt zu haben, dass in vielen Fällen, wo die Gestalt einer Zelle oder irgend eines Zellorgans von der kugeligen abweicht, feste Gebilde, in erster Linie elastische Fasern, eine wichtige Rolle spielen. Koltzoff demonstriert dieses eingehend an den komplizierten Formen der Krebsspermien und tut dann auch des Randreifens der roten Blutkörperchen Erwähnung, von dem er sagt, dass sein Vorhandensein genügt, um die Form der Blutzelle zu erklären.

Es ist bekannt, dass die roten Blutkörperchen infolge mechanischer Einwirkung, sei es innerhalb des Körpers, sei es ausserhalb desselben, ihre Form passiv ändern können, dass sie aber, sobald der Zwang aufhört, ihre ursprüngliche Gestalt sofort wieder annehmen. Die Möglichkeit dazu ist in erster Linie durch die dem Randreifen innewohnende Elastizität gegeben, vermöge deren er in seinen natürlichen Zustand zurückkehrt; zweitens ist die Oberflächenspannung wirksam, um die gesetzmässige Verteilung der Zellsubstanz wieder herbeizuführen, eventuell auch, um den Kern in seine frühere Lage zurückzubringen.

Die durch den Randreifen verursachte Scheibenform der roten Blutzelle muss nämlich auch auf die Lage des Kerns bestimmend einwirken.

Ein Blutkörperchen von Salamandra maculosa oder Rana esculenta ist auf einem durch die längste Achse gehenden optischen Durchschnitt spindelförmig (Textfig. VII a und VIII a); die Mitte der Spindel wird durch den Kern eingenommen, welcher die Oberfläche beiderseits berührt, zuweilen sogar etwas vorbuchtet; bei Rana temporaria werden beide Flächen durch den Kern deutlich vorgewölbt.

Der Kern könnte nun in seine zentrale Lage ausschliesslich durch die Oberflächenspannung hineingebracht sein und in ihr erhalten werden. Die Oberflächenspannung wirkt, als wenn an der Oberfläche der Zellsubstanz eine elastische Schicht vorhanden wäre, welche dahin strebt, so klein wie möglich zu werden. Ein Minimum der Oberfläche ist aber, wie mir von kompetenter Seite mitgeteilt wird, nach mathematischen Gesetzen dann vorhanden, wenn die Oberfläche möglichst symmetrisch ist; letzteres ist unter den gegebenen Umständen bei zentraler Lage des Kerns der Fall.

II. Zur Membranfrage.

Was die Frage nach dem Vorhandensein einer Membran anlangt, so vertrete ich mit Entschiedenheit den Standpunkt, dass den roten Blutkörperchen der Amphibien eine solche nicht zukommt.[1])

Verschiedene Autoren, die hier eine Membran beschrieben haben, sind offenbar durch den Randreifen irregeführt worden: so z. B. Ranvier (1875, S. 7), wenn er sagt, dass die Blutkörperchen der Amphibien nach dem Zusatz verschiedener Reagentien einen doppelten peripheren Kontur erkennen lassen, welcher so deutlich ist, dass man berechtigt ist, ihnen eine Grenzschicht von beträchtlicher Dicke zuzuschreiben: H. D. Schmidt (1878, S. 64), nach welchem das Protoplasma der roten Blutkörperchen von Amphiuma sich in beschränkter Ausdehnung durch spontane Kontraktion oder unter dem Einfluss bestimmter Reagentien von der umhüllenden Membran trennen kann;

[1]) Von den Säugetierblutkörperchen dagegen nehme ich an, dass sie eine membranartige Wandschicht besitzen. Diese lässt sich durch Gentianaviolett am Trockenpräparat (Deetjen, 1901) und am frischen Blut (Meves, 1903) färben. Ich finde, wie ich 1903, S. 213 mitgeteilt habe, dass sie von einer grossen Anzahl von Löchern oder Poren durchsetzt wird. Von dieser Membran ist mir wahrscheinlich, dass sie eine festere Beschaffenheit hat und die bikonkave Form der Säugetiererythrocyten bedingt. Dass die Säugetiererythrocyten entsprechend einer Behauptung von Weidenreich „glockenförmig" seien, hat zwar nicht nur bei vielen Hämatologen, sondern auch sogar in histologische Lehrbücher Eingang gefunden, ist aber nichtsdestoweniger, wie ich mich durch Beobachtung des in den Kapillaren kreisenden Blutes überzeugt habe, vollständig irrtümlich (vgl. auch J. Jolly, Sur quelques points de la morphologie du sang étudiés par l'observation de la circulation dans l'aile de la Chauve-souris. Archives d'anatomie microsc., t. XI, 1909).

Auerbach (1890, S. 573), welcher die Blutkörperchen der Batrachier als ein „sprechendes Beispiel" dafür bezeichnet, dass eine Zellmembran auch einzelnen Arten tierischer Zellen zukommen kann.

Lavdowsky (1893) dagegen, welcher Froschblutkörperchen mit gefärbter Jodsäure behandelte, hat nicht den Randreifen selbst, sondern, wie ich oben gezeigt habe, ein Körnerband, welches die konvexe Seite des Randreifens bedeckt, als Membran beschrieben.

Neuerdings tritt Weidenreich (1903, S. 488 u. a. a. O.) für das Vorhandensein einer Membran bei den Amphibienblutkörperchen ein, und zwar findet er diese Annahme durch ein paar nicht gerade neue Versuche (Zusatz von Wasser und von Tanninlösung) „so klar bewiesen", dass er seine „Verwunderung darüber aussprechen muss, wie man nur einen Augenblick sich darüber täuschen konnte".

Gegen die Präexistenz der auf diese Weise nachweisbaren Membranen ist nun aber bekanntlich schon häufig eingewandt worden, was auch von den Membrananhängern meistens bereitwillig zugegeben wird, dass sie Niederschlagsmembranen sein könnten.

Weidenreich glaubt allerdings jeden Widerspruch gegen die Anwesenheit einer Membran zum Schweigen bringen zu können, indem er darauf hinweist, er habe sich mit seiner Ansicht, dass die roten Blutkörperchen eine Membran besitzen, „ganz auf den Boden der modernen Physiologie gestellt", die „zur Erklärung der osmotischen Druckphänomene" diese Annahme mache (1904, S. 21 und an anderen Stellen)[1]).

Es lässt sich nun aber leicht zeigen, dass hier ein Missverständnis zugrunde liegt. Weidenreich verwechselt histologische Membran und „Plasmamembran".

[1]) Ich zitiere aus Abhandlungen Weidenreichs noch folgende Sätze:

1904, S. 34. „Die modernen Lehren der physikalischen Chemie, der Nachweis, dass der osmotische Druck eine so wichtige Rolle in der Physiologie der Blutzelle spielt, zwingen mit absoluter Notwendigkeit dazu, eine dichtere Oberflächenschicht als äussere Begrenzung anzunehmen."

1904, S. 39. „Die Lehre vom osmotischen Druck macht die Annahme einer äusseren Begrenzung notwendig."

1904, S. 54. „Ich kann es mir nicht versagen, nochmals auf die grosse Inkonsequenz hinzuweisen, die darin besteht, dass man gezwungen

Pfeffer (1877) nimmt bekanntlich an, dass das Protoplasma an seiner Oberfläche von einer „Plasmahaut" oder „Plasmamembran" bekleidet ist, welche über Aufnahme oder Nichtaufnahme einer gelösten Substanz entscheidet. Eine solche Plasmahaut würde sich nach Pfeffer an allen pflanzlichen Protoplasmakörpern finden, mögen sie ausserdem noch von einer Cellulosemembran bekleidet sein oder nicht; ebenso aber auch an Amöben, Rhizopoden und an den Leukocyten des Blutes, also an Zelleibern, welche die Tierhistologie als nackt oder membranlos bezeichnet. — Die Plasmahaut besitzt im allgemeinen nur „minimale und unmessbare Dicke": „zur Erreichung der diosmotischen Erfolge reicht theoretisch eine einfache oder doppelte Molekularschicht aus" (Pfeffer, 1897, S. 93). — Bei Durchschneidung eines Myxomyceten wird die Plasmahaut an der Schnittfläche aus dem Cytoplasma heraus neugebildet (Pfeffer, 1891, S. 193).

Es ist demnach klar, dass diese Plasmahaut oder Plasmamembran etwas ganz anderes ist als die viel umstrittene histologische Membran oder auch nur crusta der roten Blutkörperchen. Die roten Blutkörperchen der Amphibien haben selbstverständlich, wenn wir die Pfeffersche Hypothese akzeptieren, ebenfalls eine Plasmahaut; sie könnten aber darum nichtsdestoweniger im histologischen Sinne ebenso nackt oder membranlos sein wie z. B. die Leukocyten.

Von der Plasmahaut pflanzlicher Zellen hat Overton (1900) die weitere Hypothese begründet, dass sie mit fettartigen Stoffen imprägniert sei. Albrecht (1903) hat diese Vorstellung auf Grund mikroskopischer Beobachtungen, Koeppe (1904) gestützt auf physiologische Experimente, auf die Plasmahaut der roten Blutkörperchen zu übertragen gesucht.

Mit Bezug auf die von Albrecht beobachteten Erscheinungen (bei Erwärmung, Zusatz von Kalilauge etc.) möchte ich bemerken,

durch die modernen Lehren der Osmose, eine Oberflächenschicht, eine crusta annimmt, im gleichen Atemzug aber behauptet, dass die Abschnürungsvorgänge und die Verschmelzung von Blutkörperchen gegen eine Membran sprechen."

1905, 2, S. 95: „Die Membran, die die moderne Physiologie als notwendiges Postulat zur Erklärung der osmotischen Druckphänomene der roten Blutkörperchen fordert, lässt sich mit histologischen Hilfsmitteln mit Sicherheit nachweisen."

dass sie mir die von ihm gezogenen Schlüsse durchaus nicht zu fordern scheinen.

Für meine Ansicht, dass an den lebenden roten Blutkörperchen der Amphibien eine histologische Membran nicht vorhanden ist, berufe ich mich vor allem auf die unter dem Einfluss einer 3 proz. Lösung von Küchenkochsalz auftretende Durchlochung der Blutscheiben und auf die weiteren Veränderungen, welche sich im Anschluss an die Durchlochung abspielen. Diese Erscheinungen sind mit der Annahme einer Membran völlig unvereinbar.

Dagegen bin ich bereit, die Existenz einer dichteren Grenzschicht (crusta) zuzugeben. Die Konsistenz derselben ist aber jedenfalls nicht so gross, dass sie den mechanischen Bestrebungen der Oberflächenspannung zu widerstehen vermag.

Auch das von mir 1905, 2 dargestellte Oberflächennetz, welches übrigens nicht ganz von dem Verdacht frei ist, ein Fällungsprodukt zu sein, muss wohl einen halbflüssigen Agregatzustand besitzen.

Man kann es bei den roten Blutkörperchen des Salamanders, nicht bei denen des Frosches, auf folgende Weise sichtbar machen. Zu 20 ccm einer 4 proz. Jodsäurelösung, welche $1^1/_2$ % Chlornatrium enthält, werden 5 ccm 2 proz. Osmiumsäure hinzugefügt. Ein Tropfen dieses Gemisches wird auf dem Objektträger mit einem etwas kleineren Tropfen einer $^1/_2$ proz. Lösung von Malachitgrün[1]) vermengt und ein kleiner Tropfen Salamanderblut hineingerührt. Das Präparat wird eingedeckt und mit einem Paraffinrahmen umzogen.

Man sieht dann meistens nach einigen Augenblicken an fast sämtlichen Blutkörperchen ein scharf gefärbtes Fadennetz hervortreten, welches unmittelbar an der Oberfläche gelegen ist (Fig. 48, 49). In Flächenansichten der Blutkörperchen erkennt man deutlich, dass es über und unter dem Kern wegzieht. Die Maschen des Netzes sind unregelmässig, über der Mitte der Blutscheibe enger als in der Nähe des Randes. Die Fäden selbst sind fein, überall gleich dick, sehen in der Regel homogen, zuweilen aber auch körnig aus und zeigen meistens an verschiedenen Stellen Unterbrechungen.

[1]) Malachitgrün ist der chemischen Formel nach identisch mit Neuviktoriagrün. Der Farbstoff, welchen ich an dieser Stelle verwandt habe, war als Malachitgrün von Grübler bezogen.

Nicht selten, besonders auch bei abweichender Zusammensetzung des Jodsäuregemisches, sieht es so aus, als wenn das Netz zerrissen und von der Oberfläche ins Zellinnere verlagert wäre.

Ausser dem Oberflächennetz erhält man durch die angegebene Methode in vielen Zellen auch noch das Körnerband, die Quermembranen des Randreifens und die intrazellulären Fäden gefärbt (Fig. 49).

III. Binnenstrukturen.

1. Fäden.

Über Fadenstrukturen in den roten Blutkörperchen von Amphibien habe ich (1905, 3) folgende Angaben aus der Literatur zusammenstellen können.

Der erste, welcher dahin gehende Beobachtungen gemacht hat, ist Hensen (1862, S. 260); er konnte an frischen Froschblutkörperchen, besonders nach Quetschung derselben, eine den Kern umlagernde „körnige Materie" erkennen, von der feinkörnige Fäden nach allen Richtungen ausstrahlen, bis sie die Aussenwand erreichen.

Diese Angabe findet Kneuttinger (1865, S. 20) durch eine Beobachtung von Rindfleisch (1863) bestätigt, welcher nach Zusatz von Anilin das Austreten eines „Protoplasmaklümpchens" deutlich gesehen habe; er selbst will ähnliche Bilder durch Harnstoff erzielt haben.

Böttcher (1866, S. 367 ff.) beschreibt Fadenstrukturen an roten Blutkörperchen von Triton. Nach Behandlung mit einer $^1/_2$ proz. Tanninlösung werden die Blutkörperchen kugelig und zeigen einen grossen, unregelmässig konturierten Kern, der mit zahlreichen starren Fortsätzen rundum besetzt ist. Die Zahl und Länge der Fortsätze variiert. In einem Teil der Blutkörperchen reichen sie bis an die äussere Hülle, die doppelt konturiert erscheint, und stellen eine vollständige Verbindung zwischen Kern und Hülle her. In anderen Blutkörperchen, in denen sie kürzer sind, liegt der stachlichte Kern allem Anschein nach in einem freien Raume, der von der doppelt konturierten Hülle umgrenzt wird. Die einzelnen Fortsätze sind bald in ihrer ganzen Länge vom Kern bis zur Hülle von gleicher Dicke, bald innen dicker und nach aussen sich zuspitzend; mitunter sind sie auch gegen die Peripherie gabelig geteilt.

Bei der Besprechung der eben geschilderten Bilder weist Böttcher auf die Beobachtungen Hensens hin; auf Grund derselben lasse sich der Einwand zurückweisen, dass der Stachelbesatz des Kernes, der durch eine Tanninlösung sichtbar wird, nicht ursprünglich vorhanden, sondern das Produkt einer Gerinnung sei. Im frischen Zustand, sagt Böttcher, haben allerdings ohne Zweifel die vom Kern zur Oberfläche verlaufenden Fäden nicht die starre Beschaffenheit und grosse Widerstandsfähigkeit wie nach Behandlung mit Tannin, sind vielmehr leicht zerstörbar, fliessen zusammen und verkürzen sich, so dass man rasch beobachten muss; sie sind aber darum nichtsdestoweniger präexistierend. In der Gerbsäure von der angegebenen

Konzentration meint Böttcher ein Mittel gefunden zu haben, welches diese leicht zerstörbaren Gebilde in den Tritonblutkörperchen derart erstarren mache, dass sie aufs deutlichste sichtbar werden.

Auf Froschblutkörperchen wirkt die Tanninlösung nach Böttcher „nicht ganz in derselben Weise". Zwar hat Böttcher auch an diesen einen dicht mit Stacheln besetzten Kern, wie bei den Tritonblutkörperchen, gesehen; „allein es waren immer nur einzelne vorhanden, welche sich in der beschriebenen Weise verändert zeigten".

Nach Kollmann (1873) enthalten die roten Blutkörperchen des Frosches „ein dichtes Gefüge von feinen, nur leicht granulierten Eiweissfäden", welche zwischen Membran und Kern ausgespannt sind; er beruft sich dafür auf die Bilder, welche Kneuttinger durch Harnstoff, Böttcher durch Tannin erhalten hat.

W. Krause (1876, S. 327) hat durch Behandlung eines Blutstropfens vom Frosch (noch besser vom Proteus) mit 33 proz. kohlensauren Kali ein „radiärfaseriges Stroma" in den roten Blutkörperchen dargestellt.

Fuchs (1877, S. 94) hat von dem Gerüstbau der Froschblutkörperchen eine ähnliche Vorstellung wie Kollmann, für welche er sich gleichfalls auf Böttcher beruft.

Nach Pfitzner (1883, S. 658 und 681—682) sind die roten Blutzellen der Amphibien ein Objekt, welches das Flemmingsche Mitom der Zellsubstanz „in wunderbarer Deutlichkeit" veranschaulicht. Der ganze Zelleib derselben „ist erfüllt von einem Fadenwerk von gleichmässiger Dicke, das sich nach aussen an der Zellmembran befestigt".

Wenn man das Blut verschiedener Tierspezies, namentlich das der Vögel, im Magensaft digeriert, erkennt man nach Mosso (1887, S. 206), dass die Blutkörperchen aus einer äusseren Hülle, einer fibrillären, körnigen Gerüstsubstanz und einem Kern bestehen.

Cianci und Angiolella (1887, S. 71) haben ein Netzwerk in den Blutkörperchen des Frosches durch Pikrinsäure, Hämatoxylin-Eosin (allein oder mit Pikrinsäure kombiniert), durch Fuchsin und durch Anilingrün sichtbar machen können.

H. F. Müller (1889, S. 6) beobachtete an Schnitten von in Chromsäure gehärteter Tritonmilz in den roten Blutzellen ein unregelmässiges System feiner Fasern, welche mitunter ein deutliches Netzwerk bildeten.

Lavdowsky (1893) sah in den Blutkörperchen des Frosches nach Behandlung derselben mit 4 proz. Jodsäure und Neuviktoriagrün bezw. Methylviolett 6 B zuerst einige glänzend grüne oder violette Fäden sich entwickeln, welche in der Nähe des Kernumfanges ihren Ursprung nahmen, strahlenartig in der Zellsubstanz auseinanderwichen, sich teilten und dann, indem sie stellenweise zusammenhingen, ein Netz bildeten. Lavdowsky bezeichnet dieses Netz als „zooides", offenbar, weil er meint, dass es mit dem Brückeschen Zooid verglichen werden könne (vgl. l. c. S. 13). Während einiger Zeit fortgesetzte Beobachtung des Netzes ergibt nun nach Lavdowsky, dass es seine Gestalt mit jeder Minute verändert. „Namentlich verdicken sich die Fäden des Netzes und bilden in den Knotenpunkten unregelmässige, sich verästelnde Anhäufungen ihrer Masse. Mit der Zeit werden diese Knoten-

punkte noch dicker, die Fäden verdünnen sich aber wieder, verringern sich der Zahl nach, indem sie sich, wie es scheint, teils in die Knotenpunkte hineinziehen, teils sich loslösen . . .“ Schliesslich ist von dem Netze fast gar nichts oder nur ein Rest in Form einer körnigen oder körnig-fädigen Masse übrig geblieben.

Druebin (1893) hat zirkumnukleäre Strahlungen, wie sie Böttcher durch Tanninzusatz besonders in den Blutkörperchen von Triton dargestellt hat, bei Anwendung von oxalsaurem Ammoniak und Methylenblau auch in Froschblutkörperchen durchweg erhalten.

Hamburger (1898, S. 323 und 1902) kommt durch physikalisch-chemische Betrachtungen zu der Vorstellung, dass die roten Blutkörperchen ein „protoplasmatisches Netz“ enthalten, in dessen Maschen sich ein gefärbter, mehr oder weniger flüssiger Inhalt befindet.

Negri (1902) und Růžička (1903 und 1904) haben Netzstrukturen in roten Blutkörperchen von Amphibien nach vitaler Färbung mit Neutralrot bezw. Methylenblau auftreten sehen.

Negri (1902) hat, nachdem schon vorher von verschiedenen Autoren hauptsächlich in Säugetierblutkörperchen eine „chromatophile“ Substanz auf dem Wege der supravitalen Färbung mit Methylenblau und Neutralrot dargestellt worden war, mit Hilfe dieser Methode das Blut von Repräsentanten sämtlicher Wirbeltierklassen vergleichend untersucht. Bei Frosch und Triton findet er in einem Teil der Blutkörperchen färbbare Körnchen, die entweder einzeln im Protoplasma liegen oder zu kleinen Haufen oder kurzen Fäden angeordnet sind, in anderen Blutkörperchen dagegen netzförmig miteinander anastomosierende Fäden, welche meistens regellos im Zellinnern verteilt sind.

Růžička beschreibt in seiner ersten Mitteilung (1903), bei welcher er von der Arbeit Negris noch keine Kenntnis hat, in Froschblutkörperchen nach Methylenblaufärbung regelmässige, mit dem Kern in Verbindung stehende Netzwerke, welche von glatten und geraden Balken gebildet werden. Von diesen Netzwerken sagt er in einer weiteren Publikation (1904), dass sie einen „anderen Charakter“ trügen als die von Negri abgebildeten; letztere entsprächen einem mehr oder minder veränderten Zustand; solche Netze, wie er selbst sie beschrieben habe, seien „nur bald nach Anfertigung des Präparates zu sehen“.

Einige Autoren, welche Fadenstrukturen in Amphibienblutkörperchen beobachtet haben, wollen nicht entscheiden, inwieweit es sich dabei um Gerinnungserscheinungen oder präformierte Gebilde handelt; so Arnold (1897, S. 476), welcher nach Behandlung mit Jodjodkalilösung neben gekörnten Blutkörperchen solche mit mehr fädigem Inhalt beobachtet hat; ferner v. Ebner (1902, S. 740), welcher nach Fixierung mit Sublimat, Chromsalzen oder Salpetersäure einen „netzig-wabigen“ Bau erkennen konnte

Noch andere Autoren haben die von ihnen durch Reagentienzusatz sichtbar gemachten Fadenstrukturen direkt für Kunstprodukte erklärt.

So beobachtete Bergonzini (1890) retikuläre Strukturen in den roten Blutkörperchen der Amphibien nach Einwirkung von Anilinfarbstoffen (Gentiana- und Methylviolett, Ehrlichscher Triazidlösung), ferner von Pikrin-, Chrom- und Salpetersäure, erklärt sie aber für nicht präexistierend.

Macallum (1892, S. 229) findet, dass das Protoplasma der Blutscheiben von Necturus- und Amblystomalarven bei Anwendung bestimmter Fixierungsmethoden retikuliert erscheint; aber die Feinheit und die Anordnung der Netzbalken sind je nach der Methode verschieden; was beweist, dass das Retikulum ein Artefakt ist.

Bloch (1901, S. 423) fand beim Frosch, dessen Blut er auf dem Deckglas an der Luft trocknen liess und dann mit einer konzentrierten wässerigen oder glycerinigen Lösung von Methylenblau tingierte, bei einer Anzahl von Blutscheiben um den tiefblau gefärbten Kern herum ein äusserst zartes, manchmal ziemlich regulär angeordnetes Netz zierlichster Fäden, hält es aber nicht für präformiert. Jedoch schliesst er sich Flemming (1894, S. 44) an, insofern er zugibt, dass der Zelleib der roten Blutkörperchen, trotzdem er lebend optisch homogen aussieht, eine typische und komplizierte Differenzierung haben könnte.

Schliesslich gibt es Autoren, welche der Meinung sind, dass der Zelleib der lebenden Blutkörperchen im morphologischen Sinne völlig homogen sei.

Cuénot (1889, S. 26—28) z. B. hält die Blutkörperchen der Batrachier für Bläschen mit flüssigem Inhalt, deren Wand von einer feinen Membran gebildet wird. Die Vorstellungen von einem protoplasmatischen Stroma oder von radiären Fäden sind nach ihm entweder hypothetisch oder beruhen auf irrtümlicher Deutung.

Nach Griesbach (1892, S. 224) ist der Leib der roten Blutkörperchen der Amphibien ein „strukturloses Plasmagebilde, welches durch Hämoglobin gleichmässig gefärbt wird".

Zuletzt (1903 und 04) ist Weidenreich, welcher die Blutkörperchen ebenso wie Cuénot aus Membran und Inhalt bestehen lässt, für eine strukturlose Beschaffenheit dieses Inhalts (abgesehen vom Kern) eingetreten. Alle Fäden oder Granula, die mit Reagentien in den Blutkörperchen nachgewiesen werden, sind nach ihm „keine Strukturbesonderheiten, sondern Gerinnungsformen des Hämoglobins".

Gegenüber denjenigen Autoren, welche das Vorhandensein jeder Fadenstruktur in der lebenden Blutzelle in Abrede stellen, kann zunächst auf den Randreifen mit seinem exquisit fibrillären Bau verwiesen werden. Es fragt sich nun, ob abgesehen vom Randreifen noch fädige Strukturen in den Blutkörperchen der Amphibien existieren.

Durch die Behandlung mit Gentianaviolett sind solche in den Blutkörperchen von Salamandra nicht nachzuweisen. In Froschblutkörperchen, die in 3proz. Kochsalzlösung suspendiert gewesen waren, gelang es mir dagegen (Fig. 36) auf diese Weise neben dem Randreifen ein Fadenwerk darzustellen, welches um den Kern herum dichter angesammelt ist. Ich will aber nach wie vor gern als möglich zugeben, dass es sich bei diesem Fadenwerk um ein Fällungsprodukt handelt.

An den mit Salpetersäure-Kochsalz behandelten roten Blutkörperchen des Salamanders habe ich ferner in dem hellen oder auch von einem körnigen Niederschlag erfüllten Zelleib, rund um den Kern herum oder auch an einer Seite desselben angehäuft, lange, unregelmässig gewundene oder geknickte Fäden wahrgenommen, welche dieselbe Dicke, dasselbe Lichtbrechungsvermögen und dieselbe Tingierbarkeit im Blutfarbstoff wie die oben beschriebenen Querscheiben des Randreifens besitzen (siehe besonders Fig. 39).

Die gleichen Fäden habe ich später durch 2—4proz. Jodsäure, welche ich teils ungefärbt, teils mit Neuviktoriagrün oder Methylviolett vermischt anwandte, sichtbar gemacht (Fig. 44, 46, 49). Bei Anwendung der Jodsäure erscheinen sie vielfach in kleinere Fragmente und Körner zerfallen. Sie entsprechen wahrscheinlich den sog. zooiden Netzen, welche Lavdowsky (1893) in den roten Blutkörperchen des Frosches beschrieben hat.

Von diesen Fadenbildungen habe ich früher ebenfalls zugegeben, dass sie möglicherweise gegenüber der Artefaktfrage nicht einwurfsfrei seien, habe aber andererseits schon damals vermutet, dass es sich um Chondriokonten oder Plastokonten handeln könnte.

Für diese letztere Vermutung habe ich seitdem neue Anhaltspunkte gewonnen, so dass ich die in Rede stehenden Fäden nunmehr mit Bestimmtheit als vitale Bildungen in Anspruch nehmen möchte. Es ist mir nämlich 1907, 1 gelungen, Plastokonten in Blutzellen von Vogel- und Säugetierembryonen mit Hilfe der spezifischen Methoden nachzuweisen.

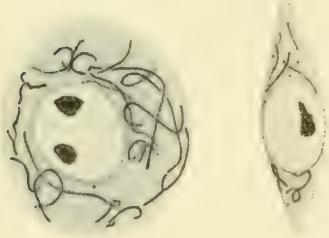

a. b.

Fig. III.

In Textfigur III habe ich aus einer 1908 erschienenen Arbeit zwei rote Blutzellen des Hühnerembryos, eine Flächen- und eine Kantenansicht, reproduziert, welche auffallend lange, gewundene Chondriokonten zeigen, die unregelmässig im Protoplasma verteilt sind.

In den Blutkörperchen des Meerschweinchenembryos sind die Fäden kürzer und feiner (zum Teil anscheinend ringförmig); hier umfassen sie entweder den Kern in Form eines Halbmondes oder sind in der Nachbarschaft desselben zu einer rundlichen Masse zusammengruppiert (vgl. Meves, 1907, 1, S. 402).

Später habe ich (nach einem bisher noch nicht veröffentlichten Befund, von dem ich an dieser Stelle an der Hand einiger schon vor längerer Zeit angefertigter Zeichnungen Mitteilung machen möchte) die gleichen Gebilde auch in Erythroblasten und jungen Erythrocyten des Knochenmarks beim erwachsenen Meerschweinchen nachgewiesen. Fig. IV a—f stellen Erythroblasten dar; in den Fig. d—f hat der Kern sich bereits verkleinert und ein homogenes Aussehen angenommen. Diese Erythroblasten schliessen ausser dem Kern eine kleine Gruppe

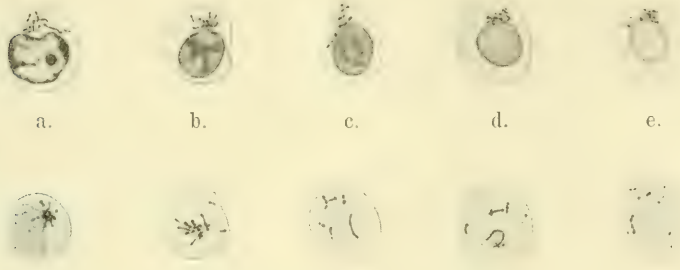

a. b. c. d. e.

f. g. h. i. k.

Fig. IV.

von Fädchen und Körnchen, Plastokonten und Plastochondrien (Plastosomen) ein, welche durch die angewandte Methode (Fixierung mit modifiziertem Flemmingschen Gemisch und Färbung mit Eisenhämatoxylin) intensiv geschwärzt sind. Fig. g—k sind junge Erythrocyten, in denen vom Kern nichts mehr zu sehen ist. Die Plastosomen haben den Untergang des Kerns überdauert. In Fig. g liegen sie noch an einer Stelle zusammengehäuft; in den übrigen Fig. h—k dagegen sind sie unregelmässig durch den Zelleib verteilt. In Erythrocyten, welche in die Zirkulation eingetreten sind, ist auch von den Plastosomen nichts mehr wahrzunehmen.[1])

[1]) Helene Freifeld (Inaug.-Diss., Zürich, 1909) fand unter Leitung von Naegeli mit Hilfe einer modifizierten Schridde-Altmannschen Färbung im Blut von Embryonen des Menschen und verschiedener Säugetiere sowie in einem Fall von perniciöser Anämie Erythroblasten und Erythrocyten, in deren Protoplasma zerstreut rote Flecke, Körnchen und Stäbchen zu sehen waren. Sie schlägt vor, derartige Zellen als gefleckte zu bezeichnen „damit Verwechselungen mit der bekannten (basophilen) Tüpfelung oder Granulation vermieden werden". — Es ist mir nicht im geringsten zweifelhaft,

Die Blutkörperchen der Amphibien sind also gegenüber den reifen Säugetiererythrocyten nicht nur durch den Besitz eines Kerns, sondern auch durch denjenigen von Plastosomen (Plastokonten) ausgezeichnet.

Die Plastokonten sind, wie ich in neueren Arbeiten (1907, 2, 1910) gezeigt habe, mit den Fila Flemmings von 1882 identisch. In früheren Mitteilungen (1903, 1905, 3) hatte ich die Fibrillen des Randreifens bei den roten Blutkörperchen der Amphibien als Filarmasse im Sinne Flemmings angesprochen. Heute möchte ich, nachdem sich meine Anschauung über Protoplasmastruktur inzwischen geändert hat, diese Auffassung nicht mehr aufrecht erhalten, sondern den Randreifen vielmehr als „paraplastische" Bildung (vergl. Meves, 1910, S. 654) bezeichnen.

— — —

Sehe ich von den Plastokonten ab, so kann es für mich keinem Zweifel unterliegen, dass die früher in den roten Blutkörperchen der Amphibien beschriebenen Fadenwerke, welche durch Reagentien sichtbar gemacht worden sind, grösstenteils als Fällungsartefakte gedeutet werden müssen. Bei einem Studium der auf diese Weise entstehenden Strukturen wird man auf Alfr. Fischer zurückzugehen haben, welcher in seinem Buche „Fixierung, Färbung und Bau des Protoplasmas" (Jena, 1899) gezeigt hat, dass der Hauptbestandteil der roten Blutkörperchen, das Hämoglobin, aus neutraler Lösung durch die verschiedenen Fixierungsmittel bald in gröberen (Salpetersäure, Salpetersäure-Alkohol), bald in feinpunktierten Gerinnselchen (Osmiumsäure, Altmannsche Mischung, Pikrinsäure, Chromsäure, Sublimat, Platinchlorid, Formol, Osmiumessigsäure, Flemmings und Hermanns Mischung, Müllersche Lösung) von plasmatischem Aussehen unlöslich gefällt wird.

Zu den artefiziellen Fadenstrukturen gehören meines Erachtens auch die von Negri und Růžička beschriebenen. Bei einer Nachuntersuchung der von Růžička gemachten Angaben bin ich genau nach seinen Vorschriften verfahren, habe aber

dass Hel. Freifeld hier die gleichen Gebilde vorgelegen haben, welche ich 1907 in embryonalen Blutzellen als Mitochondrien und Chondriokonten beschrieben habe; die von Hel. Freifeld gewählte Bezeichnung „Fleckung" erscheint mir dafür wenig passend.

bisher immer nur solche Bilder erhalten, wie sie Negri beschreibt: Körnchen und kurze körnige Fädchen, die sich, wenn sie massenhafter werden, zu unregelmässigen gerüstähnlichen Bildungen zusammenlagern können. Von diesen aber möchte ich auf Grund ihres Aussehens, ebenso wie Bloch (1901, S. 430) von den auf gleiche Weise erhaltenen Strukturen der Säugetierblutkörperchen, annehmen, dass sie Ausscheidungen darstellen, welche Methylenblau bezw. Neutralrot mit Stoffen des Protoplasmas erzeugen.[1])

Schliesslich sind zweifellos als Kunstprodukte die zirkumnukleären Strahlungen aufzufassen, wie sie von Böttcher und Druebin beschrieben worden sind. Dass diese Strahlungen präformiert seien, findet heute wohl nur noch wenig Glauben. Jedoch fehlte es bisher an einer Erklärung, wie sie entstanden sein könnten. Diese Erklärung lässt sich nun auf Grund von Versuchen geben, die A. Fischer 1899 in seinem oben erwähnten Buch beschrieben hat.

Fischer hat auf künstlichem Wege Strahlungen in Hollundermark erzeugt.

Das Hollundermark ist bekanntlich ein totes Gewebe, dessen Zellen keine Protoplasmakörper mehr einschliessen; sie sind aber doch nicht vollständig leer, sondern enthalten einen blassen, schattenhaften Ballen, welcher nach Fischer den Kernrest darstellt.

Fischer injizierte nun Stücke von Hollundermark in einer hier nicht wiederzugebenden Weise mit Lösungen von Albumosen und anderen Eiweisskörpern und fertigte dünne Schnitte mit dem Rasiermesser an. Diese Schnitte brachte er auf den Objektträger in einen Tropfen eines der üblichen Fixierungsmittel, bedeckte mit einem Deckglas und stellte unter dem Mikroskop eine intakte Markzelle ein. Er beobachtete dann, dass der Kernrest der Markzelle zum Ausgangspunkt einer Strahlenbildung wurde.

Wenn er z. B. eine 3proz. schwach saure Lösung von Deuteroalbumose in das Mark injiziert hatte und als Fixierungsmittel 1proz. Osmiumsäure verwandte, so gewahrte er schon nach zwei bis drei Minuten, wie die ersten Strahlen als äusserst

[1]) Vgl. hierzu die Arbeit von W. Pfeffer, auf welche auch Bloch hinweist: Über Aufnahme von Anilinfarben in lebende Zellen. Untersuchungen aus dem botanischen Institut zu Tübingen, Bd. 2, Leipzig 1886—1888.

zarte homogene oder feingekörnte Fäden an der Oberfläche des Kernrestes anschossen; sie wuchsen dann rasch, in radialer Richtung sich verlängernd, bis zur Zellwand heran.

Über das Zustandekommen der Strahlung sagt Fischer, dass die Bedingungen dafür teils durch die Beschaffenheit des Markes gegeben sind, teils durch geeignete Auswahl der Eiweisslösung und des Fixierungsmittels geschaffen werden müssen. Das Mark trägt dadurch zum Experiment bei, dass es mikroskopisch kleine, allseitig umgrenzte Räumchen darbietet, welche, was sehr wesentlich ist, den Kernrest einschliessen. Das Fixierungsmittel diffundiert in die mit Eiweisslösung erfüllten Markräume hinein. Zunächst tritt eine Übersättigung der Eiweisslösung, dann erst Fällung ein. Sobald die Fällungskonzentration am Kernrest erreicht ist, wirkt dieser, als ein heterogener Körper, in derselben Weise wie ein Fremdkörper, der eine übersättigte Salzlösung zur Kristallisation treibt. Daher kommt es, dass die Ausfällung am Kernrest beginnt und von dort gegen die Peripherie fortschreitet.[1])

Auf Grund der geschilderten Versuche mahnt nun Fischer gegenüber den fixierten Strahlungen, welche man im Innern von Zellen findet, zur Vorsicht. Manche derselben könnten weiter nichts sein als künstliche Fällungsstrahlungen, da alle Bedingungen für die Entstehung derselben während der Fixierung gegeben seien. Die Böttcherschen Bilder der Tritonblutkörperchen hat Fischer nicht gekannt; sonst würde er sie sicher als solche Fällungsstrahlungen, die sie auch meiner Meinung nach zweifellos sind, in Anspruch genommen haben; dazu wäre er um so mehr berechtigt gewesen, als er selbst bereits gefunden hat, dass Hämoglobinlösungen, in Hollundermark injiziert, mit einer grossen Zahl von Fixierungsmitteln Strahlungen geben.[2])

In den Amphibienblutkörperchen erzeugen die üblichen Fixierungsmittel bekanntlich keine Strahlung. Die Blutkörperchen quellen darin im allgemeinen nicht auf, so dass sie kugelig

[1]) Es ist wichtig, zu bemerken, dass eine Übersättigung statt durch stark wirkende Fixierungsmittel auch schon durch sanfte Umschläge in der chemischen Reaktion der Eiweisslösung herbeigeführt werden kann.

[2]) Vgl. Fischer, l. c., S. 215. Nach S. 280 erhält man von Hämoglobin in 2proz. Lösung Strahlungen, die hinterher durch gerüstige Abscheidungen mehr oder weniger verdeckt werden.

werden, sondern behalten ihre Scheibenform. Schon dieser Umstand muss eine Strahlenbildung in ihnen erschweren bezw. unmöglich machen. Ferner aber wird die Strahlung dadurch verhindert, dass die Fixierungsmittel, in der gebräuchlichen Konzentration angewandt, sobald sie in die Blutzelle eintreten, eine allgemeine Fällung hervorrufen

Wenn Fischer bei seinen Hollundermarkversuchen teilweise, wie es scheint, mit den gebräuchlichen Konzentrationen der Fixierungsmittel Hämoglobinstrahlungen erhalten hat, so ist zu bedenken, dass er mit einer nur 1—2 proz. Hämoglobinlösung gearbeitet hat. Infolgedessen nimmt hier die Fällungsreaktion einen viel weniger stürmischen Verlauf als in den roten Blutkörperchen, deren Gehalt an Hämoglobin ein sehr viel höherer ist.

Bei gleicher Stärke der Eiweisslösung gelingt es, wie Fischer gezeigt hat, auch mit einem stark fällenden Mittel Strahlungen zu erzeugen, wenn man mit der Konzentration des Mittels herabgeht. Dementsprechend habe ich in den Blutkörperchen von Salamandra Strahlungen durch die üblichen Fixierungsmittel hervorrufen können, indem ich diese möglichst verdünnt anwandte ($^1/_4$ proz. Kaliumbichromat, $^1/_8$ proz. Sublimat,[1]) $^1/_8$ proz. Chromsäure, $^1/_4$ proz. Osmiumsäure etc.). Die Blutkörperchen nehmen dann, indem sie quellen, Kugelform an. Ein Niederschlag tritt nicht sofort in ihnen auf, sondern die Fällungskonzentration kann vorher den Kern erreichen. Damit ist die Möglichkeit für das Zustandekommen einer Strahlung gegeben.

Nach dem Gesagten könnte man glauben, dass die zirkumnukleären Strahlungen als Fixierungsartefakte für die Kenntnis der roten Blutzellen ziemlich belanglos seien. Das ist nun aber insofern nicht der Fall, als sie beweisen, dass die Blutkörperchen von Triton und Salamander keine oder doch nur wenige fädige oder gerüstige Strukturen einschliessen.[2]) In den Blutkörperchen des Frosches treten derartige Strahlungen nach Böttchers Angabe, die ich durchaus bestätigen kann, viel seltener auf. Der

[1]) Ich merke beiläufig an, dass bei Zusatz von $^1/_8$ proz. Sublimat zum frischen Blut die Kerne in einem Teil der Blutkörperchen eine eigentümliche Fragmentierung erleiden; die gleiche Erscheinung habe ich gelegentlich auch bei Zusatz von Gentiana- und Methylviolett beobachtet.

[2]) Vgl. hierzu Fischer, l. c, S. 260—261, 268, 292 und andere Stellen

Grund dafür könnte sein, dass beim Frosch, wie es auch meiner oben vorgetragenen Meinung entsprechen würde, anders als bei Triton und Salamander[1]) in der Zellsubstanz ein Fadenwerk vorhanden ist, welches die Entwicklung von Fällungsstrahlungen nicht oder nur ausnahmsweise gestattet.

Nun hat allerdings Druebin, wie ich oben berichtet habe, Strahlungsbilder an roten Blutkörperchen des Frosches bei dem von ihm angewandten Verfahren durchweg erhalten. Dieses anscheinend widersprechende Resultat wird aber, wie ich glaube, begreiflich, wenn man erfährt, auf welche Weise es erzielt worden ist. Druebin fügt zu frischem Froschblut so viel oxalsaures Ammoniak zu, dass der Gehalt an diesem Salz 0,2 bis 0,5 Proz. beträgt, zentrifugiert das Gemisch eine halbe Stunde oder lässt es auch ruhig stehen, hellt den blutkörperchenhaltigen Teil durch Ätherwasser bis zur vollen Durchsichtigkeit auf und färbt darauf ein Tröpfchen der lackfarbenen Flüssigkeit mit Methylviolett.

Bei einem derartigen Verfahren erscheint es möglich, dass das Fadenwerk der Zellsubstanz zunächst in Lösung geht, wodurch das Hindernis für die Entstehung der Strahlung beseitigt wird, und dass hinterher gelöste Eiweisskörper, die in der Blutzelle vorhanden sind, in Form von Strahlen ausgefällt werden.

2. Granuläre Einschlüsse.

Wenn man die roten Blutkörperchen des Feuersalamanders frisch untersucht, findet man im Zelleib derselben an irgend einer Stelle, meistens an einem der beiden Kernpole, ein gelbliches, leicht glänzendes Kügelchen von ca. 2 μ Durchmesser; statt eines einzigen beobachtet man häufig auch zwei oder drei, häufig sogar eine grössere Anzahl entsprechend kleinerer Kügelchen, welche auf einem Haufen zusammenliegen. Die Kügelchen färben sich intensiv mit wässerigen Lösungen verschiedener Anilinfarben, welche man dem frischen Blut zusetzt. Durch Methylenblau und Neutralrot[2]) werden sie intravital tingiert (bevor noch der Kern der Blutzelle eine Spur von Färbung angenommen hat).

[1]) Die Blutkörperchen von Triton und Salamandra verhalten sich in dieser Beziehung übereinstimmend.

[2]) Bei längerer Einwirkung von Neutralrot treten in der Blutzelle eine Menge roter Kügelchen auf, die aber zweifellos Kunstprodukte darstellen.

Mit einer Anzahl von Farbstoffen geben sie metachromatische Färbungen; mit Gentiana- und Methylviolett färben sie sich rot (Fig. 25), mit Thionin und Toluidinblau rotviolett (bei Anwendung der beiden letztgenannten Farbstoffe erscheinen die Kerne, wenigstens im Beginn der Färbung, hellblau). In der Umgebung der gefärbten Kügelchen tritt häufig nach einiger Zeit ein heller Hof auf; man kann dann vielfach molekulare Bewegung an ihnen wahrnehmen.

Die hier beschriebenen „chromatoiden" Kügelchen, wie ich sie zu bezeichnen vorschlage, sind meines Wissens zuerst von O. Schultze (1887, S. 686) gesehen worden. O. Schultze beobachtete bei Tritonlarven, welche er längere Zeit in einer sehr verdünnten, wässerigen Lösung von Methylenblau (1 : 100 000 bis 1 000 000) verweilen liess, „das Auftreten einzelner blauer Körner in den farbigen Blutzellen, die bei denselben Larven auch in ungefärbtem Zustande in den Blutzellen wahrnehmbar sind und für Reste von Dotterkugeln gehalten werden könnten, wenn nicht die gleiche Erscheinung auch bei den erwachsenen Tieren vorhanden wäre".

Die gleichen Körnchen hat Fischel (1901, S. 451 und Fig. 33) bei seinen Untersuchungen über vitale Färbung in den roten Blutkörperchen von Siredon durch Bismarckbraun dargestellt.

Es ist ferner möglich, dass die chromatoiden Kügelchen der Triton- und Salamanderblutzellen den „Paranuklearkörperchen" entsprechen, welche Bremer (1895, 1) in den Blutscheiben von Schildkröten beschrieben hat. Immerhin sind eine Reihe von Unterschieden zu verzeichnen. Die roten Blutkörperchen von Testudo carolina und Chelydra serpentina zeigen nach Bremer, im frischen Zustand untersucht, kleine kugelförmige Gebilde, die in der Substanz des Zelleibes, gewöhnlich in der Nähe eines der beiden Pole, meistens etwas seitwärts von ihnen, manchmal auch neben dem Kerne, d. h. in oder nahe dem verlängerten kurzen Durchmesser desselben liegen. „Unmittelbar nach der Entnahme des Blutes, vorzugsweise wenn man schnell manipuliert, nimmt man nur ein einziges derartiges Körperchen für je einen Erythrocyten wahr. Nach einigen Minuten jedoch, und noch mehr nach einigen Stunden, sieht man Erythrocyten, welche mehrere Kügelchen von anscheinend derselben Art und Grösse enthalten." Diese neuentstandenen Gebilde sind nach Bremer Kunstprodukte.

„Sie sind entweder zertrümmerte Fragmente des Paranuklearkörperchens, welches sich beim Absterben des Erythrocyten in zwei, drei und mehr Kügelchen teilt, oder es sind Vakuolen, in dem Sinne, den man gewöhnlich mit diesem Worte verknüpft"; drittens sollen es nach Bremer „auf- oder eingelagerte Fibrinkugeln" sein können.

Im Zentrum des noch ungeteilten Paranuklearkörperchens ist schon im frischen Zustand ein winziges, punktförmiges Gebilde sichtbar. Dieses letztere nimmt, wenn man ein in der gewöhnlichen Weise ausgestrichenes und erhitztes (125°) Präparat in einer im Original nachzusehenden Weise mit Eosin-Methylenblau oder Fuchsin-Methylgrün färbt, einen spezifischen, obschon schwachen Farbenton an, während die es umgebende, kugelförmige Substanz völlig farblos erscheint. „Ist, wie dies manchmal geschieht, die letztere in eine Anzahl kleiner Kugeln, sage drei oder vier, zerfallen, so zeigt sich das färbbare Körperchen nicht. Es ist in diesem Falle entweder aufgequollen und unfärbbar geworden, oder es ist aus der es umgebenden Masse ausgetreten."

Was die Natur des Paranuklearkörperchens anlangt, so hat Bremer in seiner ersten Arbeit die Meinung geäussert, dass das Zentralkügelchen desselben ein aus dem Kern in das „Diskoplasma" ausgewanderter Nukleolus oder ein Nukleolusfragment sei; die einhüllende Substanz sei dem Kern entnommen. In einer weiteren Mitteilung (1895, 2) spricht er auf Grund der Untersuchungen von Dehler, durch welche „Zentralkörperchen" mit „Sphären" in roten Blutkörperchen des Hühnerembryo nachgewiesen wurden, die Überzeugung aus, dass das Paranuklearkörperchen als „Zentrosom" aufzufassen sei. Er zieht daher den Ausdruck „Paranuklearkörperchen" zurück und substituiert für denselben „Zentrosom der gekernten roten Blutzelle".

Hierzu ist weiter anzuführen, dass Apáthy 1897, im Anschluss an einen Vortrag über die Bedeutung der Zentrosomen, rote Blutzellen des erwachsenen Salamanders demonstriert hat, in welchen er „Zentrosomen" bereits im Jahre 1895 entdeckt und im histologischen Praktikum seinen Schülern gezeigt habe. Es wurden Präparate vorgelegt: a) nach Fixierung des Blutes mit Hermannscher Flüssigkeit und Tinktion mit Safranin, b) nach Fixierung des auf den Objektträger aufgestrichenen Blutes durch Trocknen an der Luft ohne Erwärmen und Tinktion nach der

Dreifachfärbungsmethode des Vortragenden (Hämateïnlösung I A + Rubin + Ammoniumpikrat).

Ich zweifle nicht im geringsten, dass diejenigen Gebilde, welche Apáthy hier demonstriert hat, mit den von O. Schultze, Fischel und mir beschriebenen „chromatoiden" Kügelchen identisch sind. Von diesen aber glaube ich ebensowenig wie von den Bremerschen Paranuklearkörperchen, dass sie „Zentrosomen" vorstellen; ich möchte vielmehr annehmen, dass sie aus Nukleolensubstanz bestehen, wie Bremer anfangs mit Bezug auf das Zentralkügelchen seines Paranuklearkörperchens vermutet hat.

In den letzten Jahren ist in nunmehr schon zahlreichen Fällen beobachtet worden, dass Nukleolen im Beginn der Teilung aus dem Kern ins Cytoplasma übertreten können; hier können sie liegen bleiben und der allmählichen Auflösung anheimfallen.[1]) Solche ausgestossenen und „verrottenden" Nukleolen könnten auch die chromatoiden Kügelchen der Triton- und Salamanderblutkörperchen sein. Jedenfalls kann schon aus der starken intravitalen Färbbarkeit derselben geschlossen werden, dass es sich um abgestorbene Elemente handelt.

Schliesslich ist noch zu bemerken, dass auch Weidenreich (1904, S. 66) die chromatoiden Kügelchen der Salamanderblutkörperchen nach Zusatz von Gentianaviolett zu Gesicht bekommen, aber irrtümlicherweise als Kunstprodukte (tröpfchenförmige Ausfällungen aus dem „Inhalt" des Blutkörperchens, welche infolge des Farbstoffzusatzes entstehen) gedeutet hat.

3. Besitzen die roten Blutkörperchen der Amphibien einen Zonenbau?

Ein Zonenbau ist an den roten Blutkörperchen der Amphibien von Auerbach (1890) und Giglio-Tos (1897) beschrieben worden.

Nach Auerbach (1890, S. 573) ist der Raum zwischen der Zellmembran[2]) und dem Kern ausgefüllt von zwei gesonderten,

[1]) Die Literatur bis 1898 inkl. findet sich in meinen Berichten über Zellteilung zitiert: Ergebnisse d. Anatomie u. Entwicklungsgesch., Bd. 6, 1896, S. 297 u. 312, und Bd. 8, 1898, S. 460 u. 479. Vgl. ausserdem: A. Fischer, Fixierung, Färbung und Bau des Protoplasmas, Jena, 1899, S. 241—247.

[2]) Die roten Blutkörperchen der Batrachier sind nach Auerbach mit einer Zellmembran „im vollen und scharfen Sinne des Wortes" ausgestattet.

d. h. im morphologischen Sinne auseinanderzuhaltenden Substanzen. „In Sublimatpräparaten, besonders schön in solchen, die mit einer 1 proz. wässrigen Lösung behandelt wurden, aber auch in Pikrinsäurepräparaten zeigen sich jene beiden Bestandteile der Zellsubstanz als zwei konzentrische, scharf gegeneinander abgegrenzte Schichten. . . . Es sind also nächst der Zellmembran eine Corticalschicht und eine Marksubstanz als Bestandteile des Zelleibes zu unterscheiden. Die Corticalschicht besteht an nicht tingierten Sublimatpräparaten aus einer strukturlosen, glänzenden, durch das Hämoglobin rotgelb gefärbten Substanz. Sie enthält alles Hämoglobin des Blutkörperchens. . . ."

„Die Marksubstanz andererseits . . . ist farblos. In Sublimatpräparaten erscheint sie von zerstreuten dunklen Körnchen durchsetzt, in Pikrinpräparaten hingegen ganz klar, so dass sie wie eine grosse Höhle aussieht."

Nach Auerbach ist sie offenbar der Rest des „Bildungsprotoplasmas" der Zelle, „von dem sich ein anderer Teil zu der spezifisch funktionierenden, hämoglobinösen Corticalsubstanz differenziert hat".

Die Frage, ob die konzentrische Anordnung der beiden Substanzen ganz dem natürlichen Zustande entspricht, will Auerbach offen lassen. „Jedenfalls aber bringt uns die beschriebene Erscheinung die beiden Substanzen, aus welchen der Zelleib der Blutscheiben zusammengesetzt ist, in einer sehr schönen und klaren Weise zur Anschauung."

Giglio-Tos (1896, S. 51) gibt von dem Bau der kernhaltigen elliptischen Blutkörperchen folgende Darstellung.

Der Kern ist auf allen Seiten von einer fast farblosen „hämoglobinogenen" Substanz umgeben, welche eine Dicke von 1—2 μ hat. Um Kern und hämoglobinogene Substanz zieht sich ein das Hämoglobin enthaltender elastischer Ring, der die zentralen Partien der Scheibe frei lässt. Das Ganze umgibt eine sehr feine Membran.

Die „hämoglobinogene" Substanz kann man nach Giglio-Tos schon am frischen Präparat wahrnehmen. Die lebende Blutzelle erscheint nicht gleichmässig hämoglobinfarben, sondern zeigt eine zentrale farblose Partie, welche den nicht sichtbaren Kern enthält; letzterer ist deshalb nicht zu erkennen, weil die „hämoglobinogene" Substanz, in welcher er liegt, dasselbe Licht-

brechungsvermögen hat wie er selbst. Die Grenzen zwischen dieser und dem hämoglobinfarbenen Ring sind wegen des annähernd gleichen Lichtbrechungsvermögens beider nicht deutlich, werden es aber, infolge Änderung der Lichtbrechung, bei Anwendung bestimmter Reagentien, welche die Blutkörperchen koagulieren. Von solchen nennt Giglio-Tos in erster Linie Sublimat, ferner 2 proz. Osmiumsäure, gesättigte Lösung von Pyrogallussäure, 2 proz. Borsäure und Lugolsche Lösung.

Den überzeugendsten Beweis für die Existenz der von ihm sogenannten hämoglobinogenen Substanz fand Giglio-Tos in einem Präparat, welches er nicht zu konservieren vermochte; auch glückte es ihm nicht, es ein zweites Mal zu erhalten. Er hatte auf einen Objektträger einen Tropfen Altmannscher Flüssigkeit gesetzt, einen kleinen Tropfen Blut von Triton punctatus hineingebracht und dann mit grösster Schnelligkeit eingedeckt, wobei er einen geringen Druck ausübte. Bei der mikroskopischen Untersuchung konstatierte er dann, dass einige der Blutkörperchen, die geborsten waren, infolge des Druckes die „hämoglobinogene" Substanz hatten austreten lassen, bevor sie koaguliert war. Sie hatte sich in feinste Fäden verlängert, von denen einige sich miteinander verbunden hatten.[1])

Zu der eben referierten Darstellung von Giglio-Tos habe ich zunächst zu bemerken, dass ich mich von der Existenz einer den Kern umgebenden ungefärbten Zone am lebenden Blutkörperchen nicht habe überzeugen können.

Wenn man einen Tropfen Salamanderblut und einen Tropfen einer 1 proz. Sublimatlösung zusammen eindeckt, findet man an der Berührungsstelle beider Flüssigkeiten im Innern der meisten Blutkörperchen eine helle, körnig aussehende Substanz, welche jedoch gewöhnlich den Kern nicht gleichmässig umgibt, sondern mehr auf einer Seite desselben angehäuft ist. In Kantenansichten konstatiert man, dass diese Substanz eine Verdickung bezw. Auftreibung der Blutscheibe bedingt. Die umgebende hämoglobingefärbte Substanz ist in der Regel über ihr geborsten oder deckelförmig abgehoben.

In Ausstrichpräparaten von Salamanderblut, die mit 1 proz. Sublimatlösung behandelt sind, kann man nach dem Auswaschen

[1]) Man vergleiche Giglio-Tos, l. c., Taf. I, Fig. 5.

des Reagens die beiden Substanzen durch Färbung verdeutlichen. Bei Anwendung von Eisenhämatoxylin ist es mir zuweilen gelungen, die Corticalschicht bei der Differenzierung fast völlig zu entfärben, während die Markschicht einen blaugrauen Ton behielt. In solchen Ausstrichpräparaten ist die Anordnung der beiden Zonen um den Kern meistens eine mehr konzentrische, entspricht also mehr der von Auerbach und Giglio-Tos gegebenen Darstellung. Hier kann man ferner häufig, besonders, wenn man eine geeignete Färbung hat folgen lassen, ähnliche Bilder beobachten, wie sie Giglio-Tos einmal und nicht wieder erhalten hat; man sieht, wie die Marksubstanz durch die Corticalschicht einen oder mehrere Fortsätze nach aussen sendet, welche mit denjenigen benachbarter Zellen in Verbindung treten.

Auf Grund der mitgeteilten Beobachtungen möchte ich den durch Sublimat erhaltenen Bildern folgende Deutung geben. Ich stelle nicht nur die vitale Existenz zweier konzentrischer Zonen in Abrede, sondern bezweifle auch, dass die beiden Substanzen, welche nach Sublimatbehandlung sichtbar werden, in der Blutzelle vorher morphologisch gesondert vorhanden sind. Was als „Corticalschicht" erscheint, ist das momentan koagulierte Eiweiss, in erster Linie das Hämoglobin, der Blutzelle; das Auftreten der „Marksubstanz" wird meines Erachtens lediglich durch „Quellung" bedingt (hat seine Ursache in der „wasseranziehenden Kraft" des Blutkörperchens, welche durch die Koagulation der Eiweißstoffe nur wenig geändert wird). Die osmotisch wirksamen Stoffe, welche das erstarrte Protoplasma durchtränken, bewirken, dass Flüssigkeit ins Zellinnere aufgenommen wird. Diese Flüssigkeit kann sich innerhalb des koagulierten Protoplasmas nicht verteilen, weil dieses eine kohärente Masse bildet; sie sammelt sich daher, meistens, indem sie die erstarrte Zellsubstanz sprengt, zwischen dieser und dem Kern an; eventuell (im Ausstrichpräparat) kann sie sogar durch Risse der „Corticalschicht" nach aussen durchtreten.

IV. Über Formänderungen der roten Blutkörperchen im frisch entnommenen Blut.

Brücke (1867, S. 85) sah, als er frisches und unverdünntes Tritonenblut unter das Mikroskop brachte, einen grossen Teil der Blutkörperchen eine sehr unregelmässige Gestalt annehmen und an der Oberfläche maulbeerartig höckerig werden. Dabei

war meistens der „kleine Durchmesser" (Dickendurchmesser) vergrössert, während die beiden anderen, und zwar der grösste am meisten, abgenommen hatten.

Brücke, welcher bekanntlich zwei Substanzen, ein hämoglobinhaltiges Zooid und ein farbloses Oikoid in den Blutkörperchen annimmt (siehe unten S. 528), meint, man müsse die Gestaltsveränderung „von teilweiser Retraktion der Fortsätze des Zooids" ableiten, „während welcher die Verbindung zwischen Zooid und Oikoid noch so fest ist, dass das letztere den Traktionen folgt und dadurch an seiner Oberfläche höckerig wird". Jedenfalls könne es sich nicht um einen Verschrumpfungsprozess, bewirkt durch Konzentration des Serums infolge der Verdunstung, handeln.

Knoll (1896) beobachtete Gestaltsänderungen roter Blutkörperchen besonders bei Proteus und Amphibienlarven: er fand, dass sie mit einer Rückkehr zur elliptischen Form endigen.

Wenn man frisch entnommenes Blut von Proteus „an dem über einer feuchten Delle hängenden Tropfen" untersucht, sind an einzelnen Erythrocyten sofort Veränderungen am Zelleib kenntlich, die binnen kurzem an allen oder nahezu allen auftreten. „Zunächst häuft sich das Hämoglobin an einzelnen Stellen des Zelleibes, und zwar gewöhnlich an den Polen desselben, an und retrahiert sich dann, während die Zelle grössere Längsfalten zeigt, langsam gegen den ovalen, mehr oder weniger deutlich hervortretenden Kern zu, während die ganze Zelle der Kugelform zustrebt und zuletzt als höckerige, intensiv gelbrot gefärbte Kugel erscheint, an welcher sich oft noch eine durch den ungefärbten Teil des Zelleibes gebildete, mannigfach gefältelte und verbuckelte Hülle erkennen lässt. Diese Kugeln strecken sich aber später wieder, werden eiförmig und . . . . . nehmen im Laufe kürzerer oder längerer Zeit, zuweilen erst im Laufe von Stunden, annähernd wieder die ursprüngliche Gestalt an".

Ein sehr bemerkenswerter Formenwechsel lässt sich nach Knoll ferner an den roten Blutkörperchen der Amphibienlarven, besonders derjenigen von Salamandra maculosa, wahrnehmen. „Schon bei Beginn der Beobachtung zeigten einzelne Erythrocyten eine der kugeligen sich nähernde Form und allerlei Höcker an der Oberfläche. Binnen wenigen (drei oder mehr) Minuten hatten auch die meisten übrigen . . . . unter dem Auftreten von denen

beim Proteus ganz analogen Bewegungserscheinungen im hämoglobinhaltigen Teile der Zelle und der Bildung mannigfaltiger Höcker mit fortwährendem Wechsel von Zahl und Form derselben die Gestalt maulbeerartig verbuckelter Kugeln angenommen. Die Oberfläche dieser Kugeln glättete sich dann wieder etwas, aber nur unvollständig und nachdem die Erythrocyten durch eine wechselnde Zahl von Minuten in diesem Zustand verharrt waren, streckten sie sich wieder in einem Durchmesser und näherten sich allmählich wieder mehr der elliptischen Form, wobei aber wieder allerlei Unebenheiten, Höcker, Zacken und Leisten an der Oberfläche auftauchten, die jedoch in dem Maß geringer wurden, als die Erythrocyten zur Urform zurückkehrten, was in der Regel vor Ablauf einer Stunde der Fall war, manchmal aber auch noch länger währte."

Analoge Gestaltsänderungen beobachtete Knoll bei Frühjahrsfröschen an einzelnen, bei trächtigen Salamanderweibchen im Herbst an einer erheblicheren Zahl und bei im Juni frisch eingebrachten untersuchten Exemplaren von Triton taeniatus an den meisten Blutkörperchen; ferner sah er sie bei Selachiern, vermisste sie dagegen bei Forellenembryonen.

Auch Knoll ist der Ansicht, dass bei dem geschilderten Phänomen eine Sonderung eines hämoglobinlosen Teiles der Zellsubstanz von einem hämoglobinhaltigen zustande kommt, welcher letztere sich um den Kern konzentriert. Er hält daher die Brückesche Einteilung in ein Zooid und Oikoid für gerechtfertigt. Von Fortsätzen des Zooids hat er allerdings nichts bemerkt. Er meint: „Die Bildung von Falten und Buckeln an dem Oikoid und sein Zusammenschnurren zu einer gekräuselten Umhüllung der aus Kern und Hämoglobin bestehenden Kugel dürfte wohl auch aus dem Schlaffwerden desselben infolge der Konzentration des Hämoglobins um den Kern erklärt werden können".

In der Konzentration des hämoglobinhaltigen Teiles aber haben wir nach Knoll den Ausdruck einer vitalen Kontraktilität desselben zu sehen. Dafür spricht nach ihm, dass der Zusammenziehung des Blutkörperchens eine Rückkehr zur elliptischen Gestalt folgt, und dass die Kontraktionserscheinungen ausbleiben, wenn man das Blut Tieren entnimmt, die schon vor längerer Zeit abgestorben waren.

Weidenreich (1904, S. 31) lässt den Beobachtungen Knolls folgende abfällige Kritik zu Teil werden. Er führt die von Knoll konstatierten Formänderungen auf „Schrumpfung infolge der eingetretenen Hyperisotonie des Plasmas“ zurück; wir wissen, sagt er, „dass elliptische Blutkörperchen, wenn sie stark geschrumpft sind und kugelig werden, nach Abgabe des Hb wieder ihre normale Form annehmen können, wahrscheinlich dürfte also auch die Beobachtung Knolls durch einen Austritt des Hb bedingt sein“ (!).

Ich selbst habe die in Rede stehende Erscheinung an den roten Blutkörperchen des erwachsenen Feuersalamanders untersucht. Ich bin dabei so verfahren, dass ich einen Tropfen Blut auf einen Objektträger brachte, eindeckte und mit einem Paraffinrahmen umzog.[1]) Ein paar Minuten nach Anfertigung des Präparates treten meist an mehr als der Hälfte aller Blutkörperchen Formänderungen auf, in deren Verlauf man den Randreifen deutlich werden und eine Reihe von Deformationszuständen durchmachen sieht.

Mit Brücke und Knoll stimme ich darin überein, dass diese Formänderungen auf einer Kontraktion[2]) beruhen. Ich muss aber in Abrede stellen, dass es dabei zu einer Sonderung des Zelleibes in zwei Substanzen kommt in der Weise, wie die genannten Autoren annehmen.

Die Zusammenziehung der Zellsubstanz um den Kern hat zunächst zur Folge, dass die mittlere Partie der Blutscheibe sich verdickt. Sie erscheint stärker gefärbt als vorher, während die Randpartien umgekehrt ganz dünn und, nur aus diesem Grunde, blass werden. An der Grenze beider Zonen, der stärker gefärbten gegen die helle Zone, treten Faltungen der Zelloberfläche auf. Die starke Dickenabnahme der Randpartien bewirkt, dass der Reifen an der äussersten Peripherie wulstförmig hervortritt.

[1]) Die von Knoll empfohlene Art der Untersuchung „an dem über einer feuchten Delle hängenden Tropfen“ habe ich deshalb nicht in Anwendung gezogen, weil dadurch leicht eine Quellung an den roten Blutkörperchen hervorgerufen wird.

[2]) Die Ursache der Kontraktion könnte sein, dass die Intensität der Oberflächenspannung, vielleicht durch chemische Vorgänge im Zellinnern, eine (vorübergehende) Steigerung erfährt.

An dem Randreifen kann die beginnende Kontraktion der Zellsubstanz vorübergehende Gestaltsänderungen hervorrufen, welche in der Ebene desselben vor sich gehen. Die Blutscheibe gibt häufig für einen Augenblick ihre rein elliptische Form auf, indem die Konvexität ihres Konturs an der einen Stelle einsinkt, um sich an einer anderen stärker vorzubuchten.

Mit dem Fortgang der Kontraktion fängt die Blutscheibe an, sich im Längen- und Breitendurchmesser erheblich zu verkleinern, wobei sich der gewulstete Rand, d. i. der Randreifen, zuerst an einer, dann an weiteren Stellen ein- und aus der Ebene herausbiegt; ebenso wie der Randreifen würde sich ein elastischer Ring verhalten, auf dessen Peripherie ein zentripetaler Zug ausgeübt wird.

Schliesslich hat sich die Zellsubstanz zu einem rundlichen Körper kontrahiert, um welchen eine mehr oder weniger vorspringende, stark gefaltete, helle Leiste herumläuft (Fig. V). Diese Leiste ist identisch mit der „mannigfach gefältelten und verbuckelten Hülle“ des Blutkörperchens, die sich nach Knoll auf dem Stadium der kugeligen Zusammenziehung oft erkennen lässt und die nach ihm aus dem Oikoid von Brücke besteht. In Wirklichkeit ist sie nichts anderes als der hochgradig deformierte Randreifen.

Fig. V.
Rotes Blutkörperchen vom Salamander, in kontrahiertem Zustand. Nach einigen Stunden war es zur elliptischen Form zurückgekehrt; der Kontur der letzteren wird durch die gestrichelte Linie angegeben.

Auf dem zuletzt beschriebenen Stadium tritt nun keineswegs ein Stillstand in den Bewegungserscheinungen ein, sondern die kontrahierte Zellsubstanz und besonders der Randreifen fahren ununterbrochen fort, ihre Form zu ändern, augenscheinlich unter der Wechselwirkung der beiden Kräfte, welche bestrebt sind, einander das Gleichgewicht zu halten, derjenigen Kraft, mit welcher sich die Zellsubstanz zusammenzieht und der im Randreifen durch die Deformation wachgerufenen Kraft.

Nachdem dieser Zustand verschieden lange Zeit angedauert hat, fängt das rote Blutkörperchen an, mehr und mehr zur

elliptischen Gestalt zurückzukehren. Offenbar lässt die Kontraktion der Zellsubstanz nach; die Folge ist, dass der Zwangszustand des Randreifens nicht länger aufrecht erhalten werden kann. Die mannigfachen Biegungen des Randreifens gleichen sich eine nach der anderen aus; neue entstehen, um nach einiger Zeit ebenfalls wieder zu verschwinden; schliesslich liegt der ganze Randreifen wieder entfaltet in einer Ebene.

Unvollständig bleibt die Entfaltung in den zahlreichen Fällen, in denen es bei der Deformation des Randreifens zur Bildung einer Schleife gekommen ist. Eine solche Schleife wird auch nach völligem Ablauf der Kontraktion in der Regel nicht wieder rückgängig (Fig. VI); sie könnte dadurch in Ruhe erhalten werden, dass ihre beiden Schenkel an der Kreuzungsstelle miteinander verkleben[1]); wahrscheinlicher ist mir, dass das stabile Beharren des Randreifens in Schleifenform auf eine schwache Torsion desselben zurückzuführen ist.

Fig. VI.

Rotes Blutkörperchen des Salamanders, nach Ablauf der Kontraktion, mit nicht rückgängig gewordener Schleife des Randreifens.

Abgesehen von diesen Schleifenbildungen behalten die roten Blutkörperchen auch sonst vielfach mehr oder weniger starke Abweichungen von der elliptischen Form; diese können dadurch bedingt sein, dass die Elastizität des Randreifens unter den vorausgehenden Zwangszuständen durch Überschreitung der Elastizitätsgrenze gelitten hat; das bedeutet also, dass sie keine vollkommene ist.

Ebensowenig wird immer die regelmässige Verteilung der Zellsubstanz mit dem Ablauf der Bewegungserscheinungen wieder hergestellt; man beobachtet vielmehr häufig hell aussehende, verdünnte Stellen, besonders in der Nähe des einen Pols, und Faltenbildungen an der Oberfläche.

[1]) Man beobachtet sehr häufig, dass die Zusammenziehung der Zellsubstanz keine allseitige ist. In den gar nicht seltenen Fällen, in denen sie sich auf eine Querhälfte beschränkt, besteht die eintretende Deformation des Randreifens von vornherein ausschliesslich in einer Schleifenbildung wie in Fig. VI. Es ist die auf diese Weise entstehende Zellform, welche Knoll als „tabaksbeutelähnlich“ bezeichnet.

V. Über Formänderungen der roten Blutkörperchen infolge von Reagentienwirkung.

1. Über die plötzliche Erweiterung der roten Blutkörperchen des Frosches nach allen Richtungen bei Zusatz von Essigsäure.

Kneuttinger hat im Jahre 1865 beschrieben, dass die roten Blutkörperchen des Frosches bei der Einwirkung von Säure sich unter Erhaltung der elliptischen Scheibenform plötzlich wie mit einem Ruck nach allen Richtungen erweitern.

„Setzt man 7,2 proz. Essigsäure zu einem Präparate, so bekommen die Blutkörperchen kleine Einbiegungen, Einkerbungen, und es erscheint, als ob sich bei manchen der Inhalt von der Membran zurückzieht. Denn die Kontur des gelben Inhalts ist durch einen hellen Raum von der zarten Hülle des Blutkörperchens getrennt. Nach diesem Stadium . . . . kommt das einer plötzlichen Erweiterung. Beträgt der Durchmesser des Blutkörperchens beim Frosch nach Welcker:

Länge	Breite	Dicke
0,0223	0,0157	0,0036

so besitzen sie nach Behandlung sowohl der Essigsäure, als der beiden anderen noch geprüften Säuren im Mittel:

Länge	Breite	Dicke
0,0309	0,0219	0,0045.“

Gleichzeitig mit dieser Vergrösserung oder nur wenige Sekunden später bemerkt man nach Kneuttinger einen feinkörnigen Niederschlag, welcher sich dann zu „grösseren Molekülen“ vereinigt, um bei weiterer Einwirkung der Essigsäure gelöst zu werden.

Die plötzliche Erweiterung der Blutzellen wurde von Kneuttinger auch bei Anwendung stark verdünnter Essigsäure wiedergefunden; ebenso bei Zusatz von Salz- und Schwefelsäure, welche ausser der Essigsäure noch geprüft wurden.

In der Folge ist die Erscheinung, welcher allgemein das Prädikat „sonderbar“ oder „merkwürdig“ beigelegt wird, wiederholt beobachtet worden.

Kollmann (1873) ist meines Wissens der erste, welcher versucht hat, sie zu erklären. Er betrachtet sie als einen Beweis für die Existenz von „Stromafasern“, welche mit der Oberfläche

des Kernes und mit der „begrenzenden Membran“ zusammenhängen. Diese Stromafasern sollen nach ihm einen gewissen Spannungszustand besitzen, der „dem Tonus der Muskeln analog“ ist. Durch Säureüberschuss wird das Stroma teilweise gelöst; „wenn dies in allen Durchmessern gleichmässig geschehen ist, lässt die Spannung desselben nach und es erfolgt die Erweiterung, bis die Ausdehnung des Inhaltes und die Elastizität der Membran einander das Gleichgewicht halten“.

Neuerdings hat v. Ebner (1902, S. 743) die Vermutung ausgesprochen, dass die Anwesenheit des im Rande des Amphibienblutkörperchens gelegenen Reifens die in Rede stehende Erscheinung „einigermassen erklären“ könnte.

Diese letztere Vermutung sowie eine direkt an mich gerichtete Anfrage[1]) v. Ebners veranlassten mich, die Einwirkung von Säure (ich wählte eine 7—10proz. Essigsäure) auf die roten Blutkörperchen der Amphibien nachzuuntersuchen. Nachdem ich zunächst die Blutkörperchen des Frosches mit Bezug auf diesen Punkt studiert hatte, zog ich diejenigen des Feuersalamanders heran. Zu meiner Überraschung fand ich, dass die Erscheinung hier einen wesentlich abweichenden Verlauf zeigt, insofern als eine Erweiterung der Blutscheibe im Längen- und Breitendurchmesser vollständig ausbleibt: hier ist im Moment des Erblassens ausschliesslich eine plötzliche Zunahme des Dickendurchmessers zu konstatieren.

Im einzelnen verläuft die Einwirkung einer 7—10proz. Essigsäure bei den Blutkörperchen des Salamanders folgendermassen.[2])

[1]) Diskussion zu meinem in Jena gehaltenen Vortrag: Weitere Beobachtungen über den feineren Bau des Randreifens in den roten Blutkörperchen des Salamanders. Verh. d. Anat. Ges., Jena, 1904.

[2]) Bei der Untersuchung verfahre ich in der Weise, dass ich einen Tropfen frischen Blutes und einen Tropfen einer 7—10proz. Essigsäure in einiger Entfernung voneinander auf den Objektträger setze und beide Tropfen mit einem grossen Deckglas zusammen eindecke, so dass sie sich erst jetzt vereinigen. Bringt man das Präparat unter das Mikroskop, so ist an der Berührungsstelle selbst die Säurewirkung in der Regel schon abgelaufen. Man muss in einiger Entfernung davon beobachten, um noch die ersten Veränderungen wahrzunehmen.

Die ersten Veränderungen bestehen darin, dass der Kern schärfer hervortritt. Ferner verlieren die Randpartien der Blutscheibe die Hämoglobinfarbe. Die Grenze zwischen der farblos gewordenen Zone und der hämoglobinhaltigen Substanz wird durch eine unregelmässige Zickzacklinie gebildet, deren Spitzen gegen den Rand gerichtet sind, wo der Randreifen, wenn auch nur undeutlich, sichtbar wird. Die Oberfläche der Blutscheibe zeigt Falten. In der Kantenansicht sind die Seitenkonturen dementsprechend unregelmässig aus- und eingebogen; die farblos gewordenen Enden zeigen eine schärfere Zuspitzung.

Weiter sieht man in Flächenansichten die Falten der Oberfläche verschwinden, die hämoglobinhaltige Zellsubstanz wieder peripheriewärts bis an den Randreifen vorrücken und gleichzeitig ihre Färbung an Intensität abnehmen. Bei Betrachtung der Kantenansicht bemerkt man, dass die Dickendurchmesser sich vergrössern. Die Blutscheibe, welche im unveränderten Zustand auf einem durch die längste Achse gehenden Durchschnitt schlank-

Fig. VII.

Fig. VII a. Rotes Blutkörperchen von Salamandra in Kantenansicht. b—d drei aufeinanderfolgende Stadien der Essigsäurewirkung, an einem und demselben Blutkörperchen beobachtet, ebenfalls in Kantenansicht.

spindelförmig ist (Fig. VII a), bläht sich immer mehr auf, wobei ihre Wände sich von der Kernoberfläche entfernen (Fig. VII b und c).

Einen Augenblick später tritt das Erblassen der Blutscheibe ein (Fig. VII d), ohne dass, wie gesagt, eine Zunahme ihres Längen-

und Breitendurchmessers zur Beobachtung käme. Der Dickendurchmesser dagegen vergrössert sich so stark, dass seine Länge in der Mitte der Blutscheibe häufig mehr als die Hälfte des Längendurchmessers beträgt. Der Kern kann sich nunmehr frei im Innern der Blutzelle verschieben.

Strukturen sind in dem erblassten Blutkörperchen nicht zu sehen.[1]) Das Auftreten eines körnigen Niederschlages im Innern konnte ich nur ausnahmsweise beobachten.

Verwendet man eine Essigsäure, der man $^1/_2$—1 Proz. Methylgrün zugesetzt hat, so konstatiert man, dass der Kern erst im Moment des Erblassens beginnt sich mit dem Farbstoff zu imbibieren.

Unmittelbar nach der plötzlichen Erweiterung sieht man das Blutkörperchen vielfach ebenso plötzlich kollabieren, wobei seine Membran sich faltig einknickt.

Bei den roten Blutkörperchen des Frosches (Rana esculenta) verläuft die Wirkung der Essigsäure in Flächenansichten ähnlich wie bei denen des Salamanders, bis zum Moment des Erblassens, in welchem die plötzliche Erweiterung auch im Längen- und Breitendurchmesser eintritt.

Im Innern des erblassten und erweiterten Blutkörperchens wird ein Fadengerüst sichtbar, welches um den Kern herum dichter angesammelt ist;[2]) jedoch wird es häufig durch einen körnigen Niederschlag mehr oder weniger vollständig verdeckt. Der Reifen liegt nach wie vor am Rand der Scheibe.

Bei Betrachtung der Kantenansichten (Fig. VIII) konstatiert man, dass im Beginn der Säurewirkung ebenso wie beim Salamander eine Volumenszunahme stattfindet. Dabei kommt es aber niemals zu einer erheblichen Entfernung der Zellmembran von der Kernoberfläche. Beide sind vielmehr miteinander verklebt. Die Blutscheibe behält daher auf einem durch die längste Achse gehenden Durch-

[1]) Abgesehen von einigen in Auflösung begriffenen Fadenstücken, offenbar Resten von Plastokonten (siehe oben S. 494), welche in Fig. VII d nicht mitgezeichnet sind.

[2]) Dieses Fadenwerk ist möglicherweise mit demjenigen identisch, welches ich an roten Blutkörperchen des Frosches, die vorher in 3proz. Kochsalzlösung suspendiert gewesen waren, durch Gentianaviolett gefärbt erhalten habe (vgl. oben S. 493).

schnitt nicht die Form einer Spindel, sondern nimmt diejenige eines Stäbchens mit abgerundeten Enden an (Fig. VIII b, c). Im Moment des Erblassens (Fig. VIII d) erfahren dann die in der Längsachse zu beiden Seiten des Kernes liegenden Partien eine plötzliche Ver-



Fig. VIII.

Fig. VIII a. Rotes Blutkörperchen von Rana esculenta in Kantenansicht; b — d drei aufeinanderfolgende Stadien der Essigsäurewirkung, an einem und demselben Blutkörperchen beobachtet, ebenfalls in Kantenansicht.

grösserung sowohl des Längs- wie des Querdurchmessers, wobei das relative Verhältnis beider dasselbe bleibt.

Man erkennt in der Kantenansicht, dass die Balken des Fadengerüstes, welches im Moment des Erblassens sichtbar wird, (in Fig. VIII d nicht mitgezeichnet) vorwiegend der Quere nach zwischen den einander gegenüberliegenden Zellwänden ausgespannt sind.

Die Erklärung für die beschriebenen Vorgänge dürfte folgendermassen zu geben sein.

Kommt das Blutkörperchen mit der Säure in Berührung, so bildet sich an der Oberfläche eine Niederschlagsmembran. Weiter dringt Säure ins Innere ein. Infolgedessen muss die Blutzelle, unter gleichzeitigem Wachstum der Niederschlagsmembran, an Volumen zunehmen. Die Fixierung (Koagulation) durch die Säure verhindert, dass sie dabei Kugelform annimmt. Das Farbloswerden des Randes, welches im Beginn der Säurewirkung beobachtet wird, scheint der Ausdruck davon zu sein, dass die gefärbte Zellsubstanz sich innerhalb der Niederschlagsmembran aus den Randpartien der Blutscheibe zurückzieht.[1]) Für

[1]) Vgl. den im Anfang zitierten Satz von Kneuttinger.

den weiteren Verlauf ist diese Zurückziehung bedeutungslos; denn sie wird sogleich wieder rückgängig gemacht, indem die Zellsubstanz durch die fortschreitende Wasseraufnahme immer stärker ausgedehnt wird, so dass sie wieder bis an den Rand der Blutscheibe vorrückt.

Die mit einem Ruck erfolgende starke Volumensvergrösserung, welche von dem Erblassen der Blutscheibe begleitet ist, hat ihren Grund offenbar darin, dass die Permeabilität des Blutkörperchens für die umgebende Lösung plötzlich stark zunimmt.[1])

Die Wirkung des sich dabei entwickelnden Binnendruckes auf die äussere Form der Blutzelle ist beim Salamander und Frosch verschieden.

Bei den Blutkörperchen des Salamanders bauchen sich die Zellwände beiderseits stark vor. Bei denen des Frosches können sie es jedenfalls nicht in ganzer Ausdehnung, da sie in der Mitte mit der Kernoberfläche verklebt sind. Die Volumensvergrösserung kann nur an dem ringförmigen Gürtel von Zellsubstanz zum Ausdruck kommen, welcher den Kern umgibt. Hier könnte sie ausschliesslich eine Zunahme des Quer- bezw. Dickendurchmessers bewirken, was eine starke Aufwulstung der Blutscheibe rings um den Kern zur Folge haben würde.

Die zahlreichen der Quere nach ausgespannten Fäden, welche die gegenüberliegenden Zellwände miteinander verbinden, verhindern aber, dass diese sich soweit voneinander entfernen, wie es dem erhöhten Turgor entspricht. Es wird daher ein stärkerer Druck in der Richtung gegen den Rand ausgeübt. Dieser Druck verursacht es, dass die Blutscheibe sich im Längen- und Breitendurchmesser erweitert, wobei der Randreifen, welcher mit der Niederschlagsmembran verklebt ist, eine passive Dehnung erleiden muss.

Nach dem Eintritt der Erweiterung haben Wachstum und Dehnbarkeit der Niederschlagsmembran ihr Ende erreicht. Eine eventuelle weitere Steigerung des Binnendruckes muss daher ein Platzen der Membran zur Folge haben.

2. Über Formänderungen infolge der Wirkung von Ammoniakdämpfen.

Die Wirkung von Ammoniakdämpfen auf die roten Blutkörperchen von Amphibien ist meines Wissens mikroskopisch bis-

[1]) Gleichzeitig tritt auch Exosmose des Blutfarbstoffes ein.

her erst ein einziges Mal, von Lankester (1871, S. 376), studiert worden. Lankester bediente sich zu seinen Versuchen, welche er am Froschblut anstellte, einer von ihm modifizierten Schweigger-Seidel schen Gaskammer, durch welche Ammoniakdämpfe hindurchgeleitet wurden.

Seine ersten Beobachtungen, die er im Sommer 1870 machte, ergaben, dass die Blutkörperchen des Frosches bei Anwendung von starkem Ammoniakdampf sofort kugelig wurden und sich alsbald gänzlich auflösten. Wurde Ammoniakdampf durchgeleitet, welcher gerade noch durch den Geruch wahrnehmbar war, traten merkwürdige, in die Länge gezogene, zugespitzte und dreieckige Formen auf. Wenn das Gas langsam verstärkt wurde, nahmen die Blutkörperchen allmählich eine kugelige Form an. Dann wurde die Kugel immer kleiner und gab plötzlich die Farbe ab. Es blieb ein blasses, unregelmässiges „Stroma" zurück mit einem grossen hellen Kern, der über seine normale Grösse angeschwollen war; dieses wurde bei weiterer Verstärkung des Ammoniakdampfes vollständig aufgelöst.

Als nun Lankester die Versuche mit schwachem Ammoniakdampf im ersten Frühjahr des folgenden Jahres wiederholte, vermochte er zu seiner Überraschung die früher beobachteten Veränderungen in der Gestalt der roten Blutkörperchen nicht wieder zu erhalten; im Sommer jedoch gelang es ihm. Im Frühjahr dagegen und in einigen Fällen auch im Sommer ergab die Einwirkung von sehr schwachem Ammoniakdampf auf Froschblut drei verschiedene Wirkungstypen, welche in Bezug auf ihr Auftreten von sehr geringen Unterschieden in der Menge und Stärke des zugeleiteten Dampfes und dem Zustand der Blutkörperchen selbst abhängig zu sein schienen.

Die erste Veränderung, welche am häufigsten erhalten wurde, bestand darin, dass die Blutkörperchen lappige Formen annahmen. Die Lappen zeigten die Tendenz, sich in mannigfacher Weise zusammenzuziehen und sandten lange, unregelmässige Fortsätze aus.

Die zweite Wirkung gleicht nach Lankester derjenigen der Borsäure, wie sie von Brücke beschrieben wurde. Der gefärbte Inhalt der Blutkörperchen (das Zooid von Brücke) zieht sich kräftig zusammen und trennt sich von der dichten Oberflächenschicht (dem Oikoid); jedoch wird er in keiner Weise granuliert, sondern bleibt vollständig klar und homogen.

Der dritte Typus der Ammoniakwirkung kam an einigen Körperchen zur Beobachtung, welche zuerst Neigung bekundeten, sich in der Richtung des zweiten Typus zu entwickeln, indem ihr Zooid sich teilweise zusammenzog; anstatt jedoch dabei zu beharren, begannen von den Rändern der Körperchen und ihrer zusammengezogenen Zooide Partikelchen sich abzulösen, welche Molekularbewegung zeigten und fortschwammen.

Aus den mitgeteilten Beobachtungen möchte Lankester entnehmen, dass die Wand der Froschblutkörperchen in Ammoniak leicht löslich ist, und zwar unter bestimmten physiologischen Bedingungen leichter als unter anderen. — Er erklärt schliesslich, dass die Wirkung des Ammoniaks es verdiene, in einer mehr methodischen Weise untersucht zu werden.

Um über den Konzentrationsgrad des angewendeten Ammoniaks exaktere Angaben machen zu können, bin ich selbst bei einer Nachprüfung in der Weise verfahren, dass ich die käufliche konzentrierte Ammoniaklösung (mit ca. 25 Proz. Ammoniak) in bestimmtem Verhältnis mit Wasser verdünnte und den Dampf, der aus einer abgemessenen Menge der Mischung aufstieg, auf die Blutkörperchen wirken liess. Und zwar gab ich jedesmal ca. 6 Tropfen der Mischung in eine Böttchersche feuchte Kammer, welche aus einem 5 mm hohen, dickwandigen Glasring bestand (innerer Durchmesser 18 mm), der auf einem Objektträger aufgekittet war und oben mit Hilfe von Vaselin durch ein Deckglas geschlossen wurde, an dessen Unterseite das Blut gebracht war.

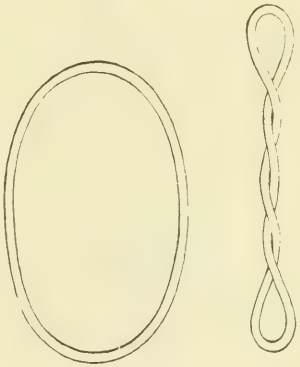

Fig. IXa. Fig. IXb.

Meine Untersuchung wurde an dem Blut von Frosch (Rana esculenta) und Feuersalamander ausgeführt. Es ergab sich dabei, dass Ammoniakdampf eine höchst eigentümliche Wirkung auf den Randreifen der roten Blutkörperchen besonders des Salamanders ausübt.

Salamander. Wenn man rote Blutkörperchen des Salamanders den Dämpfen aussetzt, welche von einigen Tropfen einer Mischung von 1 Teil Ammoniak und 20 bis 40 Teilen Wasser aufsteigen, so beobachtet man, dass die beiden Längshälften des Randreifens sich spiralig umeinander herumwickeln. Der Randreifen geht aus einem Zustand wie in Fig. IXa in einen solchen wie in Fig. IXb oder in einen noch stärker gedrehten über.

Es fragt sich, auf welche Weise diese eigenartige Umformung bewirkt werden kann.

Wenn man einem Kautschukband eine Biegung erteilt (Fig. Xa) und nun eine Torsion hinzufügt, so erhält man, gleich nach dem in Fig. Xb gezeichneten Zwischenstadium, eine Schleife (Fig. Xc). Ein geschlossener Kautschukreifen nimmt bei Torsion (um $2 \cdot 360^0$) 8-Form an; wenn man mit der Torsion fortfährt, dreht er sich strickförmig zusammen (Fig. IXb).

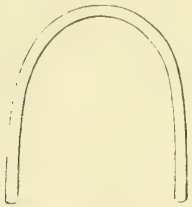

Fig. Xa.

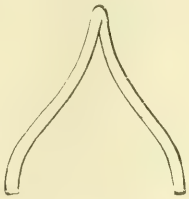

Fig. Xb.

Fig. Xc.

Auch die Zusammendrehung des Randreifens kann kaum auf eine andere Weise zustande kommen als dadurch, dass er sich unter dem Einfluss der Ammoniakdämpfe tordiert. Die Möglichkeit für das Auftreten einer solchen Torsion muss durch bestimmte, noch zu eruierende Strukturverhältnisse des Randreifens gegeben sein.

Mit dieser Umformung des Randreifens geht eine Zerfällung der Zellsubstanz in zwei oder drei Portionen einher, in eine grosse, welche den Kern einschliesst und eine oder zwei kleinere Portionen.

Im einzelnen verläuft die Erscheinung, innerhalb weniger Minuten, etwa folgendermassen.

Man hat zunächst in Flächenansichten der Blutzellen den Eindruck, als wenn an dem einen Pol eine Zuspitzung auftritt (Fig. XIa). Die diesem Pol benachbarten Teile des Randreifens biegen sich, offenbar unter dem Einfluss einer Torsion, nach

entgegengesetzten Seiten aus ihrer Ebene heraus und in eine Lage wie in Fig. Xb hinein. Gleich darauf tritt eine Schleife hervor (Fig. XIb).

Die Umformung des Randreifens macht Umlagerungen des Protoplasmas erforderlich. Diese gehen aber, augenscheinlich

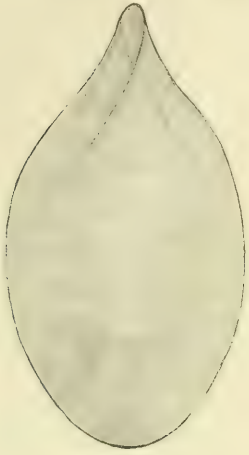

Fig. XIa.

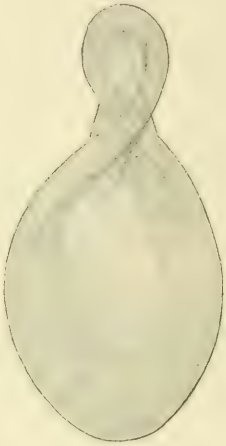

Fig. XIb.

Fig. XIc.

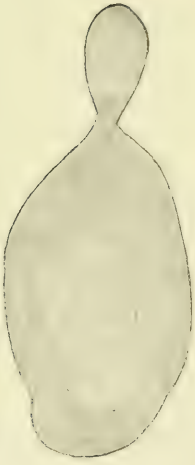

Fig. XId.

Fig. XIe.

Fig. XIf.

Fig. XIa—f. Rote Blutkörperchen vom Salamander unter der Einwirkung des Dampfes einer schwachen Ammoniaklösung (1 Teil Ammoniak auf 25 Teile Wasser). Sechs aufeinanderfolgende Stadien (von sechs verschiedenen Zellen.)

infolge der zähflüssigen Beschaffenheit des Protoplasmas, nur langsam und unter Faltenbildung vonstatten.

Von dem Augenblick an, wo die Schenkel der Randreifenschleife sich aneinander gelegt haben, beginnt das Protoplasma sich an der Oberfläche zu glätten. Wahrscheinlich hat es unter der fortdauernden Einwirkung des Ammoniakdampfes eine flüssigere Konsistenz angenommen. Der Randreifen, der bisher nur an der von ihm verursachten Wulstung erkennbar war, wird nunmehr im Innern des Protoplasmas, soweit er nicht im Rande desselben liegt, direkt sichtbar (Fig. XIc). Gleichzeitig treten im Protoplasma kleine, stark glänzende Körner oder Vakuolen auf, welche vielfach an den sichtbaren Teilen des Randreifens entlang oder parallel zu ihnen angeordnet sind (in der Figur nicht mitgezeichnet).

In der Folge geht die Drillung des Randreifens ununterbrochen weiter. Auf die erste Kreuzung folgt alsbald eine zweite (Fig. XId) und weiterhin noch mehrere, welche sich gegen die Mitte zu anschliessen. Dabei wickeln die beiden Randreifenhälften sich fester umeinander herum, so dass sie schliesslich einen soliden Strang bilden (Fig. XIe).

Es ist klar, dass diese Zusammendrehung des Randreifens die Form des Protoplasmas weiter beeinflussen muss. Diejenige Menge Zellsubstanz, welche in der zuerst entstandenen kleinen Schleife ausgespannt ist, trennt sich von der Hauptmasse ab. Letztere unterliegt in Bezug auf ihre Gestalt nicht mehr der Einwirkung des Randreifens, sondern allein derjenigen der Oberflächenspannung. Sie zieht sich daher, um die von ihr eingeschlossene Öse des Randreifens herum, zusammen, wobei der Abstand zwischen ihr und der kleinen Zellsubstanzportion immer grösser wird; es entsteht das Bild, welches ich in Fig. XIe wiedergegeben habe.

Häufig sieht man, wie in letzterer Figur, dass von dem aufgedrehten Teil des Randreifens zwischen den beiden Zellsubstanzportionen eine Menge winziger Tröpfchen von hämoglobinhaltiger Zellsubstanz sich abtrennen, welche Molekularbewegung zeigen und fortschwimmen. Diese Erscheinung kommt wahrscheinlich folgendermassen zustande. Zwischen den beiden Hälften des Randreifens, welche anfangs nur locker umeinander herumgewunden sind, bleibt zunächst noch eine geringe Menge Zell-

substanz ausgespannt zurück. Diese wird später mit dem Engerwerden der Wickelung hervorgepresst und kann dann in Form der beschriebenen Tröpfchen frei werden.

Nach dem in Fig. XIe gezeichneten Stadium vergrössern die beiden Zellsubstanzportionen an den Enden des zusammengedrehten Randreifens ihr Volumen durch Quellung und nehmen Kugelform an. Dabei wird der Strang, welcher sie verbindet, immer kürzer, sei es, indem er sich stärker dreht oder indem er zusammenschrumpft. Auf diese Weise werden die Zellsubstanzkugeln einander immer mehr genähert (Fig. XIf). Schliesslich berühren sie sich und fliessen zu einer einzigen zusammen. Diese gibt einige Augenblicke später ihr Hämoglobin ab; gleichzeitig erfährt der Kern eine starke Aufquellung, wobei er häufig aus der sich entfärbenden Zellsubstanz austritt.

Neben der im vorstehenden geschilderten Verlaufsart beobachtet man in häufig sogar zahlreicheren Fällen eine andere, bei welcher anfangs an beiden Polen der Blutscheibe eine anscheinende Zuspitzung und weiter eine Schleifenbildung eintritt. Die beiden Querhälften des Randreifens machen jede den in Fig. X dargestellten Formenwandel durch, wobei sich die benachbarten Quadranten nach entgegengesetzten Seiten aus ihrer Ebene herausbiegen. Der Randreifen dreht sich sehr schnell zu einem Strang zusammen. Die Zellsubstanz wird in drei Portionen zerfällt (Fig. XII), welche schliesslich wieder miteinander zusammenfliessen.

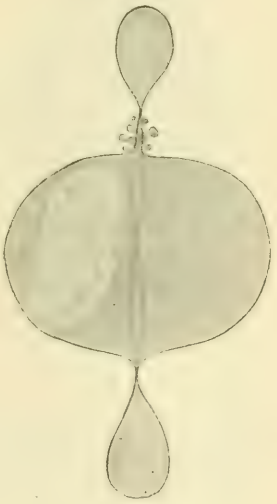

Fig. XII.

Im einzelnen braucht diese Verlaufsart nicht geschildert zu werden.

Bringt man in die feuchte Kammer eine stärkere Ammoniakmischung, welche 1 Teil 25proz. Ammoniaklösung auf 6 bis 10 Teile Wasser enthält, so bleibt die Zusammendrehung des Randreifens zu einem Strang aus. Man sieht, dass die Blutscheibe sich in der Flächenansicht ebenso wie bei Anwendung schwacher Ammoniaklösung an dem einen Pol zuspitzt (Fig. XIIIa). Eine Wulstung der Oberfläche

wie in Fig. XII a tritt aber meistens nicht hervor; das Protoplasma scheint den Bewegungen des Randreifens rascher zu folgen, was darauf hinweist, dass es sehr schnell eine mehr flüssige Konsistenz angenommen hat. Die Zuspitzung ist mit einer Längsstreckung der Blutzelle, unter gleichzeitiger Verkürzung ihres Querdurchmessers, verbunden.

Unmittelbar darauf rundet sich der zugespitzte Pol wieder ab. Im selben Augenblick werden im Innern der Blutzelle der Randreifen (Fig. XIII b) und daneben eine Anzahl glänzender Körner oder Vakuolen sichtbar. Letztere sind in Fig. XIII b nicht mitgezeichnet. Der Randreifen besitzt die Form einer 8, deren beide Schleifen ungefähr gleichgross sind. Die sich überkreuzenden Schenkel berühren sich jedoch nicht, sondern sind durch den Kern, welcher zwischen ihnen eingeklemmt liegt, voneinander getrennt. Die Gestalt der Zelle ist die durch den Randreifen bedingte.

Wenn man sich nicht sehr beeilt, trifft man

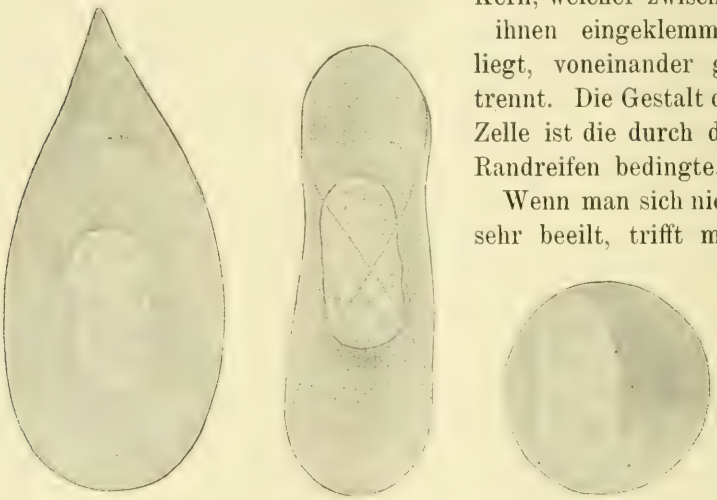

Fig. XIII a. Fig. XIII b. Fig. XIII c.

Fig. XIII a—c. Rote Blutkörperchen vom Salamander unter der Einwirkung des Dampfes einer Ammoniakmischung, welche 1 Teil konzentrierte Ammoniaklösung auf 10 Teile Wasser enthält. Drei aufeinanderfolgende Stadien (von drei verschiedenen Zellen).

bei der Einstellung des Präparates alle Blutzellen bereits auf dem zuletzt beschriebenen Stadium (Fig. XIII b) an.[1])

[1]) In einer Anzahl von Zellen tritt anfangs eine Zuspitzung der Blutscheibe an beiden Polen und Hand in Hand damit eine stärkere Längsstreckung ein. Auf dem der Fig. XIII b entsprechenden Stadium überkreuzen sich die beiden Längshälften des Randreifens an zwei Stellen. Der weitere Verlauf ist wie oben beschrieben.

Auch dieses Stadium bleibt nur kurze Zeit bestehen; dann nimmt die Blutzelle Kugelform an. Dabei wird der Randreifen wieder unsichtbar (Fig. XIII c).

Die entstehenden Kugeln haben einen erheblich kleineren Durchmesser als diejenigen, welche bei Wasserzusatz auftreten. Nichtsdestoweniger mag es sein, dass das Kugeligwerden der Blutkörperchen bei der Einwirkung stärkerer Ammoniaklösung mit einer Quellung einhergeht. Dass diese aber die Ursache für die Entstehung der Kugeln abgibt, ist mir unwahrscheinlich. Ich möchte vielmehr glauben, dass die Zelle gezwungen wird, Kugelform anzunehmen, weil der Randreifen auf dem Stadium der Fig. XIII b seine Festigkeit einbüsst und daher nicht mehr imstande ist, der Oberflächenspannung Widerstand zu leisten.

Bald nachdem die Blutzelle kugelig geworden ist, erblasst sie; gleichzeitig quillt der Kern so stark auf, dass seine Durchmesser sich ungefähr auf das Doppelte verlängern.

Die Dämpfe von einigen Tropfen konzentrierter Ammoniaklösung oder solcher, die nur mit 1—3 Teilen Wasser verdünnt ist, bewirken, dass die roten Blutkörperchen sofort kugelig werden. Im Zelleib tritt ein reichlicher körniger Niederschlag auf.

Der Kern bläht sich auf, noch bevor der Zelleib sein Hämoglobin abgegeben hat.

Frosch. Verwendet man Froschblut zur Untersuchung, so findet man, dass auch der Dampf schwacher Ammoniaklösung (1 Teil 25proz. Ammoniaklösung auf 20—40 Teile Wasser) hier keine so ausgesprochenen Erscheinungen am Randreifen wie beim Salamanderblut hervorruft.

In Flächenansichten hat man zunächst wieder den Eindruck, als wenn der eine Pol sich zuspitzt. Die Zuspitzung kommt in derselben Weise wie bei den Blutkörperchen des Salamanders durch Torsion des Randreifens zustande. Die Torsion geht aber in den meisten Fällen nicht über das Stadium der Fig. XIV hinaus, auf welchem die ganze Blutscheibe eine windschiefe Form angenommen hat.

In der Folge fällt zunächst auf, dass an der Peripherie des Kernes glänzende Körner oder Vakuolen auftreten. Gleichzeitig

nehmen Längen- und Breitendurchmesser der Blutscheibe ab. Der den Kern umgebende Zellsubstanzring wulstet sich auf, so dass der Kern, welcher vorher eine zentrale Erhöhung der Blutscheibe bildete, vertieft zu liegen kommt. Allmählich schliesst sich das Protoplasma von allen Seiten her über den Kern zusammen; das Blutkörperchen nimmt Kugelgestalt an.

Fig. XIV.

Es ist möglich, dass das Kugeligwerden der Blutkörperchen auch in diesem Falle auf eine eintretende Erschlaffung des Randreifens zurückzuführen ist.

Schliesslich erblasst die gefärbte Kugel unter gleichzeitiger Aufquellung des Kernes.

In einem Teil der Fälle spitzen sich beide Pole zugleich oder nacheinander zu, wobei sich die benachbarten Quadranten des Randreifens nach entgegengesetzten Seiten aus der Ebene herausbiegen. Dadurch entsteht das Bild der Fig. XV; die Blutscheibe besitzt in der Flächenansicht eine rhombische Form. Weiter verläuft der Prozess wie oben geschildert.

Fig. XV.

Die Vorgänge, welche man bei höheren Konzentrationen des Ammoniakdampfes beobachtet, stimmen mit den bei den Blutkörperchen des Salamanders beschriebenen überein; jedoch wird der Randreifen auf demjenigen Stadium, welches der Fig. XIIIb entspricht, nicht erkennbar.

Die an den Froschblutkörperchen auftretenden Veränderungen, welche ich im vorstehenden beschrieben habe, sind offenbar dieselben, welche Lankester im Sommer 1870 vor sich gehabt hat. Seine „in die Länge gezogenen, dreieckigen oder zugespitzten Formen“ entsprechen augenscheinlich meiner Fig. XIV. Dass die kugelig gewordenen Blutkörperchen, bevor sie ihr Hämoglobin verlieren, kleiner werden, wie Lankester angibt, kann ich allerdings nicht bestätigen.

Die weiteren Beobachtungen, welche Lankester hauptsächlich im Frühjahr 1871 gemacht hat, weichen von seinen eigenen früheren erheblich ab. Lankester möchte dies darauf

zurückführen, dass der Zustand der Blutkörperchon in den verschiedenen Jahreszeiten ein verschiedener sei. Ich habe aber gefunden, dass wenigstens ein Teil der weiteren von Lankester beobachteten Erscheinungen regelmässig dann auftritt, wenn der Blutstropfen in zu dünner Schicht ausgestrichen wird. Alle Blutkörperchen nämlich, welche irgendwie am Deckglas anhaften (dazu gehören auch diejenigen, welche bei grösserer Schichtdicke an den Rändern liegen), lassen die typische Ammoniakwirkung nicht zustande kommen, nehmen vielmehr lappige Formen an oder besetzen sich mit Kügelchen, welche sich abschnüren. Solche Bilder dagegen, wie man sie durch Borsäure erhält (welche mit den Hünefeld-Hensenschen Bildern übereinstimmen), habe ich bei Einwirkung von Ammoniak niemals auftreten sehen.

Schliesslich sei bemerkt, dass man dieselben Wirkungen, welche man durch Ammoniakdampf erhält, auch dadurch erzielen kann, dass man Blut und Ammoniaklösung zusammen eindeckt. Zusatz von Kalilauge dagegen ruft solche Erscheinungen nicht hervor.

Fast immer finde ich einzelne Formen von Blutkörperchen, wie Fig. XIV und XV, wenn ich von Amphibienblut, welches in hypertonischer Zuckerlösung suspendiert ist, ein mikroskopisches Präparat herstelle und nach einer Anzahl von Stunden untersuche.

3. Über Formänderungen, welche durch Quellung des Kerns hervorgerufen werden: sogenannte Hünefeld-Hensensche Bilder.

Von Hensen ist 1862 beschrieben worden, dass nach Behandlung mit Zuckerlösung der Inhalt der roten Blutkörperchen des Frosches sich von einer Wandschicht zurückzieht; er erscheint entweder in Form eines rundlichen Klumpens oder zu einer sternartigen Figur zusammengeballt, deren Zacken bis an den Rand des Körperchens reichen.

Ähnliche Bilder hatte schon vorher (1840) Hünefeld durch Behandlung mit kohlensaurem Ammoniak und Salmiak erhalten. Man bezeichnet sie daher gewöhnlich als Hünefeld-Hensensche Bilder. Sie machen den Eindruck, als wenn eine Plasmolyse vorliegt. Mit diesem Namen hat man folgende Erscheinung

belegt. Wenn man lebende pflanzliche Zellen in Zucker- oder Salzlösungen bringt, welche eine gewisse Konzentration überschreiten, so zieht sich das Protoplasma von der Cellulosemembran zurück und auf ein kleineres Volumen zusammen, indem es Wasser an die umgebende Lösung abgibt. Mit solchen plasmolysierten Pflanzenzellen sind die Hünefeld-Hensenschen Bilder der roten Blutkörperchen besonders von Hamburger (1887 und 1902) in Parallele gestellt worden; von ihm, wie schon von Hensen, werden sie als Beweis für das Vorhandensein einer Membran an der Oberfläche der Blutkörperchen angeführt.

Bringt man pflanzliche Gewebe in Wasser, so dehnt sich das Protoplasma aus; dadurch kann die Cellulosemembran unter Umständen zum Platzen gebracht werden. In Analogie mit diesem Verhalten der Pflanzenzellen sollte man erwarten, dass auch der Inhalt der Blutkörperchen nach Wasserzusatz immer gequollen wäre. Es hat jedoch schon Kneuttinger (1865) gefunden, dass die Hünefeld-Hensenschen Bilder auch bei beschränktem Wasserzusatz auftreten. Diese Tatsache ist vielfach bestätigt worden. Kollmann (1873) und neuerdings Hamburger (l. c.) haben versucht, sie zu erklären. Nach Kollmann soll ein Fadengerüst des Blutkörperchens, nach Hamburger der ganze Inhalt desselben bei beschränkter Wasseraufnahme gerinnen und infolge davon zusammenschrumpfen.

Dass die angeführten Erklärungen für die Entstehung der Hünefeld-Hensenschen Bilder richtig seien, ist verschiedentlich bezweifelt worden, ohne dass man jedoch eine bessere dafür an die Stelle gesetzt hätte. Denn auch ein anderer Erklärungsversuch, welcher von Brücke herrührt und von Rollet in wenig veränderter Form übernommen worden ist, lässt sich unschwer als verfehlt erweisen.

Brücke (1867) hat die Hünefeld-Hensenschen Bilder durch Einwirkung von 2proz. Borsäure erhalten. Er stellt sich vor, dass das Blutkörperchen aus zwei Teilen besteht: 1. aus einer porösen, farblosen Masse, welche nach aussen von glatter Oberfläche begrenzt ist, und 2. aus einer Substanz, welche in den Zwischenräumen der porösen Masse liegt, das Hämoglobin enthält und mit dem Kern zusammen ein Ganzes bildet. Die farblose, poröse Masse nennt Brücke Oikoid, das übrige zusammen Zooid. Die Hünefeld-Hensenschen Bilder kommen nach ihm

dadurch zustande, dass das Zooid sich vollständig oder teilweise vom Oikoid zurückzieht. Die Ursache dieser Zurückziehung, sagt Brücke, werde vielleicht noch lange dunkel bleiben.

Rollet (1900) unterscheidet ebenfalls zwei geformte Substanzen, ein hyalines, schwammartiges Stroma und ein durch Hämoglobin gefärbtes, in den Räumen des Stroma verteiltes Endosoma. Er lässt die Hünefeld-Hensenschen Bilder dadurch entstehen, dass das Endosoma ganz oder teilweise aus den Räumen des Stroma verdrängt wird; bei Wasserzusatz soll dies dadurch geschehen, dass das Stroma quillt.

Der Wahrheit am nächsten ist v. Ebner (1902, S. 742) gekommen, nach welchem eine „eigenartige Formänderung" vorliegt, „die wesentlich eine Quellung des mittleren Teiles des Blutkörperchens unter Heranziehung der peripheren Teile des Hämoglobins ist, während der äussere Teil der Scheibe der Quellung relativ Widerstand leistet".

Ich selbst habe die Entstehung der Hünefeld-Hensenschen Bilder an den roten Blutkörperchen des Salamanders genauer studiert.

Ich verfahre dabei in der Weise, dass ich einige Tropfen Salamanderblut in ca. 15 ccm einer ca. 12proz. Rohrzuckerlösung hineinlaufen lasse. Dann schüttele ich und warte, bis die roten Blutkörperchen sich am Boden abgesetzt haben. Von dem Bodensatz bringe ich etwas (mit Hilfe einer Pipette) unter das Mikroskop.

Ich sehe dann nach einigem Warten, wie die Oberfläche der roten Blutzellen sich mit zahlreichen kleinen Fältchen bedeckt. Der Kern ist anfangs noch ziemlich unverändert. Später beginnt er mehr und mehr anzuschwellen. Von einem bestimmten Augenblick an erscheint er nicht mehr weisslich, sondern in der Farbe des Hämoglobins. Gleichzeitig beginnt die Blutscheibe, deren runzlig gewordene Oberfläche sich inzwischen wieder geglättet hat, blasser zu werden. Die Volumzunahme des Kernes geht, häufig rapide, weiter. Die Blutscheibe erblasst vollständig: nur rund um den Kern erhält sich vielfach noch eine Zeitlang eine ganz schmale Zone hämoglobinhaltiger Substanz, von welcher zuweilen radiär verlaufende Strahlen peripheriewärts abgehen. An

der Peripherie der Blutscheibe tritt der Randreifen deutlich hervor; zwischen ihm und der gefärbten Inhaltskugel (d. i. dem hämoglobingefärbten Kern, welcher noch von einer schmalen Zone hämoglobinhaltiger Zellsubstanz umgeben ist) wird eine zarte, glashelle Membran sichtbar. Der Randreifen liegt im Umschlagsrand der Membran von der einen auf die andere Seite. In Kantenansichten sieht man, dass die beiden Membranblätter zwischen dem Randreifen und der Inhaltskugel fast unmittelbar aufeinander liegen. In dem Fall, dass von der den Kern umgebenden Zone hämoglobinhaltiger Substanz radiär verlaufende Strahlen abgehen, sind diese in nach aussen geschlagenen Falten der Membran gelegen.

Nach meiner Meinung ist hierbei folgendes vor sich gegangen. Die 12proz. Zuckerlösung übt eine schädliche Wirkung aus. An der Oberfläche des Blutkörperchens entsteht dann eine Niederschlagsmembran, welche die übrige Zellsubstanz vor dem direkten Einfluss der Zuckerlösung zu schützen sucht, welche aber nicht zu verhindern vermag, dass das Blutkörperchen abstirbt.

Mit dem eintretenden Tod der Zelle gehen nun im Kern chemische Metamorphosen vor sich, welche bewirken, dass er stark quellbar wird; die Folge davon ist, dass er fast die gesamten Substanzen des Zelleibs aufsaugt. In der gefärbten Inhaltskugel der Hünefeld-Hensenschen Bilder haben wir der Hauptsache nach den gequollenen, mit der gefärbten Zellsubstanz imbibierten Kern des Blutkörperchens vor uns.

Die Niederschlagsmembran an der Zelloberfläche würde der Zellsubstanz, wie sie vom Kern aufgesogen wird, folgen und über dem aufquellenden Kern zusammenfallen, wenn sie nicht durch den Randreifen gespannt gehalten würde: das Vorhandensein des Randreifens ist also für das Zustandekommen der Hünefeld-Hensenschen Bilder sehr wesentlich.

Nachdem der Zustand der Hünefeld-Hensenschen Bilder erreicht ist, kommt der Quellungsprozess durchaus nicht immer zum Stillstand. In vielen Fällen vergrössert der Kern sich immer weiter, hebt die beiden Membranblätter voneinander ab und kommt schliesslich mit dem Randreifen in Berührung. Es ist klar, dass dieser Teil des Quellungsprozesses auf Kosten der umgebenden Zuckerlösung vor sich gehen muss.

Auf die gleiche Ursache, auf die Saugwirkung des quellenden Kerns, ist die Entstehung der Hünefeld-Hensenschen Bilder bei Wasserzusatz zurückzuführen; hier aber geht ihr in der Regel ein merkwürdiger Wandel in der äusseren Form des Blutkörperchens voraus.

Die Erscheinungen, welche man bei vorsichtigem Wasserzusatz beobachten kann, sind folgende:

Das rote Blutkörperchen schwillt auf; es wird zuerst ellipsoidisch, sodann kugelig. Bei sehr langsamer Wasserwirkung treten eckige Zwischenformen auf (Fig. XV b). Auch der ellipsoidische Kern im Innern quillt und nimmt Kugelgestalt an. Während die Plasmakugel sich fernerhin wenig vergrössert, nimmt der Durchmesser der Kernkugel rapide zu (Fig. XV c). Dabei beobachtet man, wie der Kern von einem bestimmten Augenblick an plötzlich die Farbe des Hämoglobins annimmt. Da die Zellsubstanz ebenso gefärbt bleibt, ist der Kern von nun an nicht mehr oder nur noch eben zu erkennen (Fig. XV d).

Nach einigen Augenblicken ereignet sich dann das sonderbare, dass das kugelig gewordene Blutkörperchen sich plötzlich, mit einem Ruck, wieder zu einer elliptischen Scheibe umgestaltet; diese ist aber in der Mitte durch den aufgequollenen Kern sehr erheblich und in grosser Ausdehnung verdickt (Fig. XV e). Darauf sieht man, wie sich die gefärbte Zellsubstanz zuerst an den kurzen, später auch an den langen Seiten der Scheibe aus den Randpartien auf die Mitte, wo der gequollene Kern liegt, zurückzieht. In den Randpartien wird in immer breiterer Ausdehnung eine zarte, glashelle Membran sichtbar, an deren Peripherie der Randreifen gelegen ist (Fig. XV f—i). In Seitenansichten erkennt man, dass die beiden Blätter der Membran in demselben Maß, wie der Inhalt zwischen ihnen herausweicht, einander immer näher und schliesslich aufeinander zu liegen kommen (Fig. XV k). Die Zellsubstanz zieht sich allerdings aus dem Rande der Scheibe nicht sofort von allen Stellen gleichmässig zurück, sondern so, dass anfangs radiär gerichtete Einschnitte auftreten. Zwischen diesen liegen hämoglobingefärbte Streifen, welche dadurch bedingt werden, dass an diesen Stellen die Membranblätter in Falten nach aussen geschlagen sind, in denen die gefärbte Zellsubstanz sich zunächst noch hält. Die Streifen formen sich weiter in ebensolche Zacken um, deren Spitzen an der Peripherie am Randreifen liegen (Fig. XV f—i).

Fig. XV a.



Fig. XV b.

Fig. XV c.

Fig. XV d.

Fig. XV e.

Fig. XV f.

Fig. XV g.

Fig. XV h.

Fig. XV i. Fig. XV k. Fig. XV l.

Fig. XV a. Rotes Blutkörperchen von Salamandra in Flächenansicht; Fig. XV b Konturen von 4 „eckigen Zwischenformen", wie sie im Beginn einer sehr langsamen Wasserwirkung auftreten; Fig. XV c—i verschiedene aufeinanderfolgende Stadien der Wasserwirkung, an einem und demselben Blutkörperchen beobachtet; Fig. XV k Kantenansicht eines Blutkörperchens wie in Fig. XV i; Fig. XV l dasselbe Blutkörperchen wie in Fig. XV i nach weiteren 20 Minuten.

Schliesslich aber wird die gefärbte Substanz auch aus den Membranfalten herausgezogen: die Zacken verschwinden, die Membranfalten sinken zusammen (Fig. XV l).

Es erhebt sich nun die Frage, wie die beschriebenen Erscheinungen zu erklären sind.

Die Blutkörperchen nehmen, wenn das Plasma, in welchem sie schwimmen, mit Wasser verdünnt wird, Wasser auf, und zwar so lange, bis der anfangs höhere osmotische Druck in ihrem Innern dem osmotischen Druck der umgebenden Flüssigkeit gleich geworden ist. Dabei werden sie kugelförmig, weil die Kugel derjenige Körper ist, welchem bei grösstem Volumen die kleinste Oberfläche zukommt. Da der Durchmesser der Kugel kleiner ist als der Längsdurchmesser der Scheibe, muss der Randreifen beim Übergang der Zelle in die Kugelform deformiert werden. Seine Elastizität widerstrebt aber dieser Deformation. Er würde daher an den Polgegenden der Scheibe aus dem Protoplasma austreten, wenn er nicht durch die Oberflächenspannung zurückgehalten würde, welche wirkt, als wenn sich an der Oberfläche eine Art elastischer Haut befände.

Nachdem nun die Blutzelle kugelig geworden ist, beginnt, wie ich annehme, an ihrer Oberfläche eine histologisch trennbare Membran, eine Niederschlagsmembran sich auszubilden. Es ist dieselbe Membran, welche auf einem folgenden Stadium in die Erscheinung tritt. Die Annahme, dass sie schon jetzt (auf dem Stadium der kugeligen Zelle) sich zu bilden beginnt, ist notwendig, um erklären zu können, warum die Zelle aus der kugeligen zur Scheibenform zurückkehrt.

Mit dem Auftreten dieser Membran ändert sich nämlich die Oberflächenspannung.

Zum Beweis dafür kann ich mich auf die folgende Beobachtung von Van der Mensbrugghe beziehen. Es ist bekannt, dass eine Ölmasse, in ein Wasser-Alkoholgemisch von gleichem spezifischen Gewicht hineingebracht, sich infolge der Oberflächenspannung zu einer Kugel gestaltet. Van der Mensbrugghe (1887) beobachtete nun, wie eine solche Ölkugel, welche seit längerer Zeit in dem Wasser-Alkoholgemisch schwebte, allmählich eine unregelmässige Form annahm. Gleichzeitig bildete sich, wahrscheinlich infolge einer chemischen Einwirkung, an der Trennungsfläche beider Flüssigkeiten eine immer deutlicher werdende Haut aus. Beide Erscheinungen gehören eng zusammen. Das Öl kann die Kugelgestalt verlieren, weil die Oberflächenspannung infolge der Bildung einer festen Haut gleich Null geworden ist.

Auch in unserem Fall muss das Auftreten einer Niederschlagsmembran an der Oberfläche der kugelig gewordenen Blutzelle eine Erniedrigung bezw. Annullierung der Oberflächenspannung zur Folge haben. Die Oberflächenspannung ist es ja aber, welche den Randreifen zusammengedrückt hält. Lässt sie nach, so kann er die elliptische Gestalt, welche ihm in der Ruhelage zukommt, wieder annehmen.

Bei dieser Rückkehr in die Ruhelage nimmt der Randreifen die Niederschlagsmembran an der Zelloberfläche mit sich und stülpt sie vor. Die Zellsubstanz, welche den gequollenen Kern umgibt, wird durch den seitlichen Druck der Membran zwischen die beiden Blätter derselben hineingetrieben

Die gleich darauf einsetzende zentripetale Bewegung der Zellsubstanz ist, wie bei der Einwirkung der Zuckerlösung, auf eine von dem quellenden Kern ausgeübte Saugung zurückzuführen; diese hat schon auf dem Stadium der kugeligen Zelle

eine starke Vergrösserung des Kerns zur Folge gehabt; sie geht auch später noch weiter, wenn die Zelle aus der kugeligen zur Scheibenform zurückgekehrt ist, und verursacht dann die Entstehung eines Hünefeld-Hensenschen Bildes.

Literaturverzeichnis.

Albrecht, E., 1903: Die Hülle der roten Blutkörperchen, ihre physiologische und pathologische Bedeutung. Sitzgsber. d. Ges. f. Morphol. u. Physiol in München.

v. Apáthy, St., 1897: Protokollauszug der am 2. April 1897 abgehaltenen naturwissenschaftlichen Fachsitzung der medizinisch-naturwissenschaftlichen Sektion. Sitzgsber. d. med.-naturw. Sektion des Siebenbürg. Museumsvereins, Jahrg. 22, II., naturw. Abt.

Arnold, Jul., 1897: Die korpusculären Gebilde des Froschblutes und ihr Verhalten bei der Gerinnung. Virchows Arch., Bd. 148.

Auerbach, L., 1890: Über die Blutkörperchen der Batrachier. Anat. Anz., Bd. 5.

Bergonzini, C., 1890: Contributo allo studio della struttura e delle alterazioni extravasali dei globuli rossi del sangue. Rassegna di Scienze mediche, anno 5.

Bloch, E., 1901: Beiträge zur Hämatologie. Zeitschr. f. klin. Medizin, Bd. 43.

Böttcher, A., 1866: Untersuchungen über die roten Blutkörperchen der Wirbeltiere. Virchows Arch., Bd. 36.

Bremer, L., 1895, 1: Über das Paranuclearkörperchen der gekernten Erythrocyten nebst Bemerkungen über den Bau der Erythrocyten im allgemeinen. Arch. f. mikr. Anat. u. Entwicklungsgesch., Bd. 45.

Derselbe, 1895, 2: Die Identität des Paranuclearkörperchens der gekernten Erythrocyten mit dem Centrosom. Arch. f. mikr. Anat. u. Entwicklungsgesch., Bd. 46.

Brücke, E., 1867: Über den Bau der roten Blutkörperchen. Sitzgsber. d. kais. Akad. d. Wiss., math.-naturw. Kl., Bd. 56, Abt. 2, Wien.

Bryce, Th. H., 1904: The Histology of the Blood of the Larva of Lepidosiren paradoxa. Transactions of the R. Society of Edinburgh., Vol. 41, 1903—1906.

Cianci, C. e Angiolella, G., 1887: Sull' intima struttura dei corpuscoli rossi del sangue. Bolletino della Società di Naturalisti in Napoli, Ser. 1, Vol. 1.

Cuénot, L., 1889: Etudes sur le sang et les glandes lymphatiques dans la série animale (Première partie: Vertébrés). Archives de Zoologie expérimentale, Sér. 2, T. 7.

Deetjen, H., 1901: Die Hülle der roten Blutzellen. Virchows Arch., Bd. 165.

Dehler, A., 1895: Beitrag zur Kenntnis des feineren Baues der roten Blutkörperchen beim Hühnerembryo. Arch. f. mikr. Anat., Bd. 46.

Druebin, S., 1893: Über Blutplättchen des Säugetieres und Blutkörperchen des Frosches. Arch. f. Anat. u. Physiol., Physiol. Abt., Suppl.

v. Ebner, V., 1902: Köllikers Handbuch der Gewebelehre des Menschen, Bd. 3.

Fischel, Alfr., 1901: Untersuchungen über vitale Färbung. Anat. Hefte, Abt. I, Heft 52 und 53 (Bd. 16, Heft 3 und 4).

Fischer, Alfr., 1899: Fixierung, Färbung und Bau des Protoplasmas. Jena.

Flemming, W., 1894: Zelle. Ergebnisse d. Anat. u. Entwicklungsgesch., Bd. 3, 1893.

Fuchs, E., 1877: Beitrag zur Kenntnis des Froschblutes und der Froschlymphe. Virchows Arch., Bd. 71.

Giglio-Tos, E., 1896: La struttura e l'evoluzione dei corpuscoli rossi del sangue nei vertebrati. Memorie della R. Accademia delle Scienze di Torino, anno 1896—1897.

Griesbach, H., 1892: Über Plasmastrukturen der Blutkörperchen im kreisenden Blute der Amphibien. Festschrift zum 70. Geburtstage R. Leuckarts.

Hamburger, H. B., 1887: Über die durch Salz- und Rohrzuckerlösungen bewirkten Veränderungen der Blutkörperchen. Arch. f. Anat. und Physiol., Physiol. Abt.

Derselbe, 1898: Über den Einfluss von Salzlösungen auf das Volumen tierischer Zellen. Arch. f. Anat. u. Physiol., Physiol. Abt.

Derselbe, 1902: Osmotischer Druck und Jonenlehre, Bd. 1, Wiesbaden.

Heidenhain, M., 1896: Über die Mikrocentren mehrkerniger Riesenzellen, sowie über die Zentralkörperfrage im allgemeinen. Morphologische Arbeiten, Bd. 7.

Derselbe, 1899: Struktur der kontraktilen Materie. Erg. d. Anat. u. Entwicklungsgesch., Bd. 8, 1898.

Derselbe, 1911: Plasma und Zelle. Eine allgemeine Anatomie der lebendigen Masse. II. Lieferg. Jena.

Hensen, V., 1862: Untersuchungen zur Physiologie der Blutkörperchen, sowie über die Zellennatur derselben. Zeitschr. f. wiss. Zoologie, Bd. 11.

Hünefeld, F. L., 1840: Der Chemismus in der tierischen Organisation. Leipzig.

Joseph, H., 1905: Demonstrationsbericht. Verh. d. anat. Ges. in Genf.

Koeppe, H., 1903: Über das Lackfarbenwerden der roten Blutscheiben. Pflügers Archiv f. d. ges. Physiologie, Bd. 99.

Kollmann, J., 1873: Bau der roten Blutkörperchen. Zeitschr. f. wiss. Zool., Bd. 23.

Koltzoff, N. K., 1903: Über formbestimmende, elastische Gebilde in Zellen. Biol. Centralbl., Bd. 23.

Derselbe, 1906: Studien über die Gestalt der Zelle. I. Untersuchungen über die Spermien der Decapoden als Einleitung in das Problem der Zellengestalt. Arch. f. mikr. Anat. u. Entwicklungsgesch., Bd. 67.

Kneuttinger, G., 1865: Zur Histologie des Blutes. Würzburg.

Knoll, Ph., 1896: Über die Blutkörperchen bei wechselwarmen Wirbeltieren. Sitzgsber. d. kais. Akad. d. Wiss., math.-naturw. Kl., Bd. 105, Abt. 3, Wien.

Krause, W., 1876: Allgemeine und mikroskopische Anatomie, Hannover.

Lankester, E. Ray, 1871: Observations and experiments on the red blood-corpuscle, chiefly with regard to the action of gases and vapours. Quart. Journ. of Micr. Sc., Vol. 11, N. S.

Lavdowsky, M., 1893: Blut und Jodsäure und der sogenannte Chemotropismus. Zeitschr. f. wiss. Microscopie, Bd. 10.

Macallum, A. B., 1892: Studies on the blood of Amphibia. Transactions of the Canadian Institute, Vol. 2, 1890—1891.

Meves, Fr., 1903: Zur Struktur der roten Blutkörperchen bei Amphibien und Säugetieren. Anat. Anz., Bd. 23.

Derselbe, 1904, 1: Die Hünefeld-Hensenschen Bilder der roten Blutkörperchen der Amphibien. Anat. Anz., Bd. 24.

Derselbe, 1904, 2: Weitere Beobachtungen über den feineren Bau des Randreifens in den roten Blutkörperchen des Salamanders. Verh. d. anat. Ges. in Jena.

Derselbe, 1904, 3: Zur Wirkung von Säure auf die roten Blutkörperchen der Amphibien. Anat. Anz., Bd. 25.

Derselbe, 1904, 4: Über das Auftreten von Deformationen des Randreifens bei den roten Blutkörperchen des Salamanders. Ebenda.

Derselbe, 1905, 1: Über circumnucleäre Strahlungen in roten Blutkörperchen von Amphibien. Mitt. f. d. Ver. Schlesw.-Holst. Ärzte, Jahrg 13

Derselbe, 1905, 2: Über die Wirkung gefärbter Jodsäure auf die roten Blutkörperchen der Amphibien. Anat. Anz, Bd. 26.

Derselbe, 1905, 3: Kritische Bemerkungen über den Bau der roten Blutkörperchen der Amphibien. Ebenda.

Derselbe, 1905, 4: Über die Wirkung von Ammoniakdämpfen auf die roten Blutkörperchen der Amphibien. Anat. Anz., Bd. 27.

Derselbe, 1906, 1: Eine weitere Methode zur Darstellung der Quermembranen des Randreifens in den Erythrocyten des Salamanders. Anat. Anz., Bd. 28.

Derselbe, 1906, 2: Zur Kenntnis der Thrombocyten des Salamanderbluts und ihres Verhaltens bei der Gerinnung. Arch. f. mikr. Anat., Bd. 68.

Derselbe, 1907, 1: Über Mitochondrien bezw. Chondriokonten in den Zellen junger Embryonen. Anat. Anz., Bd. 31.

Derselbe, 1907, 2: Die Chondriokonten in ihrem Verhältnis zur Filarmasse Flemmings. Ebenda.

Derselbe, 1908: Die Chondriosomen als Träger erblicher Anlagen. Cytologische Studien am Hühnerembryo. Arch. f. mikr. Anat., Bd. 72.

Derselbe, 1910: Zur Einigung zwischen Faden- und Granulalehre des Protoplasmas. Beobachtungen an weissen Blutzellen. Arch. f. mikr. Anat., Bd. 76.

Mosso, A., 1887: Die Umwandlung der roten Blutkörperchen in Leucocyten und die Nekrobiose der roten Blutkörperchen bei der Koagulation und Eiterung. Virchows Arch., Bd. 109.

Müller, H. F, 1889: Zur Frage der Blutbildung. Sitzgsber. d. kais. Akad. d. Wiss. in Wien, math.-naturw. Cl., Bd. 98, Abt. 3.

Negri, A., 1902: Osservazioni sulla sostanza colorabile col rosso neutro nelle emazie dei vertebrati. Memorie del R. Istituto Lombardo di Scienze e Lettere, Cl. d Scienze mat. e nat., Vol. 19.

Nicolas, A., 1896: Sur quelques particularités de structure des érythrocytes nucléés après coloration par l'hématoxyline ferrique. Bibliographie anatomique

Overton, E., 1900: Studien über die Aufnahme von Anilinfarben durch die lebende Zelle. Jahrb. f. wiss. Bot., Bd. 34.

Pfeffer, W, 1877: Osmotische Untersuchungen.

Derselbe, 1891: Zur Kenntnis der Plasmahaut und der Vacuolen. Abh. d. k Sächs. Ges. d. Wiss., math.-phys. Kl., Bd. 27, math.-nat. Kl., Bd. 16.

Derselbe, 1897: Pflanzenphysiologie, Bd. 1.

Pfitzner, W., 1883: Beiträge zur Lehre vom Bau des Zellkerns und seinen Teilungserscheinungen. Arch. f. mikr. Anat., Bd. 22.

Preyer, W., 1864: Über amöboide Blutkörperchen. Virchows Arch., Bd. 30.

Ranvier, L., 1875: Recherches sur les éléments du sang. Archives de Physiol., ann. 7.

Derselbe, 1880: Leçons d'anatomie générale sur le système musculaire, Paris.

Rindfleisch, 1863: Experimentalstudien über die Histiologie des Blutes. Leipzig.

Rollet, A., 1900: Elektrische und thermische Einwirkungen auf das Blut und die Struktur der roten Blutkörperchen. Pflügers Arch. f. Physiol., Bd. 82.

Růžička, V., 1903: Beiträge zur Kenntnis des Baues der roten Blutkörperchen. Anat. Anz., Bd. 23

Derselbe, 1904: Weitere Bemerkungen zur Frage von der Struktur der Erythrocyten. Bulletin internat. de l'Acad. d. Sc. de Bohême.

Schmidt, H. D., 1878: The Structure of the Coloured Blood-corpuscles of Amphiuma tridactylum, the Frog and Man. Journ. R. Microscop. Soc., Vol. 1.

Schultze, O., 1887: Die vitale Methylenblaureaktion der Zellgranula. Anat. Anz., Jahrg. 2.

Van der Mensbrugghe, G., 1887: Sur quelques effets curieux des forces moléculaires au contact d'un solide et d'un liquide. Bull. de l'Acad. de Belgique, ann. 57, sér. 3, t. 13.

Weidenreich, Fr., 1902: Studien über das Blut und die blutbildenden und -zerstörenden Organe. I. Form und Bau der roten Blutkörperchen. Arch f. mikr. Anat. u. Entwicklungsgesch., Bd. 61.

Derselbe, 1904: Die roten Blutkörperchen. I. Erg. d. Anat. u. Entwicklungsgesch., Bd. 13, 1903.

Derselbe, 1905, 1: Studien über das Blut etc. III. Über den Bau der Amphibienerythrocyten. Arch. f. mikr. Anat. u. Entwicklungsgesch., Bd. 66.

Weidenreich, Fr.: 1905, 2: Über die Form der Säugererythrocyten und die formbestimmenden Ursachen. Fol. hämatol., Jahrg. 2.
Derselbe, 1905, 3: Einige Bemerkungen über die roten Blutkörperchen. Anat. Anz., Bd. 27.
Derselbe, 1905, 4: Die roten Blutkörperchen. II. Erg. d. Anat. und Entwicklungsgesch., Bd. 14, 1904.

Erklärung der Abbildungen auf Tafel XVIII—XX.

Die Abbildungen der Tafeln XVIII—XX sind mit Zeiss' Apochromat 2 mm (Apert. 1,30) und Comp. Oc. 8 bei Projektion auf Objekttischhöhe gezeichnet worden. Sie betreffen rote Blutkörperchen von Salamandra maculosa, mit Ausnahme von Fig. 36, 37, 44 und 45, welche rote Blutkörperchen von Rana esculenta darstellen.

Tafel XVIII.

Fig. 1—14, 16—19, 21—24 Rote Blutkörperchen des Salamanders nach Behandlung mit 3 proz. Lösung von Küchenkochsalz, Fig. 15 und 20 nach Behandlung mit 26 proz. Rohrzuckerlösung.

Fig. 1—8. Veränderungen, welche im Anschluss an die Durchlochung der Blutscheibe (Fig. 1) auftraten. Auf dem Stadium der Fig. 3 kam noch ein zweites Loch (oben rechts) zu dem ersten hinzu. Text S. 468—469.

Fig. 9—24. Verschiedene Bilder mehr oder weniger vollständiger Isolationen des Randreifens. Text S. 469—470. Fig. 23 und 24. Zerbrochene Randreifen. Text S. 470.

Tafel XIX.

Fig. 25—28. Vier aufeinanderfolgende Stadien der Gentianaviolettwirkung (an vier verschiedenen Blutkörperchen). Text S. 474—475. Fig. 27 und 28 fibrilläre Struktur des Randreifens.

Fig. 29 und 30 Blutkörperchen, die vorher in 3 proz. Kochsalzlösung suspendiert waren, nach Behandlung mit Gentianaviolett. Fibrilläre Struktur des Randreifens.

Fig. 31. Blutkörperchen mit Schleifenbildung des Randreifens am oberen und unteren Pol. Gentianaviolett. Text S. 475.

Fig. 32. Blutkörperchen, das vorher in 3 proz. Kochsalzlösung suspendiert gewesen war, nach Behandlung mit Gentianaviolett zur Kugel aufgequollen. Randreifen deformiert.

Fig. 33 und 34. Blutkörperchen aus Schnitten durch die Niere der Salamanderlarve. Flemmingsches oder Hermannsches Gemisch. Safranin-Gentiana-Orange nach Flemming.

Fig. 35. Blutkörperchen aus der Lungenwand der Salamanderlarve. Hermannsches Gemisch. Safranin-Gentiana-Orange nach Flemming.

Fig. 36 und 37. Rote Blutkörperchen von Rana esculenta, nach Behandlung mit Gentianaviolett. Randreifen. Text S. 476. In der Zelle der Fig. 36, welche vorher in 3 proz. Kochsalzlösung suspendiert gewesen war, ist neben dem Randreifen ein Fadenwerk in der Zellsubstanz (Text S. 493) sichtbar.

Tafel XX.

Fig. 38. Kantenansicht eines roten Blutkörperchens nach Behandlung mit der schwächeren Salpetersäure-Kochsalzlösung (3—4 Tropfen Salpetersäure von 1,4 spezifischem Gewicht auf 100 ccm 0,9 proz. Kochsalzlösung). Körniges Aussehen des Randreifens.

Fig. 39—43. Rote Blutkörperchen nach Behandlung mit der stärkeren Salpetersäure-Kochsalzlösung (30 Tropfen Salpetersäure von 1,4 spezifischem Gewicht auf 100 ccm 0,9 proz. Kochsalzlösung). Fibrilläre Struktur und Quermembranen des Randreifens. Der Randreifen erscheint in Fig. 41—43 verkürzt. In allen Figuren ausser in Fig. 42 sind im Innern des Zelleibs Fäden (Plastoconten) wahrzunehmen. Mit Bezug auf die den Randreifen in Fig. 42 umgebende Zone siehe Text und Anm. S. 480. In Fig. 43 ist der Randreifen an den beiden Längsseiten der Blutscheibe durch Quellung sehr stark, an den Polen dagegen nur wenig verbreitert.

Fig. 44—47. Nach Behandlung mit einem Gemenge von 4 proz. Jodsäure und Neuviktoriagrün. Fig. 44 und 45 Blutkörperchen von Rana esculenta, Fig. 46 und 47 von Salamandra. Fig. 44 und 46 Flächen-, Fig. 45 und 47 Kantenansichten. In sämtlichen Figuren ist das Körnerband des Randreifens sichtbar, in Fig. 44 und 46 sind ausserdem die Fäden im Innern, in Fig. 46 die Quermembranen dargestellt. Bei Fig. 46 ist noch zu beachten, dass im „Kernsaft" die gleichen intensiv gefärbten Körnchen wie in Fig. 25 vorhanden sind.

Fig. 48 und 49. Blutkörperchen des Salamanders. Behandlung siehe Text S. 489. Oberflächennetz. In Fig. 49 sind ausserdem noch die Quermembranen des Randreifens und Fäden im Innern zu erkennen.

Aus dem Institut für vergleichende Anatomie der K. Universität Jurjew, Dorpat.
(Direktor Prof. Dr. P. A. Poljakoff.)

Über die Entstehung der Panethschen Zellen.

Von
Harry Kull.

Hierzu Tafel XXI und 5 Textfiguren.

Nur wenige Arbeiten über die Panethschen Zellen beschäftigen sich mit den verwandtschaftlichen Beziehungen derselben zu den übrigen Zellen der Darmschleimhaut. Nachdem Bizzozeros Theorie über die Entstehung der Becherzellen aus den Panethschen Zellen von den späteren Forschern widerlegt war, kam man allgemein zur Ansicht, dass die Panethschen Zellen eine Zellenart sui generis seien, welche in keiner Beziehung zu den Becherzellen stehe. Eine kurze Literaturübersicht mag, bevor ich zur Darstellung der Ergebnisse meiner eigenen Untersuchungen schreite, gestattet sein:

G. Bizzozero (1) kam im Jahre 1892 nach Untersuchungen an Mäusen zu der Ansicht, dass die Panethschen Zellen nur die jugendliche Form der Becherzellen seien, da er Übergangsformen zwischen den Panethschen Zellen und den Becherzellen gefunden zu haben meinte.

Bizzozero hält seine Ergebnisse für eine wesentliche Stütze seiner Theorie, nach welcher die Lieberkühnschen Drüsen keine eigentlichen Drüsen waren, sondern nur Regenerationsherde für das Oberflächenepithel darstellten.

Diese Theorie stiess jedoch auf den energischen Widerspruch Oppels (5), welcher die körnchenhaltigen Zellen im Grunde der Lieberkühnschen Drüsen zum grossen Teil nicht für Jugendformen der höher oben in den Drüsen gelegenen Zellformen, sondern für eigenartige Drüsenzellen ansieht, deren Aufgabe es sei, den Darmsaft zu bilden.

Ebenso sprach sich Möller (3) gegen Bizzozero aus. Er meint, „dass die Lieberkühnschen Krypten des Dünndarms Drüsen mit einer doppelten Funktion seien, indem sie teils Schleim, teils und hauptsächlich ein spezifisches Sekret produzieren".

Gegen Bizzozero spricht ferner der Umstand, dass im Dickdarm und in anderen Organen, wo ja auch sehr viele Schleimzellen vorkommen und verbraucht werden, die für den Ersatz der letzteren bestimmt sein sollenden Panethschen Zellen vollständig fehlen.

Endgültig wurde Bizzozeros Lehre von Schmidt (7) widerlegt, welcher darauf hinweist, dass bei jungen menschlichen Föten zwar vollkommen ausgebildete Becherzellen, aber keine Körnerzellen vorkommen. Auch hat er, wie die anderen Beobachter, nie Übergänge von Panethschen Zellen zu Becherzellen gesehen.

Ebenso betont endlich Trautmann (10) in einer vor kurzem erschienenen Arbeit, dass Übergangsformen zwischen den Schleimzellen und den Körnchenzellen nirgends nachweisbar sind.

Eigene Untersuchungen.

Zur Fixierung der Panethschen Körnerzellen bediente ich mich der von Kopsch angegebenen Flüssigkeit (Kal. bichromic. 3,5 %—100 ccm + 20 ccm Formol 40 %), welche zu diesem Zweck schon von Möller (3), Stöhr (8) und Schmidt (7) angewandt worden ist. Flemmingsche und Hermannsche Lösung, welche von Bizzozero (1) und Nicolas (4) empfohlen werden, gaben mir schlechte Resultate, wie dieses auch schon Paneth (6) und Möller (3) angegeben haben. Dieses führe ich auf den Gehalt an Essigsäure zurück, welche ja die Körnchen der Panethschen Zellen auflöst.

Beim Färben der dünnen Paraffinschnitte (2—3 μ) verfolgte ich zwei Ziele: erstens muss sich die Färbung der Körnchenzellen möglichst scharf von den übrigen Teilen des Präparates abheben und zweitens muss der Schleim mit einer Kontrastfarbe tingiert sein.

Beides erreichte ich durch Färbung der Schnitte mit Hämatoxylin, Viktoriablau und Eosin. Die mit Alaunhämatoxylin gefärbten Schnitte kommen auf einige (20—30) Sekunden in Jodtinktur, werden in 70° Alkohol abgespült und einige Minuten in einer schwach alkoholischen Viktoriablaulösung gefärbt. Darauf wird mit Brunnenwasser ausgewaschen, mit Eosin nachgefärbt, in Alkohol differenziert und in Xylol aufgehellt. Der Zweck dieser Färbung beruht auf der eigentümlichan Eigenschaft des Eosins, nach Viktoriablau besonders intensiv die Körnchen der Panethschen Zellen und auch der eosinophilen Leucocyten zu tingieren, während die übrigen Teile des Präparates und auch die roten Blutkörperchen ganz blass gefärbt werden. Ausserdem färbt das Viktoriablau die Becherzellen so, dass sich der himmelblaue Schleim scharf von den tief rot gefärbten Körnchen der Panethschen Zellen abhebt. Das Resultat dieser Methode sieht man in der Abbildung B und in den Mikrophotographien 2, 3, 4 und 5.

Da diese Methode bei der Maus bisweilen mangelhafte Resultate gibt, gebrauchte ich noch eine Färbung mit Hämatoxylin, Croceïn und Aurantia. Hier werden die Kerne mit Alaunhämatoxylin gefärbt und erst dann wird der Schleim mit Delafieldschem Hämatoxylin tingiert. Darauf kommen die Schnitte in eine Kristallviolettlösung, welche als Beize fürs folgende Croceïn dient und im Präparat später nicht sichtbar ist. Das Kristallviolett wird mit Brunnenwasser abgewaschen, und erst dann kommen die Schnitte in eine gesättigte wässerige Croceïnlösung. Zum Schluss werden die Präparate in Alkohol differenziert und mit Aurantia nachgefärbt, welche dem ganzen Präparat einen blassgelben Ton gibt und das letzte überflüssige Croceïn verdrängt, so dass nur die Körnchen der Panethschen Zellen eine tief himbeerrote Farbe behalten, während die Kerne und der Schleim blau sind. Die Wirkung dieser Färbung sieht man in den Abbildungen A, C und D und in der Mikrophotographie 1.

Mit Hilfe dieser Methoden gelang es mir, die von Bizzozero entdeckten und beschriebenen, aber von keinem Forscher mehr gesehenen Übergangsformen zwischen Panethschen Zellen und Becherzellen wiederzufinden.

Anfangs konnte ich diese Übergangsformen auch nicht finden, da ich den Verdauungszustand des Darmes der untersuchten Mäuse nicht berücksichtigte. Kein Forscher beschreibt den Verdauungszustand: alle sagen nur, dass sie keine Übergangsformen gesehen haben; selbst Bizzozero spricht darüber kein Wort.

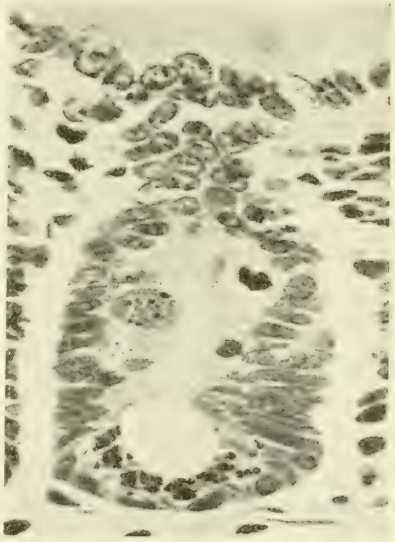

Fig 1.

Als ich aber den Darm von Mäusen, welche 24 bis 48 Stunden gehungert hatten, untersuchte, fand ich in grösserer Zahl Übergangszellen (Abb. A, 3—9, Mikrophot. 1), während solche Zellen im Darm von Mäusen, die nur 4—10 Stunden gehungert hatten, so spärlich vorkommen, dass man sie geradezu übersehen muss. Darin ist, meiner Meinung nach, die Ursache zu suchen, warum kein Forscher nach Bizzozero diese Zellen gesehen hat.

Solche Übergangszellen fand ich nicht nur bei der Maus, sondern auch bei einem sieben Monate alten menschlichen Fötus (Abb. B, 4—9, Mikrophot. 2). Hier kommen sie im Ileum in verhältnismässig grosser Zahl vor und unterscheiden sich kaum von den Zellen der Maus.

Die Übergangszellen, welche ich gefunden habe, passen genau zur Beschreibung, welche Bizzozero von ihnen gegeben hat. Auch stimmen seine Abbildungen vollkommen mit meinen Präparaten überein. Der Umstand, dass ich mich bei der Herstellung meiner Präparate anderer Fixierungs- und Färbungsmethoden bediente, kann nicht ins Gewicht fallen, da bei mir nicht die Farbenreaktionen, sondern lediglich die morphologischen Besonderheiten der Zellen massgebend sind. Deshalb besteht kein Zweifel, dass die Übergangszellen, welche ich gefunden habe, vollkommen identisch mit denen sind, die Bizzozero beschrieben hat. Sie kommen bei hungernden Tieren so häufig vor, dass man leicht die verschiedensten Übergangsstadien zwischen Panethschen Zellen und gewöhnlichen Becherzellen findet (Abb. A und B).

Zunächst sieht man in Schnitten, die mit Hämatoxylin, Croceïn und Aurantia gefärbt sind, in den Seitenteilen der Lieberkühnschen Drüsen Zellen, welche sich kaum von den Panethschen Zellen unterscheiden. Nur mit Hilfe starker Vergrösserungen sieht man stellenweise zwischen den rot gefärbten Körnchen eine blasse Masse, welche genau so gefärbt ist, wie der Schleim der Becherzellen (Abb. A, 3 und Mikrophot. 4 beim Menschen). Weiter sieht man Zellen, bei welchen diese blaue Masse schon reichlicher vorhanden ist und gut sichtbar wird, weil die roten Körnchen etwas spärlicher und kleiner sind (Abb. A, 4, 5, Mikrophot. 3 beim Menschen). Gleichzeitig nimmt die ganz Zellee die äussere Form einer Becherzelle an. Bei den folgenden Stadien ist die Ähnlichkeit mit den Becherzellen noch grösser, da die roten Körnchen schon recht klein geworden sind und die blaue schleimähnliche Masse die ganze Zelle ausfüllt. Man bekommt daher den Eindruck, als ob im Schleim einiger Becherzellen kleine, intensiv rote Körnchen in recht grosser Zahl zerstreut sind (Abb. A, 6 und 7, Mikrophot. 1), Schliesslich findet man Zellen, die sich von den gewöhnlichen Becherzellen nur dadurch unterscheiden, dass sie in ihrem Schleim einige

ganz kleine rote Körnchen enthalten; diese Körnchen sind so klein, dass sie nur mit den stärksten Vergrösserungen gesehen werden können (Abb. A, 8, 9, Mikrophot. 2 beim Menschen).

Wir haben hier also eine ganze Reihe von Zellen, welche einerseits mit Panethschen und andererseits mit Becherzellen viel Ähnlichkeit haben. Diese Ähnlichkeit beruht auf der gleichzeitigen Anwesenheit zweier charakteristischer Merkmale in diesen Zellen, welche getrennt sonst nur diesen oder jenen Zellen eigen sind. In einigen Zellen dominieren die Körnchen als das charakteristische Merkmal der Panethschen Zellen, in anderen Zellen aber der Schleim als Merkmal der Becherzellen. Schliesslich gibt es Zellen, welche man weder zu den Panethschen, noch zu den Becherzellen zählen kann, da sie die Merkmale beider Zellen in nahezu gleicher Weise vereinigen.

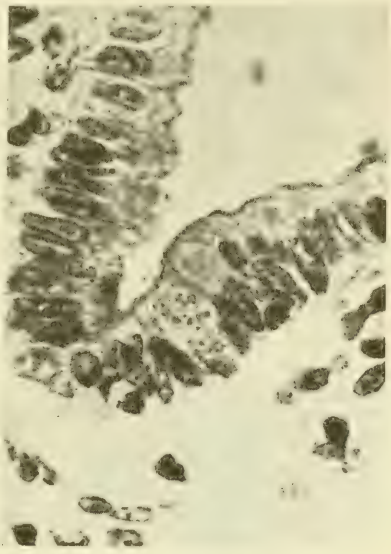

Fig. 2.

Dem Einwand, dass die Übergangszellen möglicherweise nur ein Funktionsstadium der gewöhnlichen Becherzellen seien, widerspricht am besten die Tatsache, dass die Zahl der Übergangszellen im Darm von Mäusen, welche vor 4—6 Stunden gefüttert waren, am geringsten ist, während gerade zu dieser Zeit die meisten und verschiedensten Funktionsstadien der Becherzellen zu finden sind. Ausserdem finden sich in der ganzen Becherzellenliteratur keine Angaben über das gleichzeitige Vorkommen verschiedenartiger Granulationen in den Becherzellen.

Hier gibt es ohne jeden Zweifel eine kontinuierliche Reihe von Übergangsformen zwischen beiden Zellarten. Alle Einwände gegen die Verwandtschaft der Zwischenformen mit den Endformen werden durch die grosse Ähnlichkeit der benachbarten Übergangsformen beseitigt. Vergleicht man ein Endglied der Reihe (Abb. A und B) mit der nächsten Übergangsform, so werden

infolge der grossen Ähnlichkeit beider Zellen überhaupt keine Zweifel hinsichtlich ihrer gemeinsamen Abstammung entstehen. Ebenso kann man die erste Übergangsform mit der zweiten vergleichen und wieder nur eine grosse Ähnlichkeit sehen. Wenn man nun so die einzelnen nebeneinanderstehenden Glieder der Reihe miteinander vergleicht, gelangt man ganz allmählich zum anderen Endglied der Reihe, welches mit dem ersten Endglied überhaupt keine Ähnlichkeit hat.

Diese kontinuierliche Reihe von Übergangsformen zwischen Panethschen Zellen und Becherzellen beweist uns ihre innige Verwandtschaft und nötigt uns zur Annahme, dass die einen Zellen aus den anderen Zellen entstanden sind. Es bleibt nur noch die Frage, welche von den beiden Zellarten die primäre sei und durch ihre allmähliche Verwandlung die Zellen der anderen Art bilde?

Auf Grund seiner Regenerationstheorie schloss Bizzozero a priori, dass die im Fundus der Lieberkühnschen Drüsen liegenden Panethschen Zellen sich in ihrer weiteren Entwicklung allmählich verändern, auf die Zotten hinaufrücken und schliesslich zu gewöhnlichen Becherzellen werden.

Fig. 3.

Diese Theorie wurde, wie gesagt, endgültig von Schmidt (7) widerlegt, welcher darauf hinwies, dass die Becherzellen bei menschlichen Föten sich vor den Panethschen Zellen bilden.

Um dieser Frage näherzutreten, verfolgte ich die embryologische Entwicklung der Panethschen Zellen bei weissen Mäusen. Dabei ging ich von dem Standpunkt aus, dass die Zellart, welche durch die Verwandlung einiger ihrer Zellen die Zellen der anderen Art bildet, embryologisch früher entstehen müsse, darauf Übergangs-

formen bilde und erst zum Schluss der Verwandlung Zellen der anderen Art gäbe.

Untersucht man nun die Darmschleimhaut neugeborener weisser Mäuse, so findet man zwischen den Epithelzellen nur gewöhnliche, vollkommen entwickelte Becherzellen, während Panethsche Zellen ganz fehlen. So haben wir bei der Maus dieselbe Erscheinung, auf welche Schmidt beim Menschen hingewiesen hat: auch hier entstehen zuerst die Becherzellen.

Untersucht man aber den Darm einer 6 Tage alten Maus, so findet man zwischen den gewöhnlichen Becherzellen schon einige Becherzellen mit äusserst kleinen, rot gefärbten Körnchen in ihrem Schleim, während Panethsche Zellen noch ganz fehlen. Wir haben also hier solche Übergangszellen, welche nach ihren morphologischen Besonderheiten den gewöhnlichen Becherzellen am nächsten stehen.

Während die Zahl der Übergangszellen im Darm einer 6 Tage alten Maus noch recht spärlich ist, findet man sie bedeutend häufiger im Darm einer 7 Tage alten Maus. Hier gibt es Stadien mit zahlreichen grossen Körnchen und auch schon vereinzelte Panethsche Zellen.

Diese Daten weisen unzweifelhaft darauf hin, dass die Becherzellen das Anfangsglied der Übergangsreihe bilden. Zuerst gibt es ausser gewöhnlichen Epithelzellen nur Becherzellen; darauf bilden sich im Schleim einiger Becherzellen einige winzig kleine Körnchen, die sich lebhaft mit Croceïn oder Eosin färben; dieses sind die jüngsten Übergangsstadien. Allmählich werden diese Körnchen zahlreicher und grösser, so dass der Schleim nur noch stellenweise zwischen ihnen sichtbar ist. Schliesslich bleibt vom Schleim keine Spur mehr, so dass wir es nun mit fertigen Panethschen Zellen zu tun haben. Daraus folgt, dass die Panethschen Zellen nicht direkt entstehen, sondern dass sie durch die allmähliche Umwandlung von Becherzellen gebildet werden.

Da die Zahl der Panethschen Zellen bedeutend kleiner ist als die Zahl der Becherzellen, so ist es augenscheinlich, dass durchaus nicht alle Becherzellen zu Panethschen Zellen werden müssen. Es ist jedoch nicht möglich, festzustellen, welche Becherzellen hierzu disponiert sind, ebenso wie es noch nicht bewiesen ist, aus welchen Epithelzellen sich die Becherzellen bilden.

Weil nun die meisten Übergangszellen an den Seitenwänden der Lieberkühnschen Drüsen liegen, während die Panethschen Zellen den Fundus der Drüsen einnehmen, so entsteht die Frage, auf welche Weise die Panethschen Zellen sich im Fundus der Drüsen ansammeln.

Nach der Theorie Bizzozeros vollzieht sich die Neubildung der Zellen der Darmschleimhaut hauptsächlich im unteren Teil der Lieberkühnschen Drüsen, weil hier die Mitosen am häufigsten sind: „selten findet man sie in der oberflächlichen Hälfte, und noch seltener in der Nähe der Mündung (1, S. 357)". Von hier aus rücken die jungen Zellen an die Oberfläche zum Ersatz der hier verbrauchten Zellen.

Doch stimmt diese Theorie nicht ganz mit den Angaben der übrigen Forscher. Schon Paneth (6, S. 175) findet, dass die Mitosen nur ausnahmsweise im Fundus selbst liegen, sondern meist an der seitlichen Wand der Drüsen, nahe dem Fundus. Bedeutend genauer behandelt diese Frage Oppel (5, S. 213), indem er findet, dass „durchaus nicht alle Beobachtungen über die Verbreitung der Mitosen für Bizzozeros Theorie in ihrer extremsten Fassung sprechen. Wären die Lieberkühnschen Drüsen nur Regenerationsherde des Oberflächenepithels, so müssten wir die grösste Anhäufung der Mitosen vor allem im Grunde der Lieberkühnschen Drüsen finden. „Nach dem, was mich (Oppel) die Beobachtungen anderer (z. B. Paneth, Schaffer) lehrten und was ich selbst sehen konnte, ist dies im allgemeinen durchaus nicht der Fall. Gerade der Grund der Lieberkühnschen Drüsen ermangelt häufig der Mitosen ganz."

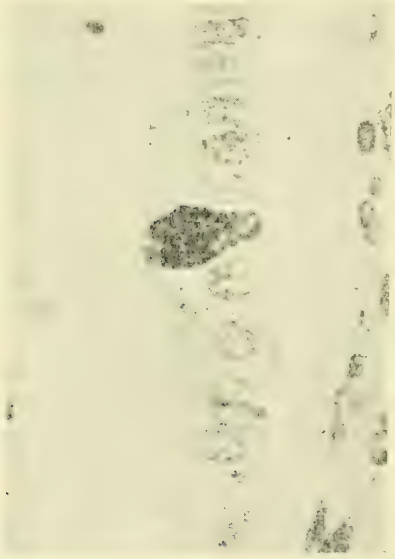

Fig. 4.

Auf Grund dieser und auch anderer Erwägungen hält Oppel es für richtiger, die Theorie Bizzozeros folgendermassen ein-

zuschränken (5, S. 213): „Im Bereich des Darmepithels kann unter Umständen von Stellen regerer Mitose aus Zellmaterial für andere Stellen, an denen Mitosen seltener sind, geliefert werden."

Auch nach meinen Beobachtungen geht die Neubildung junger Zellen in den mittleren Teilen der Lieberkühnschen Drüsen vor sich. Von hier aus könnten die jungen Zellen im Sinne der Einschränkung Oppels allmählich in die Teile der Schleimhaut rücken, wo Zellen verbraucht und am Orte selbst nicht ersetzt werden. Solche Stellen sind im Darm nicht nur die Oberfläche der Zotten, sondern auch der Fundus der Lieberkühnschen Drüsen, weil auch hier beständig Zellen verbraucht werden, während Mitosen hier höchst selten sind. Deshalb halte ich es für sehr wahrscheinlich, dass die jungen Zellen, welche in den mittleren Teilen der Lieberkühnschen Drüsen gebildet werden, auf beide Seiten, nach oben und auch nach unten rücken, um hier und dort die verbrauchten Zellen zu ersetzen.

Diese Hypothese erklärt uns die Tatsache, dass die Übergangszellen hauptsächlich in den mittleren Teilen der Lieberkühnschen Drüsen liegen. Ausserdem kommen die Übergangszellen auch in den tieferen Teilen der Drüsen und auch sogar auf den Zotten vor.

Die Körnchen der Übergangszellen, welche in den mittleren Teilen der Lieberkühnschen Drüsen liegen, sind fast immer sehr klein, da wir es hier mit den jüngsten Stadien zu tun haben. Tiefer in der Drüse gibt es schon Übergangszellen mit grösseren Körnchen und im Fundus liegen die Panethschen Zellen. So rückt die junge Übergangszelle allmählich tiefer, durchläuft die verschiedenen Stadien ihrer Entwicklung und wird schliesslich zu einer Panethschen Zelle.

Solch eine Entwicklung der Panethschen Zellen vermutete schon Paneth selbst (6, S. 183), indem er sagt: „Die Lage der karyokinetischen Figuren in der Krypte würde hierzu stimmen. Wir finden, schematisch gesprochen: an der tiefsten Stelle des Fundus Körnchenzellen, ganz erfüllt mit grossen Körnchen, den Höhepunkt des Prozesses darstellend. Dann Zellen mit wenigen kleineren Körnchen, die jüngeren Stadien. Dann die mitotischen Kerne. Das stimmt zu der Vorstellung, dass die Zellen im Fundus zugrunde gehen, und von dem Ort aus, wo die Mitosen liegen,

der Ersatz stattfindet, jüngere Zellen gebildet werden, die sich allmählich mit den Tröpfchen füllen."

Diese Ansicht stellt Paneth jedoch nur als eine der weiteren Prüfung bedürftige Hypothese auf und führt gleich einige Einwände gegen ihre Richtigkeit an.

Die Einwände Paneths basieren auf seiner Meinung, dass die Becherzellen bei der Sekretion nicht zugrunde gehen, und daher nie ersetzt zu werden brauchen. Wenn man jedoch bedenkt, dass jede Becherzelle und auch jede Panethsche Zelle nach einigen sekretorischen Kreisläufen abstirbt und durch eine junge Zelle ersetzt wird, so verlieren Paneths Einwände ihre Bedeutung.

Wenn wir ausserdem annehmen, dass die neugebildeten Zellen von den mittleren Teilen der Lieberkühnschen Drüsen nach oben und nach unten zum Ersatz der dort verbrauchten Zellen rücken, so wird Paneths Hypothese sehr wahrscheinlich, um so mehr, da eine ganze Reihe von Übergangszellen zwischen den höher liegenden Becherzellen zu den tiefliegenden Panethschen Zellen gefunden ist.

Ausser Paneth beschreibt auch Nicolas (4) Panethsche Zellen mit kleinen Körnchen, welche seitwärts in den Lieberkühnschen Drüsen vorkommen. Nicolas hält diese Zellen für junge Körnchenzellen. Dieser Meinung schliesst sich Struiken an (9).

In neuerer Zeit spricht Schmidt (7, S. 17) die Meinung aus, dass der Ersatz von Zellen wie nach oben, so auch nach unten eintreten kann, wenn er überhaupt nötig ist. Diese Meinung stützt sich auf die Tatsache, dass die Kernteilungsfiguren regelmässig über der Zone, welche die Panethschen Zellen enthält, liegen.

So ist denn meine Hypothese, dass die neugebildeten Zellen von den mittleren Teilen der Lieberkühnschen Drüsen nach oben und auch nach unten rücken, weder neu noch unerwartet. Bekräftigt wird diese Behauptung durchs Verhalten der Übergangszellen. Ich habe schon darauf hingewiesen, dass die jüngeren Übergangsformen gewöhnlich in den mittleren Teilen der Drüsen liegen. Tiefer liegen die älteren Stadien und ganz im Fundus befinden sich die Panethschen Zellen. Nun liegen aber zwischen den Panethschen Zellen und den nächstliegenden Übergangs-

zellen gewöhnlich einige Epithel- oder Schleimzellen. Deshalb entsteht die Frage nach dem Schicksal dieser Zellen, denn im Fundus selbst liegen nur Panethsche Zellen. Was wird nun aus diesen Zellen, wenn einige absterbende Panethsche Zellen durch die höher liegenden Übergangszellen ersetzt werden sollen?

Eine Antwort auf diese Frage gibt die sorgfältige Untersuchung dieser tiefliegenden Zellen. In den tiefsten Stellen der Drüsen sieht man recht häufig Epithelzellen, welche an ihrem freien Ende ein kleines Schleimtröpfchen haben (Abb. C, 1). Augenscheinlich beginnt hier die Bildung einer Becherzelle aus einer Zylinderzelle. Weiter sieht man aber in solchen Zellen im Schleimtröpfchen kleine Körnchen, welche genau so sich färben, wie die Körnchen der Panethschen Zellen (Abb. C, 2, 3). Schliesslich sieht man noch Zellen mit grösseren Körnchen an ihrem Ende, während vom Schleim keine Spur mehr zu finden ist (Abb. C, 4).

Diese Zellen sind augenscheinlich eine besondere Art von Übergangszellen, welche sich von den gewöhnlichen Übergangszellen dadurch unterscheiden, als hätten sie Eile, sich schneller zu Panethschen Zellen zu verwandeln. So ist die Schleimbildung in der Zylinderzelle noch nicht beendet, als sich schon im Schleim die Körnchen der Panethschen Zellen zu bilden anfangen. Der Einwand, dass es sich hier um Randschnitte von gewöhnlichen Übergangszellen handeln möge, ist hinfällig, da ich stets Schnittserien anfertigte und in solchen Fällen besonders aufmerksam die Nachbarschnitte untersuchte. Solche Übergangszellen kommen nur in den tiefen Teilen der Drüsen vor und deshalb halte ich es für wahrscheinlich, dass die Zellen, welche als gewöhnliche Epithelzellen bis zu den tiefen Teilen der Drüse gelangt sind, sich dieser beschleunigten Umwandlung unterwerfen müssen.

Zugunsten meiner Hypothese über die Wanderung der in den Seitenteilen der Lieberkühnschen Drüsen neugebildeten Zellen nach oben auf die Zotten und auch nach unten zum Fundus der Drüse spricht noch die Tatsache, dass einige Übergangszellen auch auf die Zotten gelangen.

Es wären dies jene Übergangszellen, welche in den höheren Teilen der Drüsen gebildet werden und daher nicht mehr in die Tiefe der Drüse rücken können.

Im Darme der Maus befindet sich die grösste Zahl dieser Zellen an der Basis der Zotten; seltener kommen sie in den

mittleren Teilen vor, während sie an der Spitze der Zotten überhaupt nicht zu finden sind. Dieses kommt aller Wahrscheinlichkeit nach daher, dass die Übergangszellen auf den Zotten nicht die geeigneten Lebensbedingungen vorfinden und deshalb bald absterben. Aus demselben Grunde stockt die Entwicklung dieser Zellen stets in den ersten Anfangsstadien, welche sich durch die Anwesenheit einer grossen Zahl winzig kleiner, intensiv rot gefärbter Körnchen in ihrem Schleim kennzeichnen (Abb. D).

Bedeutend zahlreicher kamen die Übergangszellen auf den Zotten des Dünndarmes einer 7 Monate alten menschlichen Frühgeburt vor. Hier fanden sich nicht nur die verschiedensten

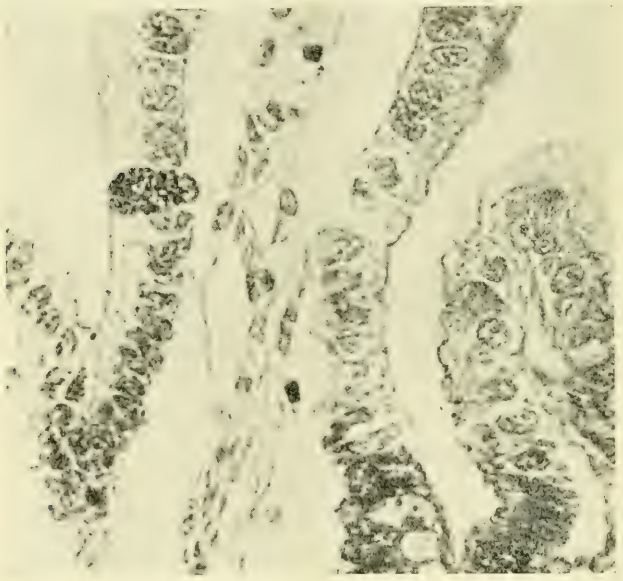

Fig. 5.

jungen und alten Übergangsstadien (Abb. B, 4—9, Mikrophot. 2, 3, 4), sondern auch ganz typische Panethsche Zellen (Abb. B, 3, Mikrophot. 5), welche an allen Teilen der Zotten vorkommen. Diese Zellen unterscheiden sich überhaupt nicht von den homologen Zellen in den Lieberkühnschen Drüsen. Natürlich haben die Panethschen Zellen auf den Zotten nicht die pyramidenähnliche Form der Zellen, welche im Fundus der Drüsen liegen, sondern

die mehr becherzellenähnliche Form der Panethschen Zellen, welche an den Seitenteilen der Lieberkühnschen Drüsen vorkommen (Abb. B, 2).

Das Vorkommen der Panethschen Zellen auf den Zotten des Darmes dieses menschlichen Fötus ist nicht einzig dastehend, da Klein (2) schon Panethsche Zellen auf den Darmzotten beim Opossum beschrieben hat. Bei diesem Tiere kommen die Panethschen Zellen auch in den Lieberkühnschen Drüsen vor. „Wenn man jedoch (nach dem Referat Oppels) die Kleinheit der Zellen in den Drüsen, ihre Grösse auf den Zotten und den allgemein rudimentären Charakter der Drüsen bei diesem Tier in Betracht zieht, so scheint es wahrscheinlich, dass die Zellen in den Drüsen gebildet werden, aber ihre physiologische Reife erst erreichen, nachdem sie im Sinne Bizzozeros zur Oberfläche gewandert sind. Bei den Placentaliern scheinen die Panethschen Zellen auf den Grund der Lieberkühnschen Drüsen beschränkt zu sein . . . Ob das Verhalten der Panethschen Zellen beim Opossum das ursprüngliche Verhalten für die Säugetiere darstellt, lässt sich nicht sagen, wiewohl Klein manches dafür zu sprechen scheint."

Diese Ergebnisse Kleins bekräftigen meine Hypothese über die Wanderung der neugebildeten Zellen nach beiden Seiten, da ich nach der Analogie mit meinen Präparaten annehmen kann, dass die Panethschen Zellen beim Opossum in den Seitenteilen der Lieberkühnschen Drüsen ihre Entwicklung beginnen und von hier aus in die Tiefe der Drüsen und auch auf die Zotten rücken.

Andererseits ergänzen meine Beobachtungen die Arbeiten Kleins, da sie zeigen, dass die Panethschen Zellen nicht nur auf den Zotten des Opossum, sondern auch auf denen des Menschen vorkommen können.

Zusammenfassung.

1. In den Lieberkühnschen Drüsen hungernder Mäuse finden sich beständig Übergangsformen zwischen Becherzellen und Panethschen Zellen.
2. Ebensolche Übergangsformen fanden sich bei einem sieben Monate alten Fötus.

3. Bei der embryologischen Entwicklung des Dünndarmes der Maus entstehen zwischen gewöhnlichen Zylinderzellen zuerst die Becherzellen, darauf die Übergangszellen und zuletzt die Panethschen Zellen.
4. Die Panethschen Zellen entstehen durch die allmähliche Umbildung von Becherzellen; ob es sich dabei um besonders hierzu bestimmte Becherzellen handelt, ist fraglich.
5. Die Übergangszellen kommen bei der Maus und beim Menschen nicht nur in den Lieberkühnschen Drüsen, sondern auch auf den Zotten vor.
6. Auf den Zotten eines sieben Monate alten menschlichen Fötus fanden sich auch vollkommen entwickelte Panethsche Zellen.
7. Aller Wahrscheinlichkeit nach rücken die in den Seitenteilen der Lieberkühnschen Drüsen neugebildeten Zellen nach oben — auf die Zotten und auch nach unten — zum Fundus der Drüsen.

Herrn Professor P. Poljakoff, meinem hochverehrten Chef und Lehrer, spreche ich meinen herzlichsten Dank für die beständige warme Unterstützung meiner Untersuchungen aus.

Literaturverzeichnis.

1. Bizzozero, G.: Über die schlauchförmigen Drüsen des Magendarmkanals und die Beziehungen ihres Epithels zu dem Oberflächenepithel der Schleimhaut. 2. Mitteilung. Arch. f. mikr. Anat., Bd. 40, 1892.
2. Klein, S.: On the Nature of the granule cells of Paneth in the intestinal glands of Mammals. American Journ. of Anat., Vol. 5, Nr. 3, 1906. Zitiert nach A. Oppel. Verdauungsapparat. Ergebn. d. Anat. u. Entwicklungsgesch., Bd. XVI.
3. Möller, W.: Anatomische Beiträge zur Frage von der Sekretion und Resorption in der Darmschleimhaut. Zeitschr. f. wiss. Zool., Bd. 66, 1899.
4. Nicolas, A.: Recherches sur l'epithélium de l'intestin grêle. Internat. Monatsschr. f. Anat. u. Physiol., Bd. VIII, 1891.
5. Oppel, A.: Lehrbuch der vergleichenden mikroskopischen Anatomie der Wirbeltiere. Bd. II. 1897.
6. Paneth, J.: Über die secernierenden Zellen des Dünndarmepithels. Arch. f. mikr. Anat., Bd. XXXI, 1888.
7. Schmidt, J. E.: Beiträge zur normalen und pathologischen Histologie einiger Zellarten der Schleimhaut des menschlichen Darmkanals. Arch. f. mikr. Anat., Bd. 66, 1905.
8. Stöhr, Ph.: Lehrbuch der Histologie. XII. Auflage, 1906.
9. Struiken, N.: Beiträge zur Histologie und Histochemie des Rektumepithels und der Schleimzellen. Inaug.-Dissert., Freiburg 1893.
10. Trautmann, A.: Zur Kenntnis der Panethschen Körnchenzellen bei den Säugetieren. Arch. f. mikr. Anat., Bd. LXVII, 1910—11.

Erklärung der Abbildungen auf Taf. XXI und der 5 Mikrophotographien.

Die Abbildungen A, C und D sind bei 1500facher und Abbildung B bei 2000facher Vergrösserung gezeichnet.

Die Mikrophotographien sind vom Verfasser hergestellt worden.

Mikrophotographie 1 und 5 sind mit Zeiss' Apochromat 4 mm, Apert. 0,95, Projektions-Okular 4 und Cameralänge 80 cm aufgenommen. Vergrösserung 800.

Mikrophotographie 2, 3 und 4 sind mit Zeiss' homog. Immers. 3 mm, Apert. 1,30, Projektions-Okular 4 und Cameralänge 75 cm aufgenommen. Vergrösserung 1000.

Abb. A. Eine Reihe von Übergangszellen von einer Becherzelle zur Panethschen Zelle. (Die Reihenfolge der Zellen entspricht ungefähr ihrer Anordnung in den Lieberkühnschen Drüsen.) Hungernde Maus. Färbung mit Hämatoxylin, Croceïn und Aurantia.

Abb. 1. Panethsche Zelle im Fundus der Drüse.
„ 2. „ „ „ an den Seitenwänden der Drüse.
„ 3—9. Übergangsstadien.
„ 10. Becherzelle.

Abb. B. Eine Reihe von Übergangszellen von einer Becherzelle zur Panethschen Zelle beim menschlichen Fötus. Färbung mit Hämatoxylin, Viktoriablau und Eosin.
„ 1. Panethsche Zelle im Fundus der Drüse.
„ 2. „ „ an den Seitenwänden der Drüse.
„ 3. „ „ auf der Zotte.
„ 4—9. Übergangsstadien.
„ 10. Becherzelle.

Abb. C. Eine Reihe von Übergangszellen in den tiefsten Teilen der Lieberkühnschen Drüsen einer hungernden Maus. Färbung wie A.

Abb. D. Übergangszelle an der Basis der Zotte. Hungernde Maus. Färbung wie A.

Mikrophotographie 1 ist von einem Präparate des Darmes einer hungernden Maus aufgenommen. Färbung mit Hämatoxylin, Croceïn und Aurantia.

Mikr. 1. Lieberkühnsche Drüse mit junger Übergangszelle, welche kleine Körnchen enthält.

Mikrophotographie 2—5 sind von Präparaten des Darmes eines 7 Monate alten menschlichen Fötus aufgenommen. Färbung der Präparate mit Hämatoxylin, Viktoriablau und Eosin.

Mikr. 2. Junge Übergangszelle mit kleinen Körnchen im Schleim.

Mikr. 3. Mittelalte Übergangszelle, welche ungefähr gleich viel Körnchen und Schleim enthält.

Mikr. 4. Alte Übergangszelle. Zwischen den Körnchen und namentlich im oberen Teil der Zelle sieht man den blass gefärbten Schleim.

Mikr. 5. Panethsche Zelle auf einer Zotte. Daneben oberes Ende einer Lieberkühnschen Drüse.

Abb. 1. Panethsche Zelle im Fundus der Drüse.
„ 2. „ „ „ an den Seitenwänden der Drüse.
„ 3—9. Übergangsstadien.
„ 10. Becherzelle.

Abb. B. Eine Reihe von Übergangszellen von einer Becherzelle zur Panethschen Zelle beim menschlichen Fötus. Färbung mit Hämatoxylin, Viktoriablau und Eosin.
„ 1. Panethsche Zelle im Fundus der Drüse.
„ 2. „ „ an den Seitenwänden der Drüse.
„ 3. „ „ auf der Zotte.
„ 4—9. Übergangsstadien.
„ 10. Becherzelle.

Abb. C. Eine Reihe von Übergangszellen in den tiefsten Teilen der Lieberkühnschen Drüsen einer hungernden Maus. Färbung wie A.

Abb. D. Übergangszelle an der Basis der Zotte. Hungernde Maus. Färbung wie A.

Mikrophotographie 1 ist von einem Präparate des Darmes einer hungernden Maus aufgenommen. Färbung mit Hämatoxylin, Croceïn und Aurantia.

Mikr. 1. Lieberkühnsche Drüse mit junger Übergangszelle, welche kleine Körnchen enthält.

Mikrophotographie 2—5 sind von Präparaten des Darmes eines 7 Monate alten menschlichen Fötus aufgenommen. Färbung der Präparate mit Hämatoxylin, Viktoriablau und Eosin.

Mikr. 2. Junge Übergangszelle mit kleinen Körnchen im Schleim.

Mikr. 3. Mittelalte Übergangszelle, welche ungefähr gleich viel Körnchen und Schleim enthält.

Mikr. 4. Alte Übergangszelle. Zwischen den Körnchen und namentlich im oberen Teil der Zelle sieht man den blass gefärbten Schleim.

Mikr. 5. Panethsche Zelle auf einer Zotte. Daneben oberes Ende einer Lieberkühnschen Drüse.


1
2
3
4
5
6
7

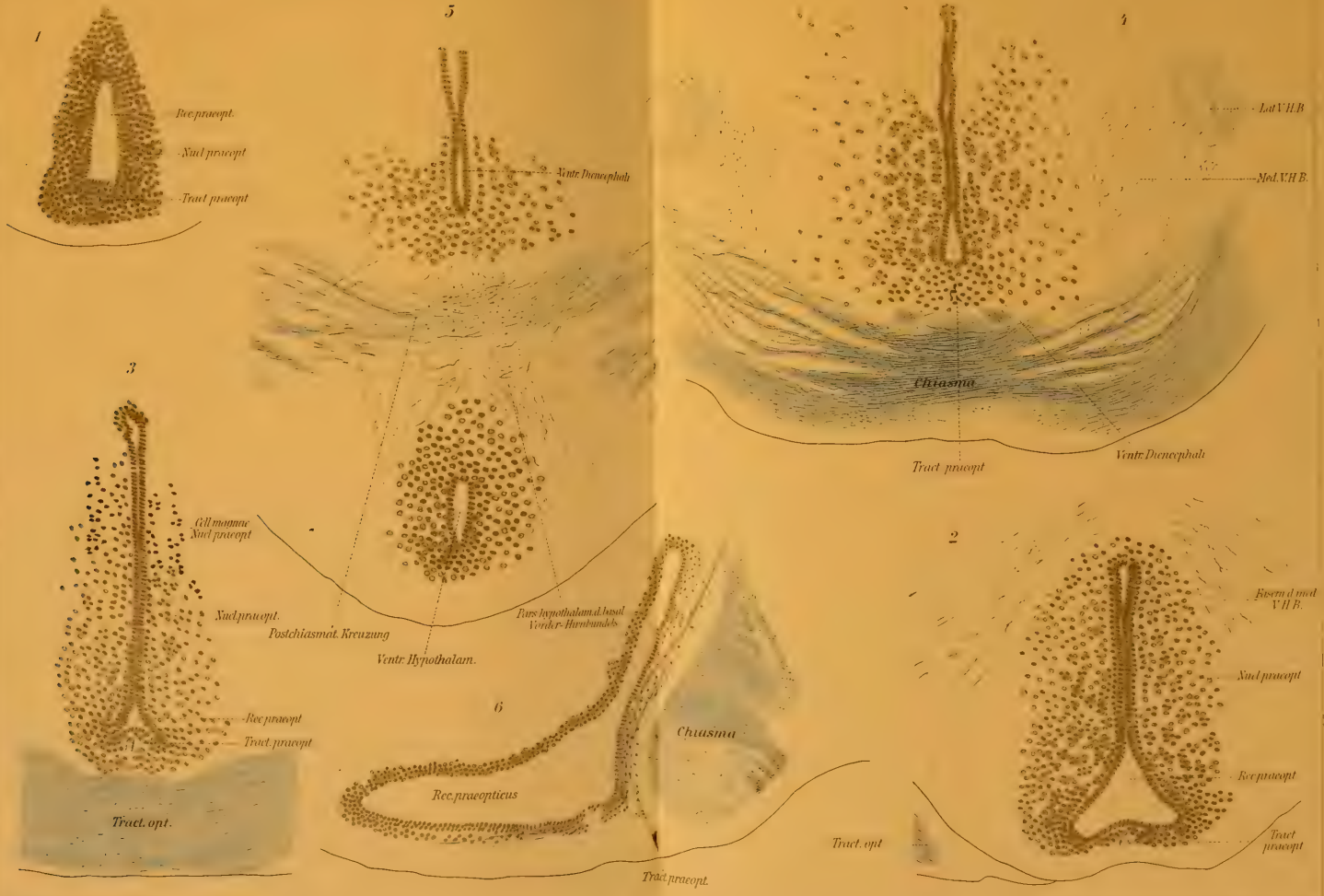
1
Rec. praecept.
Nucl. praecept
Tract. praecept
5
Ventr. Diencephalt
3
Cell. magnae
Nucl. praecept
Nucl. praecept.
Postchiasmat. Kreuzung
Pars hypothalam. d. basal
Vorder-Hirnbundels
Ventr. Hypothalam.
Rec. praecept
Tract. praecept
Tract. opt.
6
Chiasma
Rec. praeopticus
Tract. opt
Tract. praecept.
4
Lat. V. H. B.
Med. V. H. B.
Chiasma
Tract. praecept
Ventr. Diencephalt
2
Eintritt d. med
V. H. B.
Nucl. praecept
Rec. praecept
Tract.
praecept

1
2
3
4
5
6
7
8
9
10
11
12
13
14
15

1

2

3


11

12

13

4

5

6

14

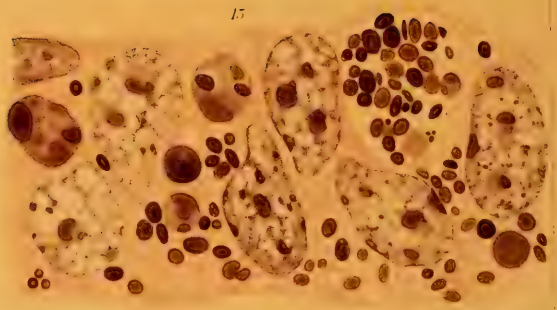
15

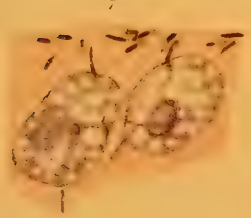
7

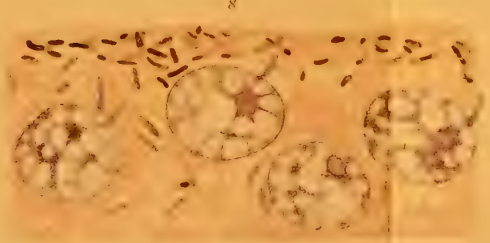
8

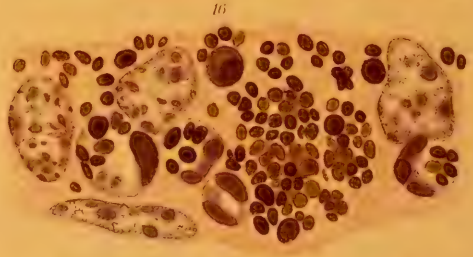
16

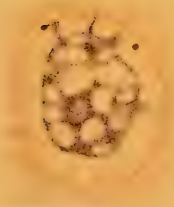
9

10

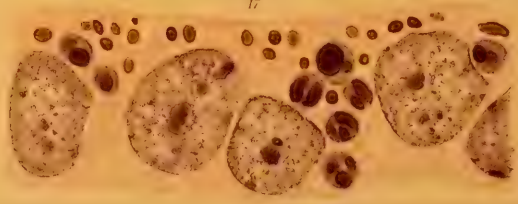
17

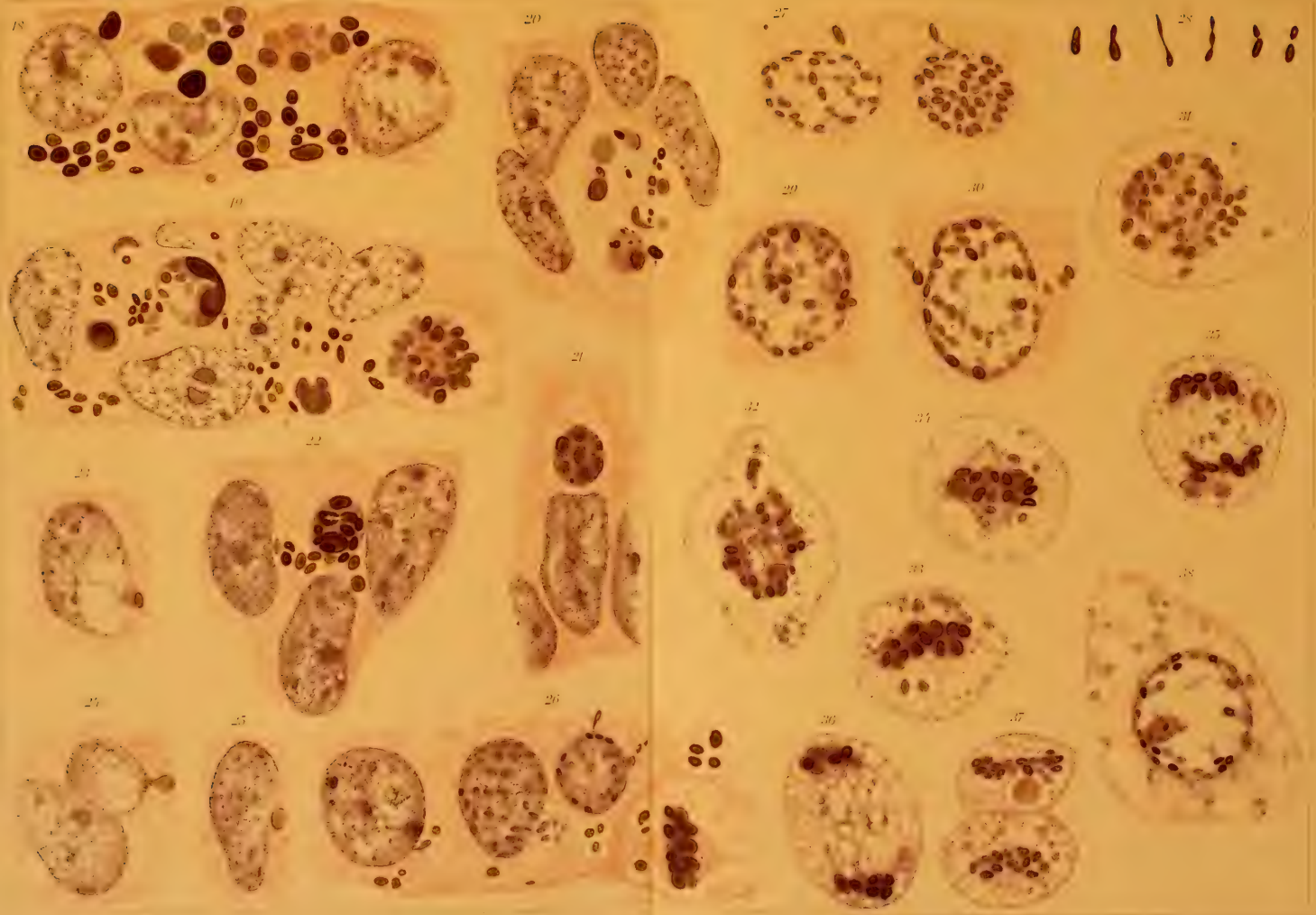
18
19
20
21
22
23
24
25
26
27
28
29
30
31
32
33
34
35
36
37
38

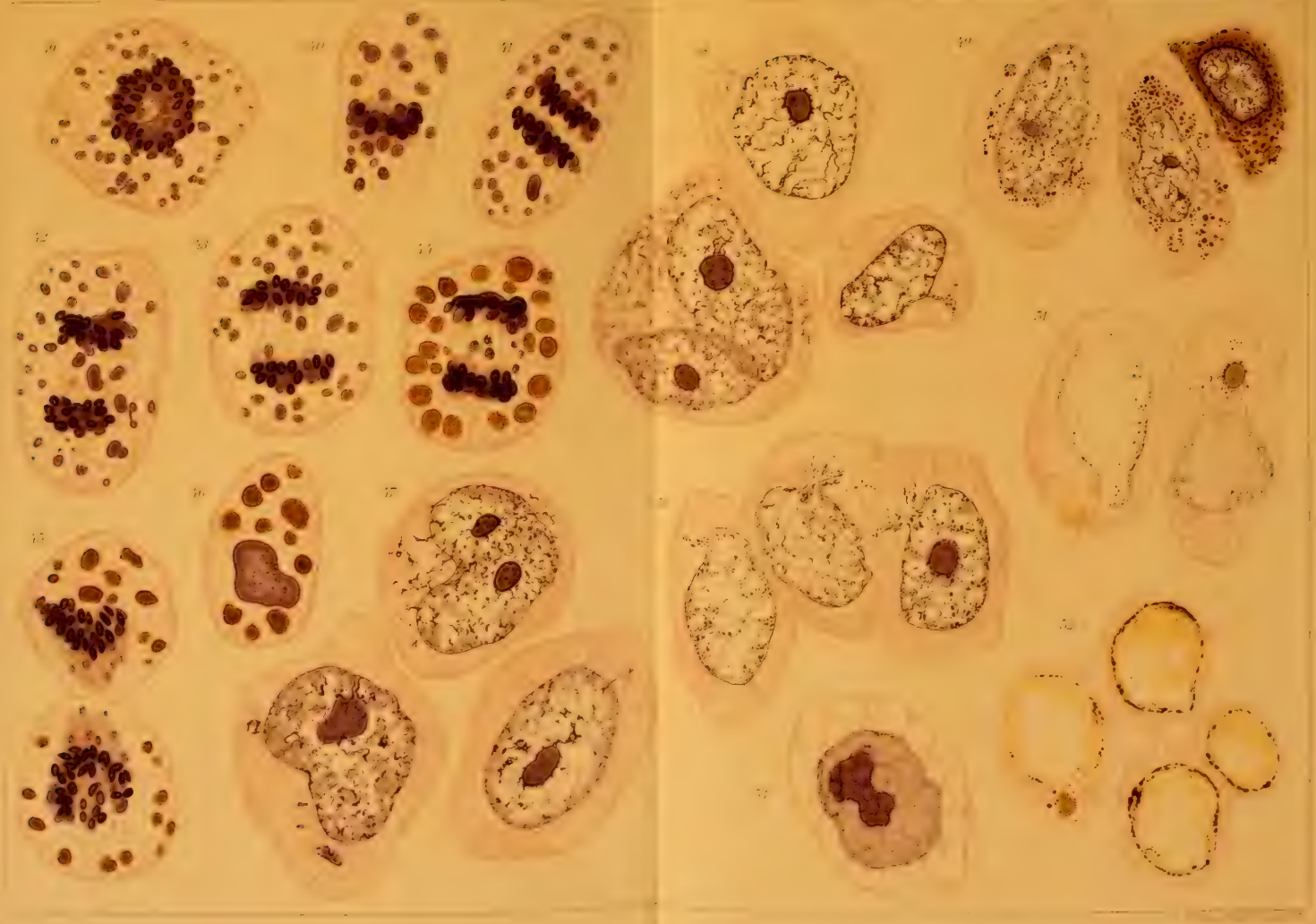

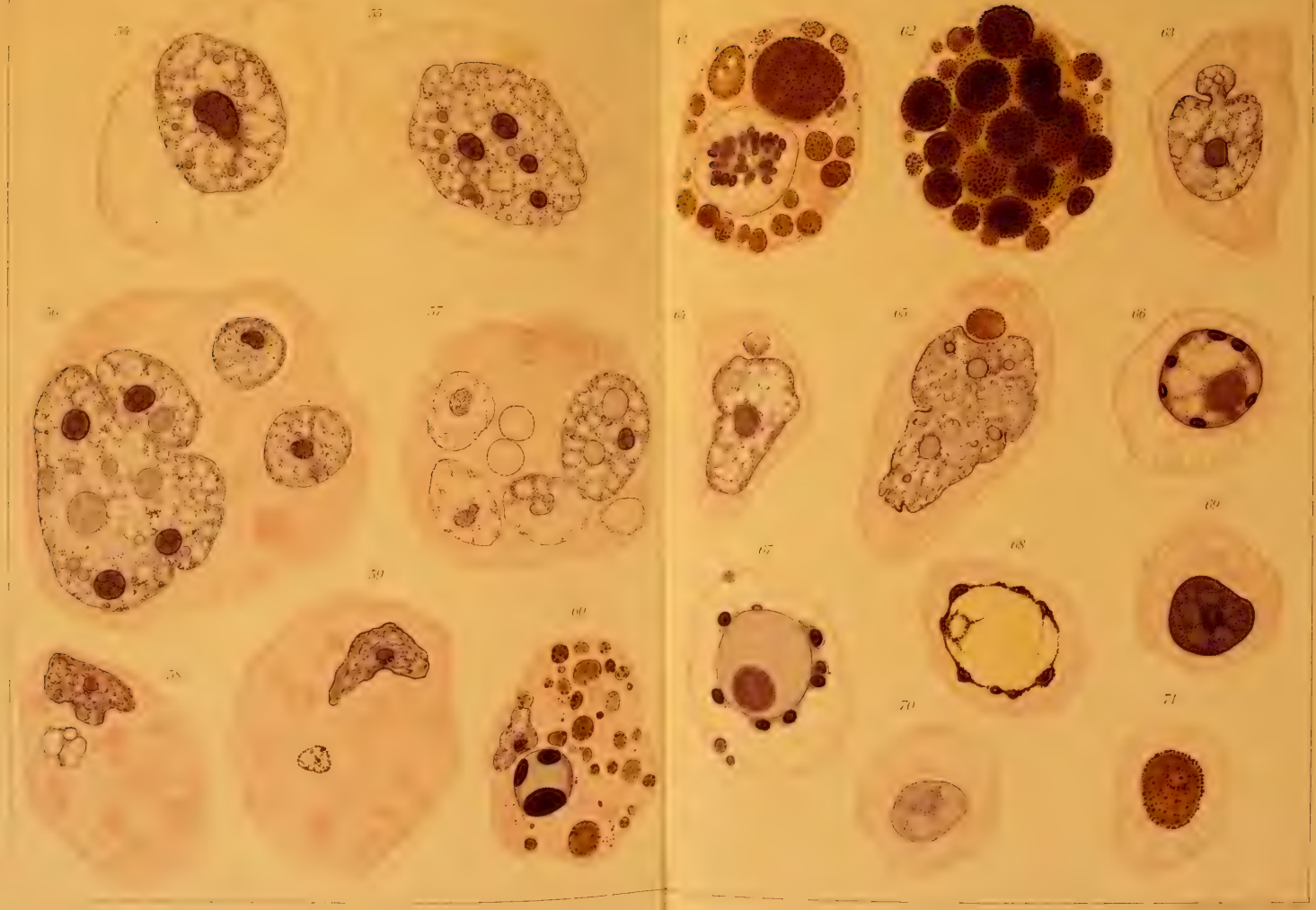
56
55
61
62
63
54
57
64
65
66
67
68
69
59
58
60
70
71





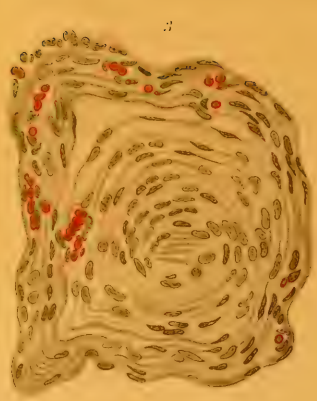

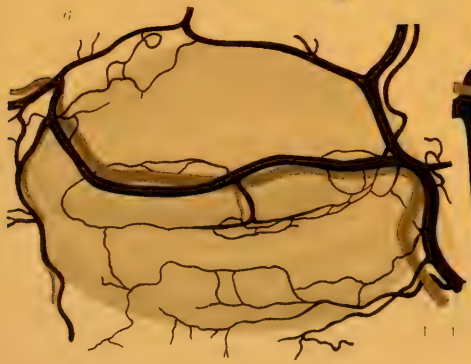



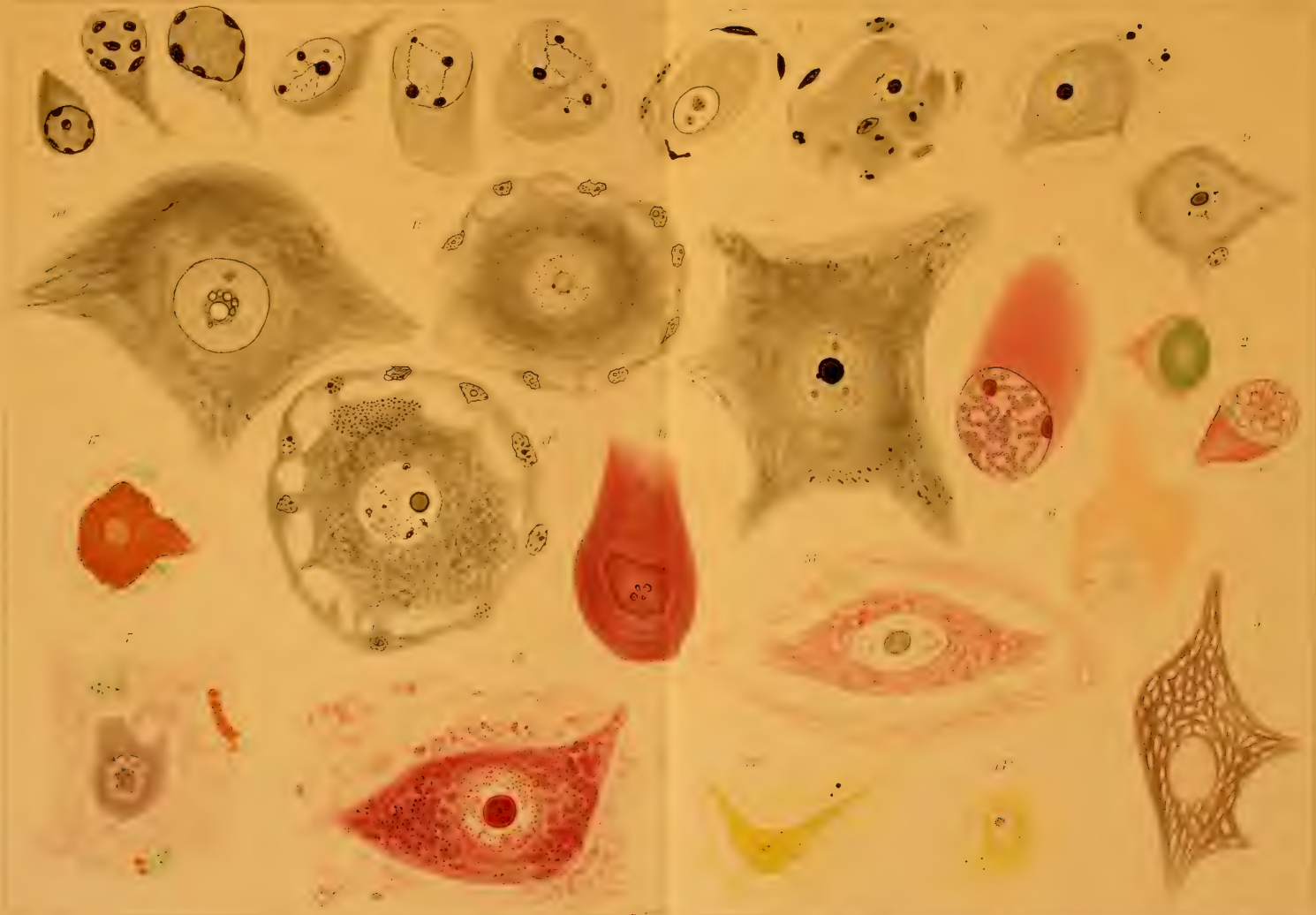

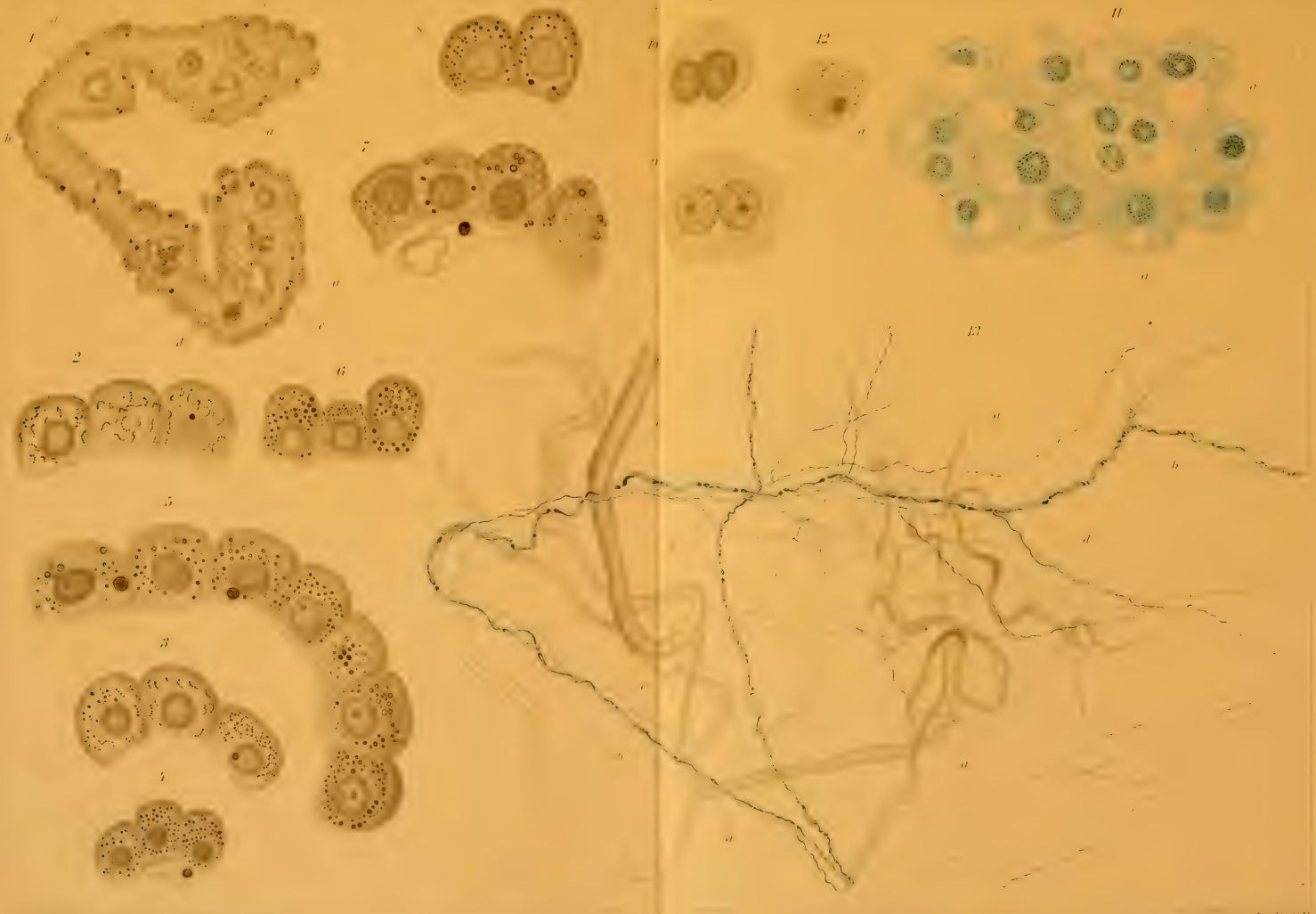
1
2
3
4
5
6
7
8
9
10
11
12
13

1

2

3

4

5

6

7

8

9

10

11

12

13

14

15

16

17

18

19

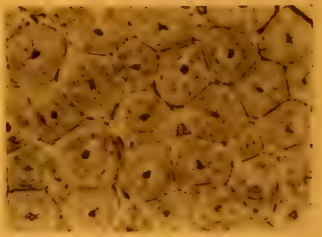
20

21


22

23

Werner u. Winter Frankfurt a/M.

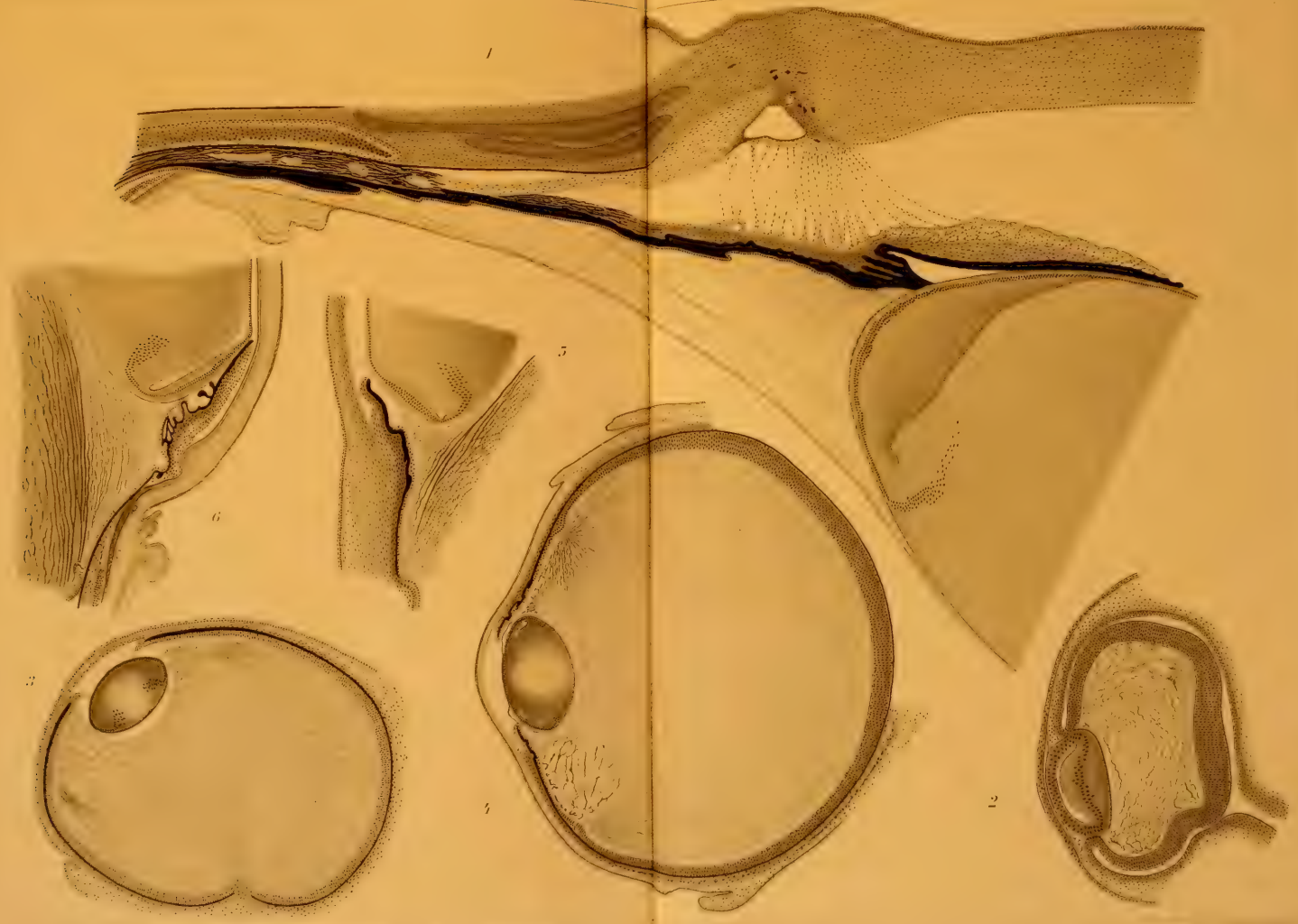
1
2
3
4
5
6

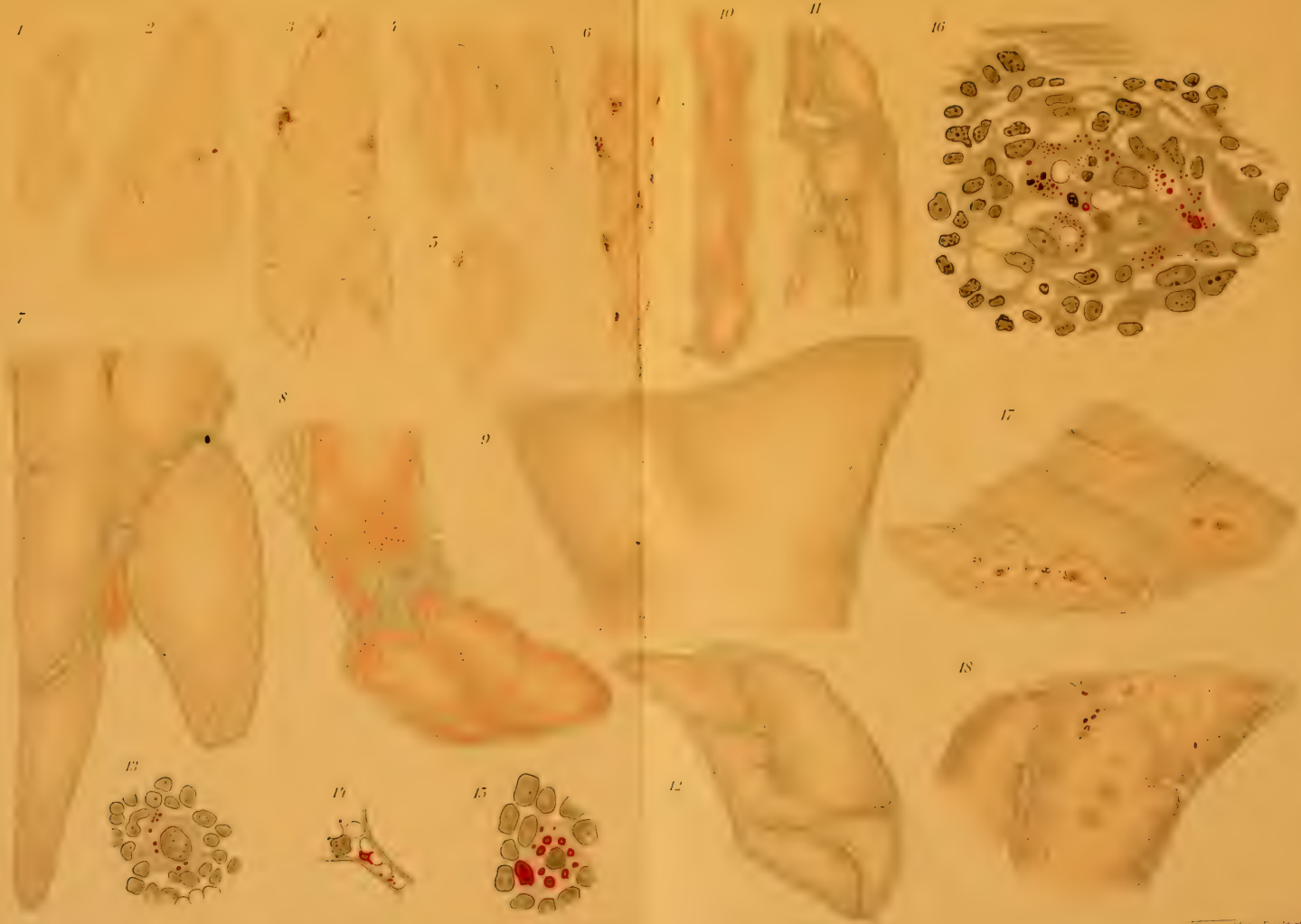
1
2
3
4
5
6
7
8
9
10
11
12
13
14
15
16
17
18

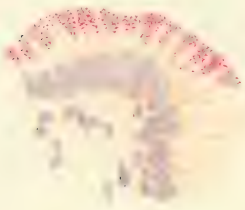

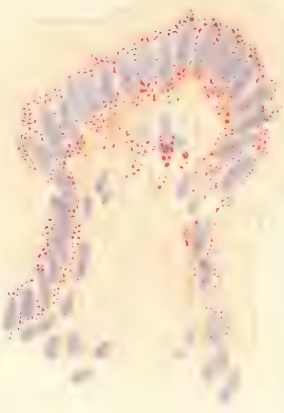

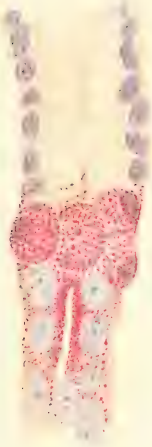

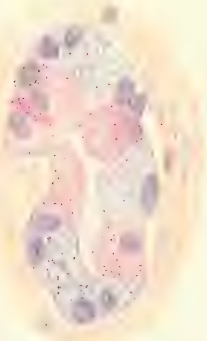

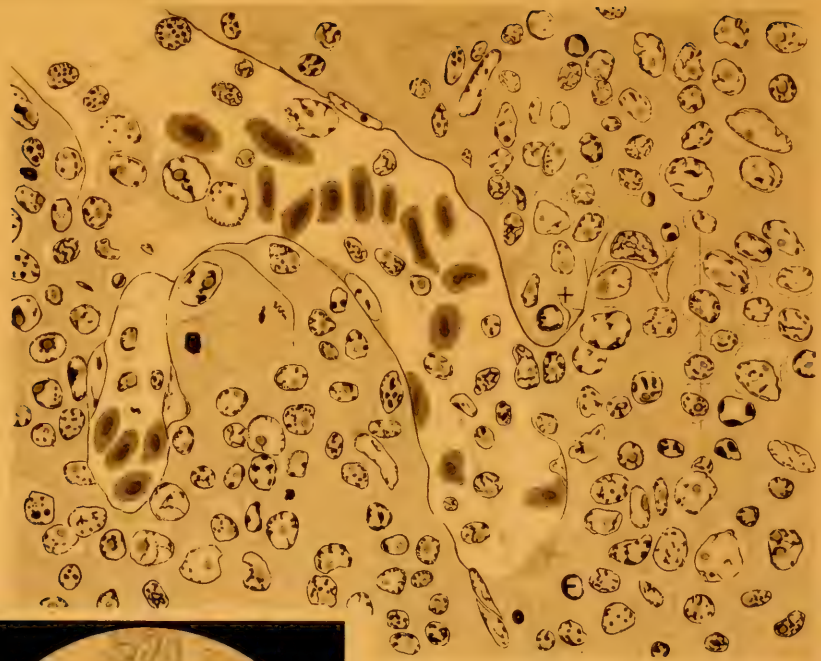

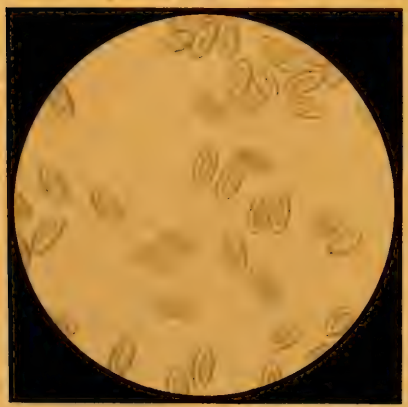


1
nz
sM
sM
fs

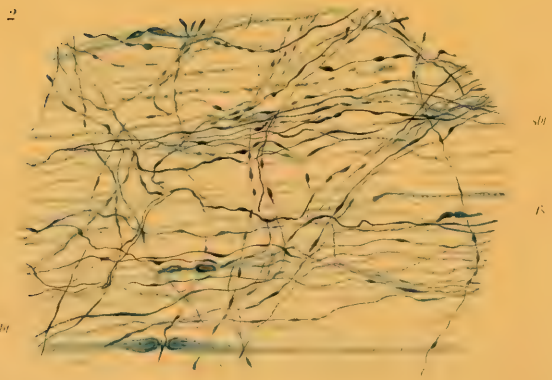
2
sM
fs
sM

3
nz
fs
sM
d

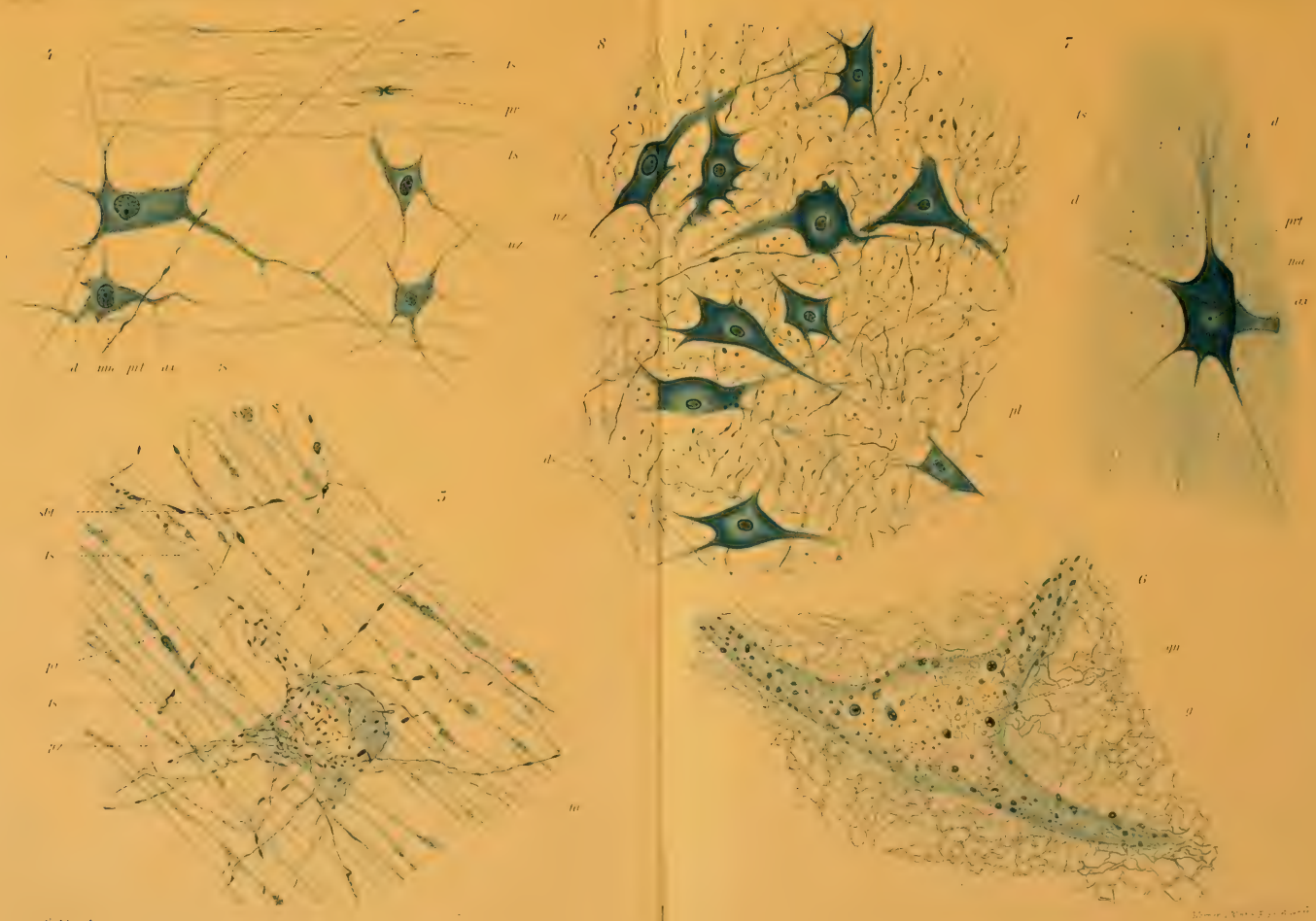

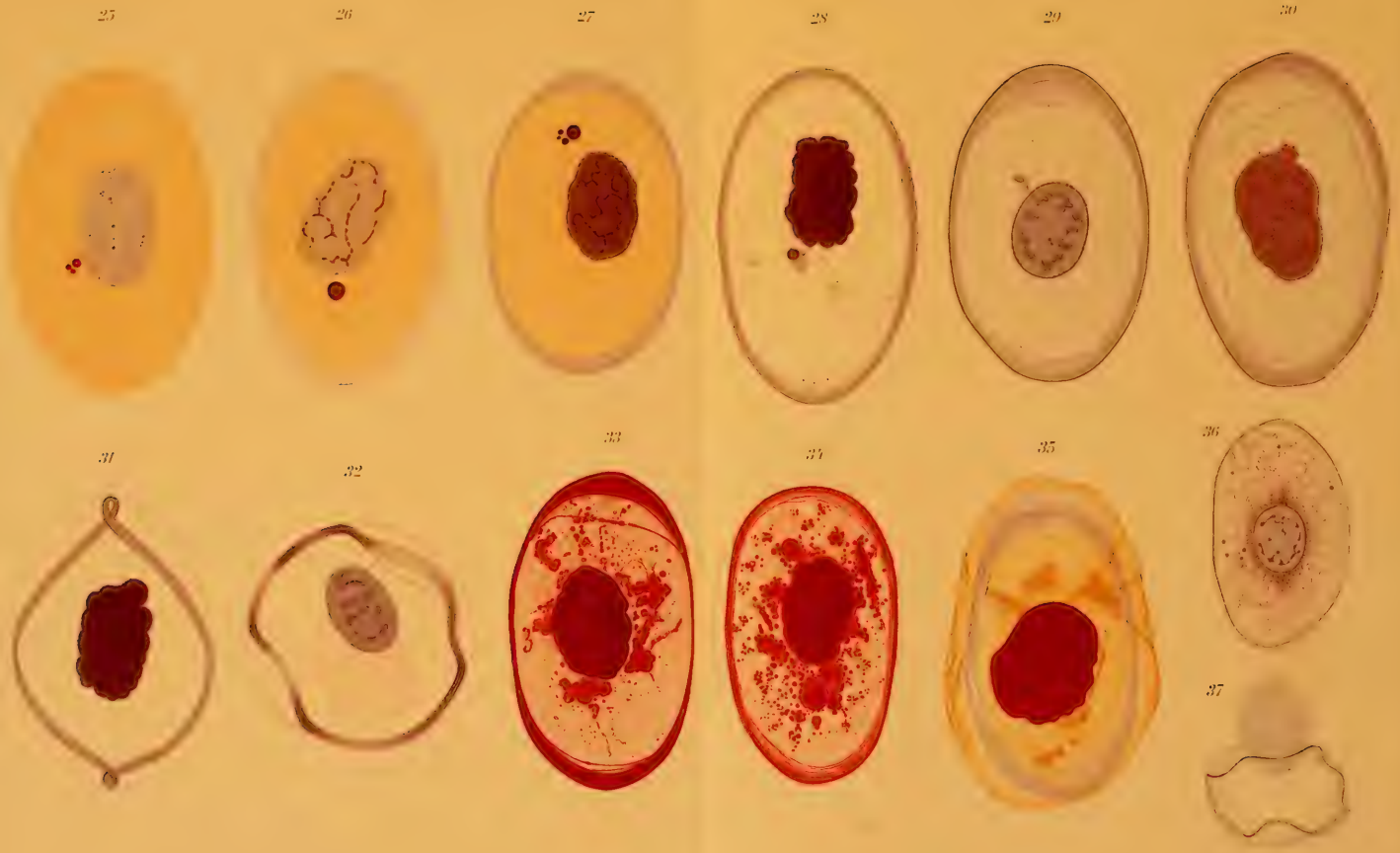
25
26
27
28
29
30
31
32
33
34
35
36
37

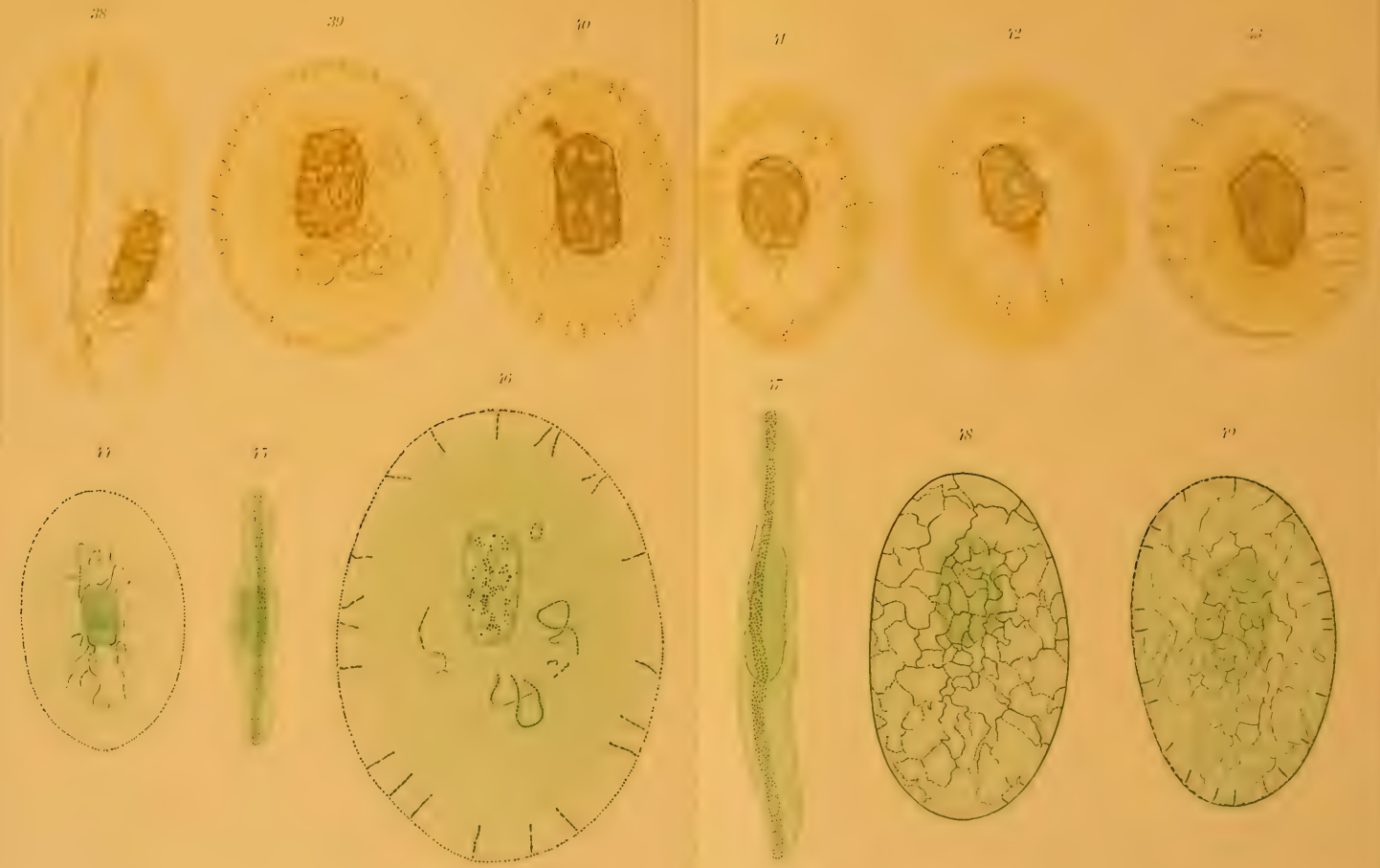
38
39
40
41
42
43
36
37
44
45
46
47

Abbildung A

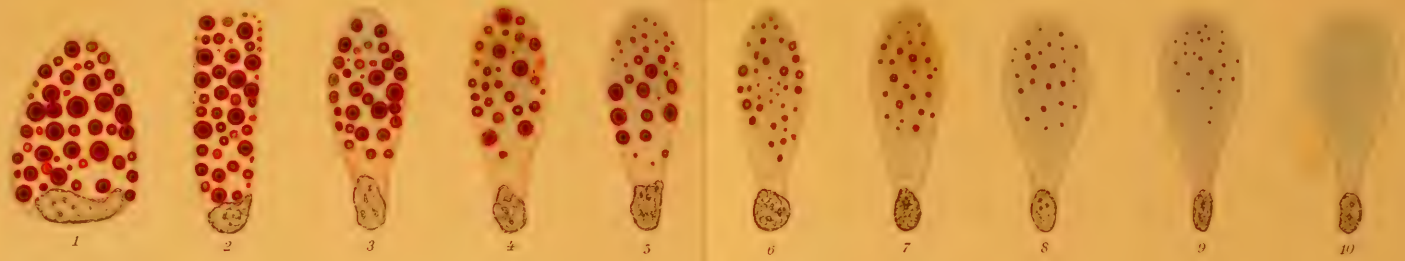

Abbildung B

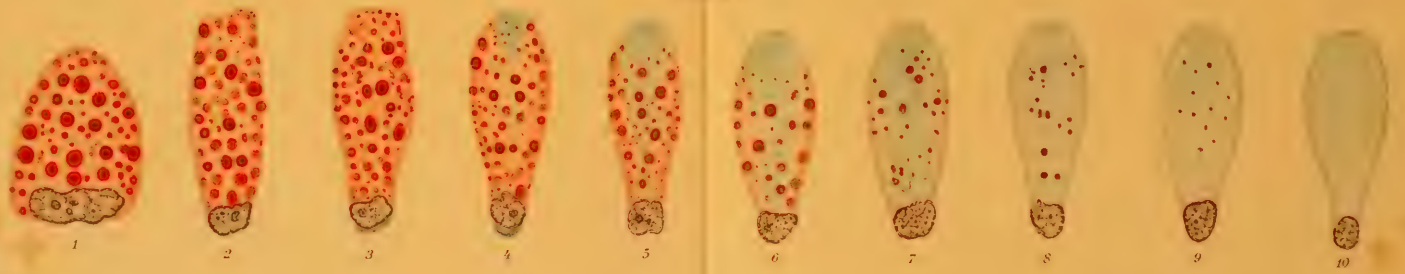

Abbildung C

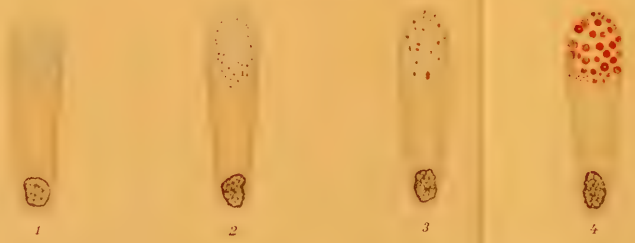

Abbildung D

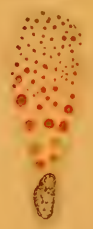

Werner u. Winter, Frankfurt a. M.

1455